Pathologisches Institut.

1888.

Dorpat.



Arbeiten

des

Pathologischen Institutes

der

Kaiserlichen Universität

Dorpat.

Jahrgang 1888.

Aus den Separatabdrücken zusammengestellt

und mit dem Ausdrucke vorzüglichster Hochachtung überreicht

von

Dr. **Richard Thoma**

o. Prof. d. allg. Pathologie u. patholog. Anatomie
Director d. patholog. Institutes in Dorpat.

Dorpat.

Druck von C. Mattiesen.

Gedruckt mit Genehmigung der med. Facultät.

Dorpat, 15. Dec. 1888. Decan: Dragendorff.

Nr. 559.

Inhalt.

Untersuchungen über Aneurysmen.

Von Prof. Dr. R. Thoma,
Director des pathologischen Instituts in Dorpat.

Erste Mittheilung.

(Hierzu Taf. II—III.)

In einer im Jahre 1883 begonnenen Reihe von Mittheilungen [1]) habe ich sowohl an physiologischen, wie an pathologischen Vorgängen den Nachweis geführt, dass jede dauernde Verlangsamung des Blutstromes in einer Arterie Veranlassung wird zu einer compensatorischen, concentrischen Atrophie der mittleren Gefässhaut oder zu einer compensatorischen, bindegewebigen Verdickung der Intima oder häufiger noch zu einer Combination dieser beiden Prozesse, welche sich gegenseitig ergänzen. Die bedeutungsvollste Anwendung fand dieses Ergebniss bei den verschiedenen Formen der Arteriosklerose. Auf Grund der genannten Untersuchungen erscheint die primäre Arteriosklerose, als die Folge einer allgemeinen Ernährungsstörung. Diese führt im Arteriensystem zu einer Verminderung der Widerstandsfähigkeit der Tunica media und damit zu einer mehr oder weniger ungleichmässigen Erweiterung des Lumen. Letztere wird, wenn sie grössere Strecken betrifft, begleitet von einer allerdings ungenügenden excentrischen Hypertrophie der Media, die an einzelnen Stellen in Atrophie übergehen kann. Die Erweiterung der Arterien bedingt aber zugleich, da die Capillarbahn nicht an Ausdehnung gewinnt, ein Missverhältniss zwischen den verschiedenen Abschnitten des Gefässapparates. Die Arterien er-

[1]) Thoma, Ueber die Abhängigkeit der Bindegewebsneubildung in der Arterienintima von den mechanischen Bedingungen des Blutumlaufes. Sieben Mittheilungen. Dieses Archiv Bd. 93, 95, 104, 105, 106. — Derselbe, Ueber einige senile Veränderungen des menschlichen Körpers und ihre Beziehungen zur Schrumpfniere und Herzhypertrophie. Leipzig 1884.

scheinen zu weit im Verhältniss zu der Lichtung des Capillarbezirkes. Dieses Missverhältniss, welches zugleich mit der veränderten Elasticität der Arterienwand eine Stromverlangsamung in der Arterie bewirkt, wird compensirt durch eine Neubildung von Bindegewebe in der Intima der Arterie, durch eine compensatorische Endarteriitis, welche das erweiterte Lumen der Pulsader wieder verengt.

Mit dieser Auffassung steht das Verhalten der Aneurysmen scheinbar im Widerspruch. Hier handelt es sich um sehr ausgesprochene circumscripte Erweiterungen der Gefässbahn, ohne dass in irgendwie auffälliger Weise ein Verschluss der aneurysmatischen Höhlung durch bindegewebige Verdickung der Intima beobachtet würde. Da aber zugleich von vielen Autoren innigere Beziehungen zwischen den Aneurysmen und der Arteriosklerose behauptet werden, fand ich mich veranlasst der Aneurysmafrage näher zu treten. Bei der relativ grossen Häufigkeit der Aneurysmen in den Ostseeprovinzen war ich auch in der Lage ein nicht unerhebliches Material zusammenzustellen, und berichte demgemäss über 61 Krankheitsfälle, welche zusammen 105 Aneurysmen aufwiesen. Von diesen habe ich 12 Fälle mit zusammen 20 Aneurysmen selbst secirt; 47 Fälle entstammen der Sammlung des pathologischen Institutes, 2 Fälle endlich wurden von Collegen Körber gerichtlich obducirt und mir in dankenswerthester Weise überlassen.

Im Anschlusse an die obigen Erörterungen glaube ich nun zunächst darauf hinweisen zu sollen, dass zuweilen Aneurysmen wirklich durch bindegewebige Verdickungen der Intima ausgefüllt und damit wenigstens zu einer vorläufigen Heilung gebracht werden. Zur Begründung dieser Behauptung stütze ich mich aber nicht auf die vielfach in der Literatur erwähnten Fälle mehr oder weniger dauernder Heilung von Aneurysmen der grösseren Arterien und der Aorta. Denn man gewinnt den Eindruck, dass diese Vorkommnisse in der Regel zu beziehen sind auf einen Verschluss der aneurysmatischen Säcke durch Fibringerinnungen, welche später vielleicht durch Bindegewebe substituirt werden. Vielmehr beziehe ich mich auf das Verhalten der Aneurysmen der kleineren und kleinsten Arterien. So möchte ich, auf Grund eigener einschlägiger Erfahrungen einige Befunde,

welche Kromayer[1]) als „Pseudoaneurysmen“ der kleinen Hirnarterien abbildet, als Aneurysmen deuten, die durch eine, späterhin hyalin degenerirte Bindegewebswucherung der Intima compensirt sind. Ich schliesse mich damit den Auffassungen Eichler's[2]) an, welcher bereits früher eine Anzahl solcher Befunde mittheilte. Die Anfänge dieser Vorgänge der Bindegewebsneubildung in der Intima kleinster Hirnarterienaneurysmen hat aber zuerst Roth[3]) im Jahre 1874 beschrieben.

Meine eigenen Untersuchungen beschränken sich vorzugsweise auf die Aneurysmen grösserer Arterien, bei welchen solche vollständige bindegewebige Obliterationen von Aneurysmen entschieden selten sind, während die Anfänge dieses Prozesses von vielen Autoren als Endarteriitis beschrieben und als Theilerscheinung einer allgemeinen, vielleicht im Aneurysmasack stärker ausgeprägten Arteriosklerose gedeutet werden. Indessen habe ich doch an einer Arterie von etwa 3,5 mm lichtem Durchmesser, am Stamme der Ophthalmica ein beinahe erbsengrosses Aneurysma zu untersuchen Gelegenheit gehabt, welches gänzlich mit Bindegewebe erfüllt war, der Art, dass die Innenfläche der Arterie annähernd glatt über die erkrankte Stelle wegzog.

Eine Vergleichung meiner früheren Untersuchungen über Arteriosclerosis nodosa ergiebt aber sogleich eine Schwierigkeit für die Deutung solcher Vorkommnisse. Damals habe ich (dieses Archiv, Bd. 105, Taf. I. Fig. 5) einen Theil eines Querschnittes der Aorta abdominalis gezeichnet, auf welchem die Tunica media eine nahezu halbkugelige Ausbauchung nach Aussen erkennen liess, die durch neugebildetes Bindegewebe ausgefüllt war. Ich konnte damals durch umfangreiche Untersuchungen zeigen, dass jene Ausbauchung der Media während keines Zeitmomentes mit einer Ausbauchung des Lumen verknüpft war, sondern in dem Maasse wie sie sich bildete immer auch durch Bindegewebsneubildung seitens der Intima compensirt wurde. Es handelte sich um die gewöhnliche Form eines circumscripten arterioskleroticschen

[1]) Kromayer, Ueber miliare Aneurysmen und colloide Degeneration im Gehirn. Diss. inaug. Bonn 1885.

[2]) Eichler, Deutsches Archiv für klinische Medicin. Bd. 22.

[3]) Roth, M., Ueber Gehirnapoplexie. Correspondenzblatt der Schweizer Aerzte. 1874.

Heerdes. Offenbar könnte ein kleines, bindegewebig obliterirtes Aneurysma verum eine ähnliche Erscheinung darbieten. In dem hier interessirenden Falle des erwähnten bindegewebig verschlossenen Aneurysma der Art. ophthalmica lässt sich jedoch eine solche Deutung mit grösserer Sicherheit ausschliessen als dies für die oben berührten, bindegewebig obliterirten Aneurysmen der Hirnarterien möglich war; und aus diesem Grunde möchte ich noch etwas genauer auf das genannte Präparat eingehen.

Für die Betrachtung mit unbewaffnetem Auge bildete das Aneurysma der Art. ophthalmica ein rundliches, nahezu erbsengrosses Anhängsel, welches mit einem deutlich abgegrenzten Halse der Gefässwand aufsass. Nach der Einbettung in Celloidin wurde dasselbe in lückenlose Schnittreihen zerlegt und einer dieser Schnitte in Fig. 1 abgebildet. Die Adventitia, Media und die Elastica interna lässt sich hier ohne Schwierigkeit auf einen grossen Theil des Anhanggebildes verfolgen. Die Media verdünnt sich allerdings dabei in hohem Grade, und geht in grosser Ausdehnung verloren. Hier und da zeigt sie auch auf anderen Schnitten kurze Unterbrechungen, eine Erscheinung, welche später genauere Berücksichtigung findet. Die Intima dagegen bildet eine derbe Verdickung, die an einzelnen Stellen, ebenso wie die Tunica media kleine, dunkel gezeichnete, verkalkte Theilchen enthält.

Der Hals, mit welchem das Gebilde an dem Gefässrohre ansitzt, ist hier an der einen Seite deutlich zu sehen, er würde auf einem Längsschnitte durch das Gefässrohr noch auffälliger geworden sein, weil in der Längsrichtung des Gefässes — wie die Serienschnitte ergeben — der Anhang etwa 4 mm, der Hals in der gleichen Richtung nur 2 mm im längsten Durchmesser misst. Diese halsförmige Verbindung des Anhanges mit dem Gefässrohre kann sich meines Erachtens nur dann ausbilden, wenn während einer gewissen Zeitperiode der Anhang hohl und mit Blut gefüllt war, somit ein Aneurysma darstellte. Ein vom Blutdrucke gespanntes Aneurysma erscheint geeignet zu einer kugelförmigen Aufblähung, die zur Bildung einer halsförmigen Verbindung mit dem Gefässe führt. Für einen arteriosklerotischen Fleck dagegen ist eine kugelförmige mit der Bildung eines schmalen Halses einhergehende Ausbauchung nach aussen ein-

fach unmöglich, so lange jede Dehnung der Gefässwand an der betreffenden Stelle durch compensatorische Bindegewebsneubildung ausgeglichen wird, das heisst so lange nicht gleichzeitig eine aneurysmatische Ausbauchung des Lumen erfolgt. Denn die Spannung der Gefässwand ist immer tangential zur Innenfläche, so dass jede Dehnung der in Fig. 1 wiedergegebenen Stelle zur Folge haben müsste eine Abflachung des Anhanges und ein Verschwinden seines Halses.

In diesem Falle ist somit in unzweifelhafter Weise die Heilung und Verödung eines sackförmigen, mit Hals versehenen Aneurysma gegeben, welche, soweit sich dies überhaupt beurtheilen lässt, durch compensatorische Endarteriitis erfolgte. Für letztere Auffassung spricht die regelmässige Schichtung des neugebildeten Bindegewebes, seine Neigung zur Verkalkung, die stellenweise in demselben auftretenden hyalinen Verquellungen sowie die Abwesenheit jeder Blutgerinnung. Erwägt man zugleich die früher erwähnten, entsprechenden Befunde anderer Autoren, so dürfte wohl der oben berührte Einwand gegen meine Auffassung der Arteriosklerose im Wesentlichen als beseitigt gelten. Auch die aneurysmatische Erweiterung der Arterien wird in gewissen Fällen durch bindegewebige Verdickung der Intima compensirt. Fraglich bleibt nur, weshalb eine solche Verödung namentlich grösserer aneurysmatischer Säcke nicht häufiger vorkomme.

Die Beantwortung dieser Frage gestaltet sich sehr einfach, wenn man zwei Thatsachen berücksichtigt, welche von mir mit Bestimmtheit nachgewiesen werden konnten. Erstens findet man in jedem Aneurysma, soweit dasselbe noch von der ursprünglich dem Gefässe zukommenden Intima ausgekleidet ist, eine wenngleich in der Regel nicht erhebliche compensatorische, bindegewebige Verdickung der letzteren. Zweitens besitzt das Aneurysma ein so rasch fortschreitendes Wachsthum, dass die compensatorische Endarteriitis demselben nicht Schritt halten kann.

Die bindegewebige Verdickung der Intima wahrer Aneurysmen ist vielfach beobachtet und in der Regel als der Ausdruck einer gleichzeitig bestehenden fibrösen Endarteriitis gedeutet worden. Die Häufigkeit des Vorkommens derselben in aneurys-

matisch erweiterten Gefässsystemen war sogar für viele Beobachter eine Veranlassung, die Erkrankung der Intima, welche man mit dem Namen der deformirenden Endarteriitis bezeichnete, als Ursache der aneurysmatischen Erweiterung zu deuten. In dieser Form ist allerdings die Beziehung zwischen fibröser Endarteriitis und Arteriosklerose einerseits und dem Aneurysma andererseits nicht richtig ausgedrückt, und werde ich später auf die richtigere Deutung zurückkommen. Es gelangt aber in einer solchen Meinung die Häufigkeit der Coincidenz beider Erscheinungen zum Ausdruck. Der erste, welcher die auf das Aneurysma beschränkten, compensatorischen fibrösen Verdickungen der Intima richtig deutete, war meines Erachtens Roth, und seine Befunde und Anschauungen haben durch Eichler Bestätigung gefunden. Auch ich habe in keinem Aneurysma, soweit die ursprünglich vorhandene Intima der Arterie noch erhalten war, eine compensatorische Verdickung derselben vermisst. Sie verleiht der Intima in grösseren Aneurysmen nicht selten eine Dicke von mehreren Millimetern. Indessen sind hierbei zwei Fälle wohl zu unterscheiden. Wahre Aneurysmen treten zuweilen auf in arteriosklerotisch erkrankten Gefässsystemen, welche jedoch in der Nachbarschaft des Aneurysma keine oder doch nur unbedeutende endarteriitische Veränderungen zeigen. In diesem Falle trifft man compensatorische Verdickungen der Intima, welche auf das aneurysmatisch erweiterte Gebiet des Gefässes beschränkt sind. Viel häufiger noch beobachtet man wahre Aneurysmen in Gefässabschnitten, welche an diffuser oder knotiger Arteriosklerose erkrankt sind. Im Gebiete des Aneurysma ist in solchen Fällen die bindegewebige Verdickung der Intima eine sehr viel beträchtlichere. Zur Feststellung dieser Befunde ist aber eine genaue mikroskopische Untersuchung unerlässlich, weil nach Zerreissung der inneren Gefässhaut die Verhältnisse sich erheblich ändern, namentlich durch das häufige Eintreten von Blutgerinnungen. Das Vorkommen solcher Zerreissungen der Intima allein oder auch der anderen Gefässhäute ist aber ein ungleich häufigeres Vorkommniss, als dies im Allgemeinen angenommen wird.

Bezüglich des Wachsthums der Aneurysmen habe ich ohne befriedigenden Erfolg etwas genauere literarische Studien vorge-

nommen. Bereits Lebert[1]) hat für eine sehr grosse Anzahl von Aneurysmen die Dauer der Erkrankung zu bestimmen versucht, oder genauer ausgedrückt die Zeit zwischen dem ersten Auftreten deutlicher Erscheinungen und dem Eintritte des Todes. Dieselbe beträgt für die Aneurysmen der Brust- und Bauchaorta in der Hälfte der Fälle weniger als 18 Monate und nur ausnahmsweise mehr als 4 Jahre. Während dieser relativ beschränkten Zeit kann man in der Regel ein beträchtliches Wachsthum der aneurysmatischen Erweiterung beobachten. Indessen ergeben die später mitzutheilenden anatomischen Untersuchungen, dass im Allgemeinen die umfangreicheren Erweiterungen der Aorta grossentheils mit ausgiebigen Zerreissungen der beiden inneren Gefässhäute verbunden sind, so dass diese Angaben Lebert's über die Dauer der Aneurysmen für die hier interessirende Frage der compensatorischen Endarteriitis kaum verwendbar erscheinen. Aehnliche und andere Einwürfe gelten auch für die häufigen Aneurysmen der Arterien der unteren Extremität und der Gehirnarterien. Ausserdem finden sich in der umfangreichen Literatur der Aneurysmen eine lange Reihe von Aneurysmen verzeichnet, welche ein rasches Wachsthum zeigten und nach dem Tode oder nach der Operation anatomisch als Aneurysma verum diagnosticirt wurden. Indessen gewinnt man auch in diesen Fällen nicht häufig die volle Ueberzeugung von der Richtigkeit der Diagnose, so dass es mir zweckmässiger erschien das angesammelte Material fremder Beobachtungen nicht zu genaueren statistischen Untersuchungen zu verwerthen.

Dies ist auch für vorliegende Zwecke nicht unbedingt erforderlich. Auch wenn man annehmen will, dass ein grösseres wahres Aneurysma etwa der Aorta thoracica 5 oder 10 Jahre zu seiner Entwickelung bedarf, was sicherlich nicht zu kurz geschätzt ist, so ergiebt sich dabei immer noch ein so rasches Wachsthum des Lumen, dass die compensirende fibröse Endarteriitis ihr in der Regel nicht Schritt halten kann.

In der That, gegenüber der Volumszunahme des Aneurysma ist die compensatorische Bindegewebsneubildung in der Intima ein sehr langsam verlaufender Vorgang. Nach dem Verschlusse

[1]) Lebert, Krankheiten der Arterien in Virchow's Handbuch der speciellen Pathol. u. Therapie. Bd. V. 2. S. 354 u. ff. Zweite Aufl. 1867.

der Nabelarterie und des Ductus Botalli beim Neugeborenen bildet sich in der Intima der Aorta eine Bindegewebsschicht, welche im Monat höchstens um 0,03 mm an Dicke gewinnt. In der Nabelarterie und im Ductus Botalli vollzieht sich diese Neubildung anscheinend rascher, sie dürfte im Monat etwa eine 0,16 mm dicke Bindegewebslage erzeugen. Doch ist hierbei zu bemerken, dass in dem spaltförmig zusammengezogenen Restlumen dieser Gefässe die Bedingungen ungleich günstiger liegen, indem die von allen Seiten her erfolgende Anbildung auf einen Punkt convergirt, so dass sehr geringe Mengen von Gewebe bereits den Verschluss bewerkstelligen. Nach der Amputation einer Extremität entwickelt sich in der ganzen Ausdehnung des Hauptarterienstammes des Stumpfes eine Bindegewebslage in der Intima, welche im Monat um 0,04—0,10 mm zunimmt. Auch in in diesem Falle wird die Dickenzunahme der Intima begünstigt durch eine concentrische Atrophie der Media, welche an der Verengerung des Lumen betheiligt ist.

Nach diesen Erfahrungen wird man im Allgemeinen die Dickenzunahme der Intima bei compensatorischer Endarteriitis im Monat auf 0,03—0,10 mm schätzen dürfen, wenn man dabei die Verhältnisse grösserer Gefässe im Auge hat. Erwägt man sodann, dass bei dem allmählichen Wachsthum des Aneurysma die neugebildeten Schichten der Intima immer von Neuem gedehnt und dadurch verdünnt werden, so erklärt es sich leicht, warum diese selten eine erheblichere Mächtigkeit erreichen, selbst dann, wenn man annimmt, dass das Aneurysma eine lange Reihe von Jahren zu seiner Entwickelung nothwendig hatte. Die Dickenzunahme der Intima ist offenbar beim Aneurysma verschwindend gegenüber der Erweiterung des Lumen. Auf Grund der gegebenen Erfahrungen und Messungen ist es überhaupt nur in Ausnahmefällen zu erwarten, dass wahre Aneurysmen grösserer Arterien durch compensatorische Verdickung der Intima obliteriren. Dagegen ist ein Verschluss von Aneurysmen grösserer Arterien eher denkbar unter der Mitwirkung von Thromben, welche gewissermaassen das Baugerüst abgeben, in welches zahlreiche Capillaren eindringen können, so dass dann von vielen Punkten her gleichzeitig die Bindegewebsneubildung sich einleitet. Indessen scheint auch das Eintreten dieser Eventualität

sehr erschwert. Die thrombotischen Abscheidungen, welche man so häufig namentlich in Aneurysmen findet, deren Intima zerrissen ist, lassen höchstens in ihren peripherischen Schichten eine Neubildung von Bindegewebe erkennen. Möglicherweise bildet die fortschreitende Dehnung der Wand, welche auch diese Aneurysmen immer zeigen, ein Hinderniss, indem sie die Verklebung zwischen Thrombus und Aneurysmawand wiederholt löst und damit die Vascularisation des Gerinnsels erschwert.

Man gelangt somit zu dem Ergebnisse, dass auch in der aneurysmatisch erweiterten Arterie, soweit deren Intima nicht gerissen ist, eine compensatorische Endarteriitis fibrosa sich einleitet, dass aber zugleich dieser Vorgang der Bindegewebsneubildung zu langsam sich vollzieht, um einen Verschluss von grösseren Aneurysmen bewirken zu können. Diese Auffassung führt sogleich zu der Hypothese, dass das Aneurysma Folge sei einer primären Dehnung der Media. Insofern aber gesunde Gefässe dem Blutdrucke vollkommen und unter allen Umständen gewachsen sind, ergiebt sich daraus der weitere Schluss, dass eine Erkrankung der Media, eine Verminderung ihrer Widerstandsfähigkeit als Ursache der Dehnung derselben zu betrachten sei.

Diese Auffassung der Aneurysmen lässt zunächst eine nahe Verwandtschaft der Aneurysmabildung mit der Arteriosklerose hervortreten, indem beide Vorgänge auf eine primäre Verminderung der Widerstandsfähigkeit der mittleren Gefässhaut hinweisen. Indessen wird man diese Erkrankungen, auch wenn man sich vorläufig auf das Aneurysma verum beschränkt, nicht von vorneherein mit unbedingter Nothwendigkeit als eine ätiologisch vollkommen einheitliche Gruppe von Vorgängen bezeichnen dürfen. In mehreren meiner früheren Publicationen habe ich bereits darauf hingewiesen, dass bereits die Arteriosklerose von sehr verschiedenartigen Allgemeinerkrankungen, Marasmus, Gicht, Bleivergiftung, Syphilis und anderen abhängt. Einheitlich ist für die Arteriosklerose nur der Umstand, dass diese verschiedenartigen Ernährungsstörungen übereinstimmen in ihrer Wirkung auf die Tunica media der Arterien und, wie demnächst sich zeigen wird, auch der Venen. Die Schwächung der mittleren Gefässhaut aber hat immer die gleiche Folge, eine Deh-

nung derselben und eine Erweiterung des Lumen mit compensatorischer Bindegewebswucherung in der Intima. Diese und die sich anschliessenden Veränderungen der Structur der Media und Adventitia aber ergeben den im anatomischen Sinne einheitlichen Begriff der primären Arteriosklerose.

Unter solchen Verhältnissen ist von vorneherein die Möglichkeit zuzugeben, dass die Aneurysmabildung auf besonderen, eigenartigen ätiologischen Momenten beruhe, die mit den ursächlichen Momenten der Arteriosklerose nur darin übereinstimmen, dass sie eine Schwächung der Tunica media bewirken. Es wäre aber zunächst nicht von der Hand zu weisen, dass dieser Einfluss auf die mittlere Gefässhaut quantitativ, vielleicht auch qualitativ verschieden sei bei Aneurysmabildung und Arteriosklerose. Der Umstand jedoch, dass das wahre Aneurysma in der Regel oder immer zusammen vorkommt mit mehr oder weniger hochgradiger, über grössere oder kleinere Gefässprovinzen verbreiteter Arteriosklerose, knüpft auch die ätiologische Verwandtschaft beider Erkrankungen enger, und es erscheint zunächst die Aufgabe, auf anatomischem Wege diese Beziehungen näher zu prüfen. —

Die Dilatationsaneurysmen der Aorta thoracica.

Meine Untersuchungen beziehen sich auf Aneurysmen der verschiedensten Abschnitte des Aortensystems. Indessen hatten in dem mir zur Verfügung stehenden Materiale die Aneurysmen der Aorta thoracica der Zahl nach (92) ein erhebliches Uebergewicht, so dass ich zunächst über diese Genaueres berichte.

Die Aorta adscendens zeigt im Gebiete ihrer Semilunarklappen eine zwiebelförmige Erweiterung, den Bulbus aortae, welcher sich aus den drei Sinus Valsalvae zusammensetzt. Unmittelbar oberhalb der Klappen verengt sich das Lumen in deutlicher Weise und wird kreisrund um alsdann eine zweite nach rechts und vorn gerichtete Erweiterung einzugehen, welche, sowohl beim Fötus als auch in allen späteren Lebensperioden nachweisbar, in der Regel mit dem Namen des Sinus quartus sive maximus Valsalvae bezeichnet wird. Auch diese einseitige spindelförmige Erweiterung des Aortenlumens verschwindet wieder, ehe die grossen Halsgefässe sich von der Aorta ab-

gliedern. Nach dem Abgange der Subclavia sin. folgt eine engere Stelle der Aortenlichtung des Isthmus aortae, hinter welchem sich dieses Gefäss wieder erweitert. Die Aorta thoracica descendens aber stellt in vielen Fällen ein einfach cylindrisches Rohr dar, welches ohne auffällige Kaliberänderungen in die Aorta abdominalis übergeht. In manchen Fällen, wie es scheint, namentlich dann, wenn der Isthmus relativ enge ist und eine stärkere Krümmung aufweist, zeigt aber die Aorta descendens, unmittelbar an letzteren sich anschliessend, eine abermalige mehr oder weniger deutlich ausgesprochen spindelförmige Erweiterung. Die Kenntniss der letzteren verdanken wir His[1]) und den unter seiner Leitung gemachten, unlängst veröffentlichten Untersuchungen von Stahel[2]), der mit ähnlichen Methoden arbeitete, wie ich[3]), sie für das Studium der Aorta abdominalis verwendete. Genaueres über das normale Verhalten dieser „Aortenspindel" wird bei einer anderen Gelegenheit berichtet werden auf Grund von Untersuchungen, welche im Anschlusse an meine Arbeiten über die Aorta abdominalis bereits vor längerer Zeit begonnen wurden und sich nunmehr ihrem Abschlusse nähern. Hier kann ich mich darauf beschränken, das Vorkommen dieser spindelförmigen Erweiterung der Aorta unmittelbar unter dem Isthmus zu bestätigen.

Alle die genannten spindelförmigen Erweiterungen der normalen Aorta adscendens und descendens stehen in vielen Fällen in näherer Beziehung zur Aneurysmabildung, indem sie einer mehr oder weniger regelmässigen oder unregelmässigen Dehnung unterliegen. Zuweilen treten dann noch eine grössere Anzahl ähnlicher Spindeln auf, welche theils an der aufsteigenden, theils an der absteigenden Aorta ihren Sitz haben. Man vergleiche in dieser Beziehung[4]) die in $^2/_5$ der natürlichen

[1]) His, W., Anatomie menschlicher Embryonen. Leipzig 1885. III. S. 197 Aortenspindel.

[2]) Stahel, H., Ueber Arterienspindeln und über die Beziehung der Wanddicke der Arterien zum Blutdruck. Zwei Abhandlungen. Arch. f. Anat. u. Physiolog. — Anatom. Abth. 1886.

[3]) Ueber einige senile Veränderungen etc. Leipzig 1884, und dieses Archiv Bd. 104. 1886.

[4]) Die Aneurysmen wurden sorgfältig mit Watte ausgestopft, in natürlicher Grösse genauestens gezeichnet und die Zeichnung sodann mit

Grösse gehaltenen Umrisszeichnungen Fig. 2—7. Auch kommt es vor, dass sich analoge spindelförmige Erweiterungen der grossen Halsarterien hinzugesellten (Fig. 5, 6, 7). Es handelt sich hierbei um die Bildung multipler spindelförmiger wahrer Aneurysmen, deren Wand aus allen drei Häuten der Arterien besteht. Die Intima zeigt zugleich in allen Fällen eine erhebliche bindegewebige Verdickung mit oder ohne Verkalkung und hyaline Degeneration; sehr häufig sind auch atheromatöse Heerde und Geschwüre.

Bei der Betrachtung dieser Aneurysmen, namentlich auch derjenigen, bei welchen die Zahl der spindelförmigen Erweiterungen eine grössere ist, könnte man den Eindruck gewinnen, dass die Entwickelung und stärkere Ausprägung der einen spindelförmigen Erweiterung auch die Ausbildung der übrigen spindelförmigen Aneurysmen inducirt habe, etwa durch die Erzeugung einer periodisch verlaufenden Störung des Blutstromes. Die ganze Bildung solcher multipler Aneurysmen ist, wie man erkennt, bereits in der Gestalt des normalen Arterienrohres angedeutet. Die stärkere Dehnung eines Bauches des Aortenlumens könnte möglicherweise die Ursache sein für eine Circulationsstörung, welche vorzugsweise die folgenden Erweiterungen der Arterie stärker ausdehnt und sogar in dem cylindrischen Abschnitte der absteigenden Aorta ähnliche Formen des Lumens erzeugt. Die dem Herzen in der Richtung des Blutstromes zunächst gelegene aneurysmatische Erweiterung wäre in diesem Falle die Veranlassung für die Entstehung der folgenden spindelförmigen Erweiterungen, welche in der Richtung des Blutstromes weiter abwärts liegen. Es würde dann in vielen Fällen dem Sinus quartus sive maximus Valsalvae, der zunächst dem Anpralle der Blutwelle ausgesetzt ist, die entscheidende Rolle zukommen (vgl. Fig. 2, 5). In anderen Fällen würde eine nicht physiologisch vorgebildete, spindelförmige Erweiterung, welche am Bogen der Aorta adscendens etwas weiter nach oben

Hülfe des Storchschnabels mechanisch verkleinert. Uebrigens findet sich weder im Text noch in den Abbildungen irgend eine Form berücksichtigt, welche nicht bereits vor der Ausstopfung unmittelbar, oder unter Zuhülfenahme einiger Messungen der Gefässumfänge sicher und bestimmt erkannt werden konnte.

gerückt ist, die folgenden spindelförmigen Aneurysmen veranlassen (Fig. 3 und 6).

Indessen ist eine solche Auffassung der Genese der multiplen spindelförmigen, wahren Aneurysmen der Aorta vorläufig nicht genauer zu begründen. Jedenfalls setzt ihre Bildung jedoch eine Verminderung der Widerstandsfähigkeit der Gefässwandungen voraus. Dabei ist kaum anzunehmen, dass eine solche Verminderung der Widerstandsfähigkeit der Gefässwände überall genau gleich gross sei. Indem nun, dieser Annahme entsprechend, auch die Erweiterung an verschiedenen Stellen eine ungleiche ist, ergiebt sich ohne Zuhülfenahme einer weiteren Voraussetzung die Bildung der multiplen, spindelförmigen Aneurysmen. Zugleich erklärt es sich, dass der Sitz dieser multiplen spindelförmigen Aneurysmen im Einzelnen vielfachem Wechsel unterworfen ist, dass auch ihre Gestalt mannichfache Abweichungen von der Form regelmässiger Spindeln aufweist. Namentlich ist zu betonen, dass diese multiplen, spindelförmigen, wahren Aneurysmen der Aorta thoracica keine constante Beziehung zu den Verzweigungstellen der arteriellen Bahn aufweisen. Eine einfache Vergleichung der Fig. 2—7 rechtfertigt diese Behauptung. Man bemerkt hier, dass auch die aufsteigende Aorta mehrfacher spindelförmiger Erweiterung ausgesetzt ist und dass diese Spindeln an den verschiedensten Stellen ihren Sitz haben können. Zuweilen erreicht die spindelförmige Erweiterung der aufsteigenden Aorta bereits unterhalb der Ursprünge der grossen Halsgefässe ihr Ende, so dass letztere an einem Isthmus ihren Sitz haben (Fig. 2, 5, 7). In anderen Fällen reicht diese Spindel noch in das Ursprungsgebiet dieser Arterien hinein (Fig. 3, 4, 6, 7). Auch die Ursprünge der intercostalen Arterien sind ohne Einfluss auf die geschilderten Formverhältnisse. Die spindelförmigen Aneurysmen der absteigenden Brustaorta erstrecken sich in der Regel über die Vorderfläche mehrerer Wirbel, so dass die intercostalen Arterien zum Theile von den Bäuchen, zum Theile von den Einschnürungen der erkrankten Aorta entspringen. Diese Thatsachen stehen in voller Uebereinstimmung mit der Annahme, dass pathologische Veränderungen der Widerstandsfähigkeit der Gefässwandungen die maassgebende Ursache b-

der Bildung der in Rede stehenden Aneurysmen spielen. In gleichem Sinne ist es sodann auch zu deuten, wenn an den Anfangsstücken der grossen Halsarterien da und dort analog gebaute spindelförmige wahre Aneurysmen entstehen (Fig. 5, 6, 7).

Ausser diesen multiplen wahren spindelförmigen Aneurysmen der Aorta thoracica finden sich in diesem Gefässabschnitte auch solitäre, spindelförmige, wahre Aneurysmen. Ein solches ist in Fig. 8 im Umrisse wiedergegeben. Vergeblich forscht man nach einem zureichenden Grunde im Verhalten des Blutstromes, welcher erklärte, weshalb hier die Bildung erheblicherer spindelförmiger pathologischer Erweiterungen im Gebiete der absteigenden Aorta ausgeblieben ist. Es giebt meines Erachtens keine andere Deutung als die obige Annahme, dass die Bildung der spindelförmigen Aneurysmen vor Allem eine Verminderung der Widerstandsfähigkeit der Gefässwände zur Voraussetzung habe und dass hier diese Voraussetzung für die absteigende Brustaorta nicht erfüllt sei. Damit steht in guter Uebereinstimmung die Thatsache, dass in diesem Falle die absteigende Aorta eine, für das unbewaffnete Auge wenigstens, unveränderte Intima aufweist, während in dem Gebiete des Aneurysma die Erscheinungen einer hochgradigen diffusen und knotigen bindegewebigen Verdickung der Intima sich entwickelten.

Eine dritte Form von wahren Aneurysmen ist gegeben in dem Aneurysma verum diffusum. Schliesst man die diffusen, oft sehr beträchtlichen Erweiterungen der ganzen Brustaorta aus, so verbleiben unter den mir vorliegenden Fällen nur eine Anzahl Erweiterungen der aufsteigenden Aorta, welche sich zugleich mehr oder weniger weit auf den Arcus erstrecken. Ein solcher Fall ist in Fig. 9 gezeichnet, doch muss man hierbei von dem rechterseits, im Bilde links, aufsitzenden sackförmigen, secundären Aneurysma absehen, welches durch eine Ruptur der beiden inneren Gefässhäute entstand und späterhin Berücksichtigung finden wird. Dass in solchen Fällen spindelförmige Ausbauchungen im Gebiete der absteigenden Aorta fehlen, ist leichter erklärlich, da hier auch in der aufsteigenden Aorta keine Spindelbildung besteht, welche im Blutstrome diejenigen Störungen erzeugen konnte, die für die Bildung multipler Spindelaneurys-

men angenommen werden könnte. Die Intima ist aber im Gebiete des diffusen Aneurysma bindegewebig verdickt und mit Hügelbildungen versehen, wie sie für die Arteriosklerose charakteristisch sind.

Eine vierte Form von wahren Aneurysmen der Aorta thoracica, tritt auf als Aneurysma verum sacciforme. Dieses umfasst in der Regel nur $\frac{1}{6}$ bis $\frac{1}{3}$ des Aortenumfanges und stellt sich als eine sehr flache Ausbauchung des Lumen dar, in deren Grunde die Intima eine deutliche Verdickung aufweist, während zugleich die Media erheblich verdünnt ist. Nur in einem Falle konnte ich diese Aneurysmaform an einer im Uebrigen nicht aneurysmatischen Aorta nachweisen. Es handelt sich um einen Fall von geringer diffuser und knotiger Arteriosklerose des Aortensystemes. Etwas oberhalb des Sinus Valsalvae quartus sive maximus fand sich in der vorderen Mittellinie der Arterie eine flache, einem Fingereindrucke ähnliche Ausbauchung der Gefässwand von etwa 2 mm Tiefe und 14—16 mm Flächendurchmesser. Viel häufiger sind solche flache Ausbauchungen an aneurysmatisch erweiterten Gefässabschnitten, wo sie dem entsprechend als secundäre wahre Aneurysmen bezeichnet werden können. Es finden sich solche angedeutet an verschiedenen Stellen der Aorta adscendens in Fig. 2, 4, 11. Sie erreichen indessen nach meinen Wahrnehmungen niemals eine grössere Tiefe, ohne den Charakter des wahren Aneurysma zu verlieren, das heisst ohne klaffende Zerreissung mindestens der zwei inneren Gefässhäute. Ueber dieses letztere Vorkommniss wird in einer folgenden Mittheilung Genaueres zu berichten sein.

Alle diese verschiedenen Formen von wahren Aneurysmen der Aorta thoracica stimmen darin überein, dass sie einer directen Wirkung des Blutdruckes auf die geschwächte Gefässwand ihre Entstehung verdanken. In vielen Punkten abweichend, und auf eine indirecte Wirkung des Blutdruckes zu beziehen, ist die Genese einer fünften Form von wahren Aneurysmen der Aorta thoracica, welche sich als einseitige, zeltförmige, wahre Aneurysmen des obersten Endes der Aorta thor. desc. charakterisiren. Letztgenannte Stelle ist, wie oben erörtert wurde, häufig der Sitz spindelförmiger, durch eine directe Druckwirkung des Blutes erzeugter Aneurysmen. In anderen Fällen

entsteht jedoch in dieser Gegend ein wahres Aneurysma, welches sich dadurch auszeichnet, dass das Gefässlumen ausschliesslich oder vorwiegend in der Richtung nach rückwärts gegen die Wirbelsäule hin gedehnt ist, wobei die am stärksten gedehnte Stelle genau dem obersten, von der Aorta entspringenden Paare von Intercostalarterien entspricht. Gestalt und Lage des Aneurysma ist eine solche, dass sie sich am einfachsten erklärt durch eine abnorme Spannung der obersten, von der Aorta entspringenden Intercostalarterien, welche die an ihre Ursprungskegel angrenzenden Gebiete der hinteren Aortenwand zelt- oder trichterförmig nach hinten hervorziehen. Die abnorme Spannung der obersten, von der Aorta entspringenden Intercostalarterien ist aber immer die Folge einer bestimmten Verkrümmung der Aorta adscendens oder des Arcus, die ihrerseits häufig aber nicht immer durch ein dem convexen Rande dieses Gefässes aufsitzendes sackförmiges Aneurysma bedingt ist.

In Fig. 11 ist ein solches Vorkommniss wiedergegeben. Es handelt sich um einen Fall hochgradiger diffuser und knotiger Arteriosklerose mit Dehnung des Ostium arteriosum sinistrum, relativer Insufficienz der Aortenklappen und Hypertrophie und Dilatation des linken Ventrikels. Zunächst bemerkt man an der Aorta adscendens eine unregelmässige Erweiterung, welche im Ganzen den Charakter des Aneurysma verum trägt. Stellenweise ist jedoch im Aneurysmasack die Media völlig geschwunden- so dass man an manchen stärker vorgetriebenen Stellen auch von einem Aneurysma mixtum sprechen kann. Diese Ausdehnung hat nun, offenbar beeinflusst von der hohen Pulswelle, welche der hypertrophische linke Ventrikel durch das Ostium der insufficienten Klappe in die Aorta wirft, ihren Sitz vorzugsweise an dem convexen Rande der aufsteigenden Aorta. Es ist durch diese Dehnung des convexen Randes der aufsteigenden Aorta zunächst die Krümmung der letzteren erheblich vermehrt, während die Krümmung des Arcus eine entsprechende Abflachung erfuhr. Als weitere Folge ergiebt sich einerseits eine Aenderung in der Richtung des Anfangstheiles der Aorta adscendens und der Herzaxe, andererseits eine Zerrung an den obersten Punkten, mit welchen die Aorta descendens an die

Wirbelsäule befestigt ist, an den obersten Wurzeln der aus der Aorta descendens entspringenden intercostalen Arterien. Diese Zerrung ist offenbar Ursache für eine zeltförmige aneurysmatische Ausbauchung des obersten Theiles der Aorta descendens in der Richtung nach hinten und links. Die Herzaxe aber hat eine Lageänderung erfahren in dem Sinne, dass die Herzspitze nach links, die Basis des Herzens nach rechts verschoben ist, wodurch das Herz mehr horizontal gerichtet erscheint.

Aehnlich gestalten sich die Verhältnisse in Fig. 10. Die in geringem Grade diffus erweiterte, und mit kleinen arteriosklerotischen Hügeln besetzte Aorta adscendens zeigt an ihrem convexen Rande einen queren Riss der Intima und Media, in dessen Grunde die Adventitia bauchig vorgewölbt ist. Diese Veränderung bewirkte eine Knickung der aufsteigenden Aorta, eine geringe Abflachung des Arcus und die nach links und hinten gerichtete zeltartige Hervorziehung der hinteren Wand der Aorta thoracica descendens. Das auf diesem Wege zu Stande gekommene Aneurysma verum skenoideum[1]) der hinteren Wand der absteigenden Aorta ist im Allgemeinen flach und daher wenig auffallend. Es unterscheidet sich von den multiplen Spindelaneurysmen dieser Region, wie es scheint, dadurch dass es sich der Länge nach über einen grösseren Theil der absteigenden Aorta erstreckt. Diese Ausdehnug in der Längsrichtung wird in Fig. 10 sehr deutlich ersichtlich dadurch, dass der an den Wurzeln der intercostalen Arterien ausgeübte Zug ausserdem kleinere Ausbauchungen der Media und fernerhin durch compensatorische Endarteriitis eine Reihe circumscripter arteriosklerotischer Heerde erzeugte.

Das in Fig. 12 abgebildete Vorkommniss zeigt das weitere Schicksal dieser zeltförmigen Aneurysmen des obersten Endes der Aorta thoracica descendens. Auch hier besteht ein erheblicher Grad von Arteriosklerose. Die aufsteigende Aorta ist erweitert und geknickt in Folge einer Zerreissung der mittleren und innern Gefässhaut, welche bei a zur Bildung einer kleinen aneurysmatischen Vorwölbung führte. Die consecutive zelt-

[1]) von dem Adjectivum σκηνοειδής, zeltähnlich der späteren Griechischen Zeit.

[illegible] an [illegible] Ende der [illegible] [illegible] [illegible]

dem Zeiger i in die Stellung, welche er auf Fig. 14 besitzt. Zugleich nimmt die Krümmung in der Verlaufsrichtung des Schlauches bei W erheblich zu, während sie bei A abnimmt, und endlich bemerkt man dass das bogenförmige Stück A weiter von der Leiste L weggerückt ist. Die Stelle, an welcher der Bogen A die Leiste L berührt, findet sich, statt bei dem Punkte d, nun erst bei d', wie dies in Fig. 14 angedeutet ist.

Dieser Versuch gelingt ohne Schwierigkeiten, wenn man eine Bedingung sorgfältig erfüllt. Es muss die Stelle W des Gummischlauches, welche durch Abschmelzen verdünnt wird, etwa die Hälfte des Schlauchumfanges umgreifen und etwa 2 mal so lang sein, als der äussere Durchmesser des Schlauches beträgt. Denn nur in diesem Falle bildet sich ein Aneurysma von solcher Ausdehnung, dass es einen deutlichen Einfluss auf die Verlaufsrichtung des Schlauches ausübt. Andererseits ist es auch nicht zweckentsprechend die aneurysmatische Ausbauchung allzu gross, über wallnussgross bei einem Schlauche von 1 cm äusserem Durchmesser zu machen. Denn in diesem Falle erfolgt sehr leicht eine Ruptur desselben.

Erzeugt man in gleicher Weise in der Mitte eines neuen Schlauchbogens, bei x in Fig. 13, ein solches Aneurysma, so ist der Erfolg, dass der Zeiger i in umgekehrter Richtung nach n (in Fig. 13) wandert, während sich zugleich der Schlauchbogen von der Leiste L zurückzieht wie in dem früheren Versuche. Der Schlauchbogen selbst nimmt dabei eine Gestalt an, welche in Fig. 15 in kleinerem Maassstabe wiedergegeben ist.

Versucht man endlich nach abermaliger Erneuerung des Schlauchbogens A, an der Stelle y (Fig. 13) ein solches Aneurysma zu erzeugen, so legt sich einerseits der Schlauch bis zum Aneurysma an die Leiste, während der Zeiger i sich in der Richtung nach n verschiebt. Die Gestalt des Schlauches wird ähnlich wie in Fig. 14, nur dass rechts und links vertauscht ist. Die stärkste Krümmung findet sich bei y, während der Bogen A W abgeflacht ist. Es ist dies Ergebniss auf Grund des ersten Versuches zu erwarten gewesen, da das ganze System des Schlauchbogens annähernd symmetrisch ist. Während der Schlauchschenkel a W sich um den Mittelpunkt der Scheibe S zu drehen im Stande ist, kann sich das Schlauchstück d'y um

die Befestigungsstelle d' allerdings mit einigen Einschränkungen drehen.

Theilt man den Schlauchbogen W x d in drei gleichgrosse Theile, einen aufsteigenden Theil, welcher an der Scheibe S beginnt und etwa bis in die Mitte zwischen W und x reicht, in einen gleichgrossen queren oder horizontalen Theil, und in einen ebenfalls gleichgrossen absteigenden Theil, welcher etwa bis d reicht, so kann man das Ergebniss obiger Versuche kurz zusammenfassen.

Ein am convexen Rande des Schlauchbogens, und zwar in dessen aufsteigendem Theile entstehendes Aneurysma dreht den Zeiger i nach m und entfernt den absteigenden Theil des Schlauchbogens von der Leiste L.

Ein am convexen Rande des horizontalen Theiles des Schlauchbogens entstehendes Aneurysma dreht den Zeiger i in der Richtung nach n und enfernt den absteigenden Theil des Schlauchbogens von der Leiste L.

Ein am convexen Rande des absteigenden Theiles des Schlauchbogens entstehendes Aneurysma dreht den Zeiger i in der Richtung nach n und legt den absteigenden Theil des Schlauchbogens in grösserer Ausdehnung an die Leiste L.

Die gleichen Erfolge, jedoch mit geringeren Ausschlägen erzielt man, wenn man die verschiedenen Stellen des Schlauchbogens mit Hülfe der Löthrohrflamme nur in dem Grade erweicht, dass an den Erhitzungsstellen eine Knickung oder Verkrümmung des Schlauches ohne aneurysmatische Ausbauchung erfolgt. Es ist ferner für den Erfolg der Versuche ohne wesentliche Bedeutung, ob die Strömung des Wassers in dem Schlauchbogen rasch oder langsam sich vollzieht. Man erhält das gleiche Resultat auch bei völligem Stillstande der Flüssigkeit in dem Schlauche. Wesentlich ist nur, dass der Druck in letzterem gross genug sei um die immerhin feste Wand des Schlauches energisch zu dehnen. Es ist daraus mit Bestimmtheit zu schliessen, dass die in Rede stehende Aneurysmabildung in erster Linie abhängig ist von der Spannung der Wand des Schlauches. Dagegen dürfte die Strömung des Schlauchinhaltes nur insofern von Bedeutung sein, als sie ein Druckgefälle erzeugt, also verschiedene Stellen der Schlauchwand ungleich be-

lastet. Damit können vielleicht feinere Formeigenthümlichkeiten der Aneurysmen ihre Erklärung finden. Diese aber liegen vorläufig ausserhalb der Grenzen solcher erster Beobachtungen. Das maassgebende Moment für die Bildung des zeltförmigen Aneurysma ist in der Spannung der Gefässwand nicht in den eigenartigen Formen der Flüssigkeitsstrahlen zu suchen.

Die Uebertragung dieser Versuchsergebnisse auf die Erscheinungen, welche man bei den Aneurysmen der Aorta thoracica beobachtet, vollzieht sich ohne Schwierigkeit. Das Herz ist innerhalb gewisser Grenzen um seine Wurzel drehbar ähnlich wie die Scheibe S. Der Aortenbogen aber legt sich ebenso an die Wirbelsäule an wie der Schlauchbogen an die Leiste L. Entsteht nun am convexen Rande der Aorta adscendens ein einseitig aufsitzendes Aneurysma, so wird zu erwarten sein, dass das Herz in dem Sinne gedreht wird, dass die Herzspitze nach links, die Basis nach rechts sich vorschiebt, wodurch das Organ eine mehr der Horizontalen genäherte Stellung annimmt. Zugleich wird das oberste Ende der absteigenden Aorta einen Zug in dem Sinne erleiden, dass es von der Wirbelsäule abgedrängt wird, wobei die obersten von der Aorta entspringenden Intercostalarterien gespannt werden. Der gleiche Zug auf die absteigende Aorta wäre zu erwarten, wenn das Aneurysma am convexen Rande des horizontalen Theiles des Arcus seinen Sitz hat, wobei jedoch zugleich das Herz aufgerichtet würde. Eine Aufrichtung des Herzens wäre ebenso zu erwarten bei Aneurysmabildung am convexen Rande des absteigenden Theiles des Arcus, verbunden mit stärkerer Andrängung des obersten Endes der absteigenden Aorta an die Wirbelsäule.

Die Beobachtung war bis jetzt nicht im Stande alle diese Einzelheiten zu verfolgen. Es ist dies erst zu erwarten, wenn es gelungen sein wird, eine grössere Zahl von Aneurysmen mit erstarrenden Massen zu injiciren. Soweit indessen die Beobachtung reicht, stimmt sie völlig mit obigen Anforderungen überein. Bei starker Knickung der aufsteigenden Aorta, wie sie namentlich durch kleine, dem convexen Rande derselben aufsitzende Aneurysmen bedingt wird, konnte ich aus der Gestaltung der Aorta eine mehr horizontale Lagerung des Herzens mit einiger

Wahrscheinlichkeit wiederholt erschliessen, und in dem mir zur Section gekommenen Falle der Fig. 10 etwas genauer verfolgen. Diese Lageveränderung ist auch in Fig. 11 und 12 angedeutet. Wie es scheint, erfährt aber auch zugleich die Krümmungsebene des Aortenbogens eine geringe Drehung, welche sich zum Theil auch auf das Herz fortsetzt. Durch die aneurysmatische Ausbauchung der aufsteigenden Aorta (Fig. 10, 11, 12) wird nehmlich der Abstand ihres convexen Randes von der Wirbelsäule vergrössert, was bei den Räumlichkeitsverhältnissen des Thorax nur dann möglich ist, wenn die aufsteigende Aorta etwas mehr in die rechte Brusthälfte geschoben wird, während sich zugleich der linke Ventrikel etwas mehr nach vorn kehrt, so dass er in der Frontalansicht in grösser Ausdehnung blossliegt.

Diese Erfahrungen bezüglich der Lageveränderungen des Herzens, wenn sie auch durch einige Beobachtungen, welche in der vierten Mittheilung besprochen werden sollen, einige Bestätigung finden, sind offenbar noch sehr lückenhaft und bedürfen weiterer Untersuchung, zumal da ein Blick auf die Fig. 2—7 und namentlich auf Fig. 6 lehrt, dass im einzelnen Falle die Gestaltung der aufsteigenden Aorta und des Aortenbogens mannichfachen störenden Einflüssen ausgesetzt ist. Die eigenartige Form des Aortenbogens in Fig. 6 ist z. B. unzweifelhaft die Folge einer Druckwirkung Seitens des Aneurysma der Anonyma, welche sich im gleichen Falle findet. Von wesentlicher Bedeutung für die gesammte hier vertretene Auffassung ist aber die Bildung des zeltförmigen Aneurysma. Mit der aneurysmatischen Dehnung und Knickung der aufsteigenden Aorta sowie mit der Vorlagerung des Herzens soll auf Grund der Versuche eine Zerrung des obersten Theiles der Aorta descendens verbunden sein, welche die obersten, von der Aorta entspringenden Intercostalarterienwurzeln anspannt. Die Reihe arteriosklerotischer Hügel, welche in der absteigenden Aorta Fig. 10 sich um die Mündungen der intercostalen Arterien gruppiren, giebt die beste Bestätigung dieses Versuchergebnisses, nachdem ich bei einer früheren Gelegenheit[1]) gezeigt habe, dass diese um die Mündungen der kleineren und grösseren Seitenzweige der Aorta entstehenden Bindegewebsflecke in der That zurückgeführt werden

[1]) Dieses Archiv Bd. 106.

müssen auf eine abnorme Anspannung dieser Seitenzweige. Dieses Moment rechtfertigt es dann, meiner Ansicht nach, wenn zugleich auch die zeltförmige Ausbauchung der Aorta an dem in Rede stehenden Orte auf die gleichen Zugwirkungen bezogen wird. Insoferne jedoch diese Zugwirkungen ihrerseits abhängig sind von der Verkrümmung und aneurysmatischen Dehnung der Aorta adscendens, kann man das zeltförmige Aneurysma auch als eine Form des consecutiven Aneurysma bezeichnen.

Das zeltförmige Aneurysma der Aorta descendens ist eine Folge der Formveränderung und Knickung der aufsteigenden Aorta. Diese ihrerseits hat ihren Grund in einer Schwächung der Wand der aufsteigenden Aorta, wodurch diese dem Blutdrucke an einer Stelle nachgiebt. Letztere Veränderung ist eine directe Wirkung des Blutdruckes, die Zerrung und Anspannung der intercostalen Arterien dagegen eine indirecte Wirkung des Blutdruckes, abhängig von der Formveränderung des Aortenbogens. Insofern aber die Spannung der obersten Intercostalarterien ein Aneurysma erzeugt, ist auch letzteres, das zeltförmige Aneurysma der Aorta descendens das Ergebniss einer indirecten Wirkung des Blutdruckes, wie dies oben behauptet wurde. Der wesentliche Charakter eines zeltförmigen Aneurysma aber ist gegeben in dem Umstande, dass es entsteht durch die Seitens eines abnorm gespannten Seitenzweiges bewirkte Dehnung der Wand eines Arterienstammes.

Aehnliche Versuche habe ich auch mit frei aufgehängten, somit gradlinig verlaufenden Gummischläuchen angestellt, wobei die Entstehung eines asymmetrisch, einseitig aufsitzenden Aneurysma in jedem Falle eine erhebliche Verkrümmung des Schlauches bewirkte, in dem Sinne, wie es in Fig. 16 und 17 angedeutet ist. Eine bei a durch Abschmelzung bewirkte Verdünnung des Gummischlauches Fig. 16 führt zu einer Form- und Lageveränderung und zugleich zu einer erheblichen Verlängerung des Schlauches, wie sie in Fig. 17 gezeichnet ist.

Diese Versuche zeigen in allgemeinerer Weise und in Uebereinstimmung mit den anatomischen Erfahrungen, dass ein seitlich am Gefässrohr aufsitzendes Aneurysma immer zu einer Verkrümmung der Verlaufsrichtung der

Arterie führen muss, oder wenn man es so ausdrücken will, zu einer seitlichen Verschiebung des Gefässrohrs an der Stelle des Aneurysma — vorausgesetzt, dass das betreffende Gefäss hinreichend frei beweglich ist. Wo letztere Bedingung nicht erfüllt ist, wo namentlich die Arterienverzweigungen den Stamm in seiner Lage festhalten, ergeben sich abnorme Zugwirkungen namentlich auf die Ursprungskegel dieser Seitenzweige und durch diese auch auf die benachbarten Theile der Wandung des Gefässstammes. Genau das Gleiche gilt nun für spindelförmige Aneurysmen, welche den ganzen Umfang des Arterienstammes in Mitleidenschaft gezogen haben, mit der Bedingung, dass diese spindelförmigen Aneurysmen asymmetrisch sitzen zur Gefässaxe.

Wenn man in einen dünnwandigen Gummischlauch[1]) eine relativ grosse Glaskugel einschiebt und sodann mit starkem Drucke den Schlauch auftreibt, so entsteht ein Aneurysma von beträchtlicher Grösse. Man kann sodann nach einiger Zeit die Kugel entfernen, immer bildet sich wieder an der geschwächten Stelle des Schlauches ein Aneurysma, wenn man den Inhalt des Schlauches unter Druck setzt. Ist das Aneurysma symmetrisch zur Schlauchaxe, so erleidet diese keine Verkrümmung; jede Asymmetrie des gebildeten Aneurysma führt aber zu einer erheblichen Verkrümmung der Gefässaxe, wie dies in Fig. 18 angedeutet ist. Auch diese Veränderungen sind gänzlich unabhängig von der Geschwindigkeit des Flüssigkeitsstromes in den Schläuchen. Sie gelingen auch bei vollständiger Unterbrechung des Stromes und hängen somit ausschliesslich von dem Seitendrucke der den Schlauch füllenden Flüssigkeit, beziehungsweise von den Spannungsverhältnissen der Schlauchwand ab.

In Beziehung auf letztere aber macht man bei solchen Versuchen die Erfahrung, dass ein viel geringerer Druck genügt, um ein bestehendes Aneurysma eines Gummischlauches in seinem Bestande zu erhalten, als zuvor nöthig war zur Erzeugung des Aneurysma. Wenn ich ein neues Stück jenes oben erwähnten, dünnwandigen, rothen Gummischlauches — ohne Anwendung einer Glaskugel — unter Druck setzte, so entstand bei etwa 45 cm Hg an einer vorher nicht bestimmbaren Stelle ein Aneu-

[1]) Hierzu wurden rothe Gummischläuche verwendet.

rysma von nahezu Apfelgrösse. Man konnte hierauf den Druck im Innern desselben auf 32 cm Hg abfallen lassen, wobei das Aneurysma nicht erheblich an Grösse abnahm. Wurde sodann der Druck völlig aufgehoben, so konnte der Versuch beliebig oft wiederholt werden, wobei allmählich die beiden Druckwerthe 45 cm Hg und 32 cm Hg, etwas abfielen, um später etwa 36 und 28 cm Hg zu betragen. Zugleich entstand eine Schwächung der Wand, welche sich dadurch geltend machte, dass nach Verschwinden des Druckes an Stelle des Aneurysma sich eine dauernde, flache Dehnung der Wand zeigte. Es soll dieser Versuch hier mechanisch nicht weiter analysirt werden. Er illustrirt aber in sehr zutreffender Weise gewisse Beobachtungen am Menschen, welche darauf hinweisen, dass sehr häufig eine, wenngleich vorübergehende, abnorm hohe Blutdrucksteigerung nothwendig ist, um ein Aneurysma zu erzeugen, welches sodann bei normalem Blutdrucke bestehen bleibt. Wenn hierbei auch eine Ueberdehnung der Aneurysmawand stattfindet, welche die Elasticität derselben herabsetzt, so liegt doch der Hauptgrund für den dauernden Bestand des Aneurysma in dem Umstande, dass ein relativ geringer Druck, welcher nicht im Stande wäre ein Aneurysma zu erzeugen, genügt um ein bestehendes Aneurysma zu erhalten, selbst dann, wenn keine auffälligen Aenderungen in den Elasticitätsverhältnissen mehr eintreten. Offenbar ist bei gleichem Drucke die Spannung der Wand eines solchen Aneurysma, entsprechend seinem grösserem Krümmungsradius, viel beträchtlicher als die Spannung der Wand der angrenzenden, nicht erweiterten Theile der Arterien. Ein Druck, welcher den Gummischlauch normalen Kalibers nicht erheblich erweitert, dehnt das Aneurysma um ein Beträchtliches. Damit erklärt sich zugleich auch die den Aneurysmen zukommende Neigung zur Ruptur.

In Vorstehendem sind die verschiedenen Formen wahrer Aneurysmen der Aorta thoracica erörtert, welche mir zur Beobachtung vorlagen. Zunächst fällt bei einer übersichtlichen Betrachtung derselben ihre geringe Grösse auf. Unter 44 wahren Aneurysmen der Aorta thorac. waren die beiden in Fig. 7 abgebildeten bei Weitem die grössten. Der Schluss, dass über

haupt die wahren Aneurysmen der Aorta nur eine geringe Grösse erreichen, dürfte aber um so mehr gerechtfertigt sein, als in Combination mit dem später zu beschreibenden Rupturaneurysma noch weitere 48 Aneurysmata vera untersucht werden konnten, deren Grösse, soweit sie durch einfache Dehnung der Gefässwand bedingt war, gleichfalls hinter den Aneurysmen der Fig. 7 zurückblieb. Auch sind die letztgenannten Aneurysmen der Fig. 7 strenge genommen nicht in allen Theilen als wahre Aneurysmen zu bezeichnen. An einzelnen Stellen fehlt die Tunica media im Gebiet der Aneurysmasäcke, so dass man eigentlich von Aneurysma mixtum zu sprechen berechtigt wäre. Ausserdem war das Aneurysma der absteigenden Aorta, mit dem Periost der Wirbelkörper verwachsen und in die spongiöse Substanz der letzteren eingebrochen, während das Aneurysma der aufsteigenden Aorta an seiner Hinterfläche eine sackförmige Ausbauchung zeigte, welche durch Ruptur der inneren und mittleren Gefässhaut entstand, mit der Trachea eine Verwachsung einging um schliesslich in die Wurzel des linken Bronchus einzubrechen. Die Folge war eine tödtliche Blutung. Alle diese Veränderungen haben beigetragen zur Vergrösserung der Aneurysmen der Fig. 7, so dass eigentlich auszusprechen wäre, dass unter dem mir vorliegenden Material von 92 wahren Aneurysmen der Aorta thoracica bei genauer Untersuchung kein wahres Aneurysma sich fand, welches die Grösse der in Fig. 7 abgebildeten Blutsäcke erreichte.

Eine grosse Zahl dieser wahren Aneurysmen habe ich an passenden Stellen mikroskopisch untersucht. In allen Fällen erwies sich die Intima bindegewebig verdickt, und zeigten sich in den grösseren Aneurysmen dieser Art vielfach die Erscheinungen der hyalinen Degeneration, der Verkalkung und Atherombildung im Gebiete der neugebildeten Bindegewebsschichten der Intima. Die Media war im Gebiet dieser Aneurysmen regelmässig in erheblichem Grade verdünnt, entsprechend der erheblichen Dehnung der Gefässwand. Diese Verdünnung ist aber, was ich betonen muss, die einzige constante Veränderung in der Tunica media im Gebiete des Aneurysma verum der Aorta thoracica und wird durch dieselbe die Media nicht selten an einzelnen stark ausgebauchten Stellen bis auf Null reducirt,

während zugleich Intima und Adventitia keine Unterbrechung aufweisen. Die Verdünnung der Media wird bereits bei den geringsten Graden der aneurysmatischen Erweiterung sehr auffallend. Bei etwas höheren Graden der Erkrankung treten, wie es scheint, zunächst die Erscheinungen der hyalinen Degeneration kleiner Theile der gedehnten Muscularis hinzu. Endlich bemerkt man in grösseren wahren Aneurysmen die von Koester[1]) und Krafft[2]) geschilderten Erscheinungen der fibrösen Mesarteriitis. Ich kann die Befunde dieser Autoren für grössere, wahre Aneurysmen völlig bestätigen. Doch bin ich nicht im Stande, die Mesarteriitis als die primäre Veränderung anzusehen, weil, wie oben berührt, in den kleinsten Aneurysmen dieser Art eine stärkere Vascularisation oder Spuren bindegewebiger Durchwachsung der Media fehlten. Die primäre Veränderung ist nach meinen Untersuchungen gegeben in einer durch Dehnung bedingten Verdünnung der Tunica media, durch welche die elastischen Lamellen der Media einander genähert werden, wobei zuweilen auch Verwerfungen der einzelnen Schichten vorkommen. Diese Veränderungen weisen aber auf eine primäre Verminderung der Widerstandsfähigkeit der Tunica media hin, analog derjenigen, welche ich für die Arteriosklerose nachzuweisen versuchte.

Mit dieser Deutung steht sodann in bester Uebereinstimmung die Thatsache, dass nicht nur im Gebiete des wahren Aneurysma sondern auch in dessen weiterer Umgebung und in grösseren Abschnitten des Aortensystems die Erscheinungen der Arteriosklerose bestehen, die freilich vielfach sich als diffuse Arteriosklerose charakterisiren und dem entsprechend sich der Erkennung mit unbewaffnetem Auge entziehen. Letzterer Umstand hat manche Beobachter getäuscht. Ich finde öfters bei Aneurysmen der Aorta adscendens erwähnt, dass die Intima völlig glatt, ohne Hügel und Flecken erschienen sei, während sich mikroskopisch eine dünne Bindegewebslage unter dem Endothel erkennen liess. Letztere wurde dann auf Grund der Er-

[1]) Koester, Ueber die Entstehung der spontanen Aneurysmen und die chronische Mesarteriitis. Sitzber. d. niederrhein. Gesellschaft für Natur- u. Heilkunde in Bonn. 19. Jan. 1875.

[2]) E. Krafft, Ueber die Entstehung der wahren Aneurysmen. Diss. inaug. Bonn 1877.

gebnisse irgend welcher Färbungsmethoden als normal bezeichnet. Dies ist unrichtig. Die Intima der aufsteigenden Aorta entbehrt wie ich inzwischen nachwies[1]), unter physiologischen Verhältnissen einer Bindegewebslage. Es scheint mir dies der Erwähnung werth, um die Begründung abweichender Meinungen, welche nähere Beziehungen zwischen Ateriosklerose und wahrem Aneurysma leugnen, zu beleuchten. Die Beobachtungen jener Autoren bestätigen in der That die häufige Coincidenz der Arteriosklerose und des Aneurysma.

Die fibröse Mesarteriitis, welche in der Wand etwas grösserer Aneurysmen regelmässig auftritt, ist aber eine Erscheinung, die in wesentlich gleicher Weise auch bei höheren Graden der Arteriosklerose vorkommt. Auch diese Veränderung spricht für eine innigere Beziehung zwischen beiden Erkrankungen. Doch muss man hinzufügen, dass, übereinstimmend mit den Befunden von Koester und Krafft, in der Tunica media grösserer Aneurysmen häufig die Bindegewebsneubildung eine so erhebliche wird, dass sie auf mikroskopischen Schnitten die Continuität der mittleren Gefässhaut völlig zu unterbrechen scheint. Bei der Arteriosklerose ist das nicht in gleichem Maasse der Fall; es erklärt sich dies einfach, wenn man die ungleich stärkere Dehnung der Gefässwand im Gebiete des wahren Aneurysma erwägt.

Neben der fibrösen Mesarteriitis beobachtet man in der Muskelhaut wahrer Aneurysmen eine Reihe regressiver Veränderungen, namentlich hyaline Degeneration, Verkalkung und atheromatösen Zerfall. Am weitesten verbreitet unter diesen ist die erstgenannte. Ueber das Vorkommen von Verfettungen kann ich mich aber nicht aussprechen, da ich, um die topographischen Verhältnisse zu schonen, der Untersuchung immer eine Härtung der Objecte in Müller'scher Flüssigkeit oder Alkohol vorausgehen liess. Zerreissungen im Gebiete der Tunica media, wie sie Helmstedter[2]) schildert, fand ich nur in der Umgebung von Rupturaneurysmen, welche in einer späteren Mittheilung Berücksichtigung erfahren.

[1]) Dieses Archiv Bd. 93.

[2]) Helmstedter, Du Mode de formation des anévrysmes spontanés. Diss. inaug. Strassburg 1873.

Die Adventitia der wahren Aneurysmen der Aorta thoracica zeigt in vielen Fällen sehr ausgeprägte Veränderungen in Form einer fibrösen Periarteriitis. Es erscheint dann die Adventitia verdickt und von narbiger Beschaffenheit. Die Vasa vasorum können dabei ein normales Verhalten darbieten, in der Regel sind sie erheblich an Zahl vermehrt und weiter als normal. In einem Falle zeigte die Adventitia eines solitären spindelförmigen Aneurysma der Aorta ascendens bei einer 50jährigen Frau durchgehends eine Dicke von 1,5—2 mm bei ausgesprochen schwieliger Beschaffenheit. Auch hierbei waren die Vasa vasorum der Adventitia erheblich vermehrt, indessen doch nicht in dem Grade wie das Bindegewebe, so dass letzteres als relativ sehr arm an Blutgefässen zu bezeichnen war. Die schwielige und narbige Verdichtung erstreckte sich auch auf benachbarte Gewebe, auf das Pericard, soweit dieses die aufsteigende Aorta umkleidet, sowie auf die unmittelbar angrenzenden Theile des mediastinalen Zellgewebes. Im Mediastinum selbst waren keinerlei Veränderungen zu finden, welche als Ursache dieser schwieligen Verdichtungen betrachtet werden konnten. Es scheint demnach, dass hier die schwielige Mediastinitis als eine Fortsetzung der schwieligen Periarteriitis aufgefasst werden muss. Auch in den Fällen von multipler Aneurysmabildung, welche Kussmaul und R. Maier[1]), sowie P. Meyer[2]) beschrieben haben, konnte stellenweise eine Fortsetzung der periarteriitischen Veränderungen auf die Gewebe der Umgebung nachgewiesen werden. Zugleich bestand im Gebiete des Aneurysma des Falles meiner Beobachtung diffuse und knotige Endarteriitis mit hyaliner Degeneration und Spuren von Verkalkung der Intima, fibröse Mesarteriitis mässigen Grades und eine Verdünnung der Tunica media, welche namentlich im Gebiete der knotigen Verdickungen der Intima stärker hervortrat. Die übrigen Theile des Arteriensystemes erwiesen sich nur in geringerem Grade arteriosklerotisch verändert; überall aber traten entsprechend den stärkeren, knoten-

[1]) Kussmaul und R. Maier, Ueber eine bisher nicht beschriebene Arterienerkrankung (Periarteriitis nodosa). Deutsches Archiv f. klin. Med. 1866. I.

[2]) P. Meyer, Ueber Periarteriitis nodosa oder multiple Aneurysmen der mittleren und kleineren Arterien. Dieses Archiv Bd. 74. 1878.

förmigen Verdickungen der Intima neben der Mesarteriitis fibrosa deutlich die Erscheinungen der fibrösen Periarteriitis auf. Als Todesursache fand sich neben einer interstitiellen chronischen Nephritis mässigen Grades ein primäres Magencarcinom mit zahlreichen Metastasen in der Leber und in den retrogastrischen, mediastinalen und cervicalen Lymphdrüsen, verbunden mit hochgradiger Abmagerung, und den Erscheinungen eines ausgesprochenen Marasmus, sowie brauner Atrophie des Herzmuskels, Stauung im Venensystem und Lungenödem.

Im Allgemeinen gewinnt man das Ergebniss, dass die geringsten Grade der aneurysmatischen Erweiterung einer Arterie in der Regel keine deutlichen und zweifellosen Veränderungen in der Adventitia hervorrufen, dass dagegen etwas grössere wahre Aneurysmen immer zu fibröser Periarteriitis führen. Auch in diesem Punkte stimmt somit die wahre aneurysmatische Erweiterung der Arterien überein mit den Erweiterungen, welche zur Arteriosklerose führen. Dabei kann es nicht auffallen, dass die Periarteriitis im Gebiete des Aneurysma stärker sich entwickelt, als bei der Arteriosklerose, die im Allgemeinen, in Folge des langsameren Verlaufes der Dehnung der Media und der entsprechend relativ ausgiebigeren Compensation der letzteren durch fibröse Endarteriitis, weniger beträchtlichere Erweiterungen des Lumen bewirkt. Eine Proportionalität zwischen der Lumenerweiterung und dem Grade der Entwickelung der Periarteriitis ist im Allgemeinen nicht zu bezweifeln, und für die grosse Mehrzahl der Fälle sehr auffallend. Sie besteht aber nicht immer. Der soeben ausführlicher erörterte Fall von spindelförmigem Aneurysma der Aorta adscendens mit hochgradiger Periarteriitis zeigt, dass im Einzelfalle offenbar noch andere Verhältnisse mitwirken, sei es dass individuelle Verschiedenheiten hierbei in Betracht kommen, sei es dass Besonderheiten in den Ursachen der Erkrankung bestehen.

Die Periarteriitis hat unzweifelhaft eine grosse Bedeutung für die Symptomatologie der Erkrankung sowohl als für gewisse üble Ausgänge. Es beschränkt sich in der That die Bindegewebswucherung nicht auf die Adventitia, sie greift immer mit der Zeit auf die Nachbarorgane über. Unter diesen aber sind in erster Linie zu erwähnen grössere und kleinere Nervenstämme,

sowie die Pacini'schen Körperchen, welche zufolge meiner früheren Untersuchungen[1]) so häufig in der unmittelbaren Umgebung der Arterien sich finden. Die Pacini'schen Körperchen sind zwar im Gebiete der Brustaorta weniger zahlreich als an der Aorta abdominalis, immerhin aber häufig genug. Vielleicht erklärt ihre Anwesenheit einen Theil der mehr oder weniger hochgradigen Schmerzempfindungen, welche von den Aneurysmen ausgehen. Möglicher Weise sind sie auch in Betracht zu ziehen bei der Erklärung mancher tief in der Brust sitzender abnormer Sensationen und Schmerzempfindungen, welche die einfache arteriosklerotische Erweiterung der Arterien begleiten.

Ich möchte mir vorbehalten, bei einer anderen Gelegenheit ausführlicher auf die Aortite aigue der italienischen und französischen Autoren zurückzukommen. Unter diesem Begriffe scheinen mir aber sehr verschiedenartige Dinge vereinigt zu sein. Hierher gehören die Erscheinungen der acuten purulenten Arteriitis und der acuten ulcerösen Arteriitis, auf welche hier nicht näher einzugehen ist. Jene Autoren berücksichtigen aber meiner Ansicht nach thatsächlich bei ihren Untersuchungen und Erörterungen der acuten Aortitis vorzugsweise zwei ganz andere Gruppen von Erscheinungen. Erstens frische, höchstens als subacut zu bezeichnende, bindegewebige Verdickungen der Aortenintima, wie sie allerdings im Gefolge mancher Infectionen namentlich des Ileotyphus und, wie ich fand, auch des Scharlachs auftreten. Diese in der Regel durch ihren grossen Zellreichthum ausgezeichneten Neubildungen der Intima verdanken ihre Entstehung zweifellos gewissen Circulationsstörungen. Denn man findet in solchen Fällen entweder hochgradige Anämien, oder Alterationen der Capillarbahn, welche zu Ecchymosenbildung oder zur Entstehung von Oedemen führen. Auch wird man die Möglichkeit einer Herabsetzung der tonischen Innervation der Gefässwand in solchen Fällen in Betracht zu ziehen haben. Es sind dies alles Momente, welche geeignet sind den Blutstrom in den Arterien zu verlangsamen und eine compensatorische Endarteriitis einzuleiten. In den von mir beobachteten Fällen dieser Art wurde aber, entsprechend dem Fehlen periarteriitischer Veränderungen,

[1]) Dieses Archiv Bd. 93 u. 95.

von Schmerzempfindungen, welche auf die Gefässbahn zu beziehen wären, nichts berichtet. Wenn solche Schmerzempfindungen in anderen Fällen nicht vermisst werden, so erklären sie sich vielleicht durch eine Erweiterung der Arterien in Folge einer Herabsetzung des Gefässtonus. Dass starke, auf vasomotorischen Störungen beruhende Arterienerweiterungen schmerzhaft sein können, ist ebensowenig zu bezweifeln, wie die Schmerzhaftigkeit, welche eine fibröse Periarteriitis durch eine Compression von Nerven und Pacini'schen Körperchen erzeugt.

Die zweite grosse Gruppe von Fällen, welche als acute Aortitis bezeichnet werden, sind unzweifelhaft durch chronische Arteriosklerose bedingt. Nach meinen Wahrnehmungen handelt es sich dabei häufig nicht nur um abnorme Sensationen sondern auch um heftigere Schmerzen in der Tiefe des Brustkorbes oder in der Rücken- und Lendengegend, welche in die Extremitäten ausstrahlen können. Ob diese Folge sind der einfachen Dehnung der Gefässwand, welche die Arteriosklerose charakterisirt, oder ob in vorgerückteren Fällen periarteriitische Veränderungen eine Rolle spielen, kann erst durch sehr viel ausgedehntere Erfahrung geprüft werden. Die einfache Dehnung der Gefässwand dürfte aber wahrscheinlicher Weise genügen, um die in der Gefässwand selbst liegenden Nervenstämmchen und die in der Nachbarschaft befindlichen Pacini'schen Körperchen zu drücken.

In ganz ähnlicher Weise möchten auch bei der aneurysmatischen Erweiterung der Arterienbahn die nervösen Apparate der Gefässwand in Mitleidenschaft gezogen werden. Mit voller Bestimmtheit dürfen indessen nur diejenigen nervösen Erscheinungen von der Erweiterung der Arterien abgeleitet werden, welche ausgehen von den grossen Nervenstämmen, die den Arcus aortae umgreifen. Es sind dies namentlich die Lähmungen der Kehlkopfsmusculatur, welche vom N. recurrens n. vagi versorgt wird, sowie Erscheinungen der Dysphagie und des Erbrechens, ausgehend vom Stamme des Vagus. Vielleicht sind auch die Erscheinungen des Herzklopfens, der Beengung und der Angina pectoris, wenn sie Aneurysmabildung im Gebiete des Arcus begleiten, in manchen Fällen auf Störungen der Innervation der Herzäste des Vagus zu beziehen. Alle diese Erscheinungen erklären sich durch Zerrungen dieser Nerven seitens

der erweiterten Aorta, namentlich wenn zugleich eine ausgiebigere Periarteriitis diese Nervenstämme fest mit der Wand des Arcus aortae verlöthet.

Die genannten Nervenstämme liegen in solchen Fällen in der schwielig verdickten Adventitia fest eingeschlossen. Ueber das Verhalten der einzelnen Nervenfasern dieser Stämme kann ich wenig berichten. In zwei Fällen, welche hinreichend gut conservirt waren, schienen sie unverändert. In anderen Fällen habe ich diesen Punkt nicht genauer geprüft, weil die Präparate bereits zu lange in geringem Alkohol gelegen hatten, so dass eine genauere Prüfung keinen Erfolg versprach. Dagegen überzeugt man sich in manchen Fällen, dass die von der periarteriitischen Narbenmasse umgebenen Abschnitte der genannten Nerven abgeplattet und verdünnt erscheinen. Es ist dies eine Veränderung, welche zweifellos auf dem fortschreitenden Wachsthum der Aneurysmen beruht. Indem die derben Bindegewebslagen, welche das Aneurysma umhüllen gedehnt werden, erfahren auch die eingeschlossenen Nerven eine entsprechende Dehnung und Abplattung.

In ähnlicher Weise wie die Nerven verwachsen auch kleinere und grössere Venen, namentlich häufig die Vena anonyma brachiocephalica sin. mit den Aneurysmen des Arcus. Und auch hier hat die Verwachsung mit der schwielig verdichteten Adventitia der Aneurysmen eine Abplattung und Dehnung der eingeschlossenen Venenstämme zur Folge. Dabei wird das Lumen der Vene verengt, in einem Falle (Fig. 7) sogar verschlossen, worauf dann eine bindegewebige Endophlebitis den Verschluss zu einem dauernden gestaltete. Es bilden aber diese Veränderungen, und die analogen Anlöthungen der Trachea, der Bronchien, des Oesophagus, des rechten Herzohres die Vorbereitung für einen später erfolgenden Durchbruch der Aneurysmen in diese Hohlorgane, wie dies in der zweiten Mittheilung erörtert werden wird. Alle diese Verwachsungen mit Nachbarorganen sind aber abgesehen von den Nerven sowohl beim Aneurysma verum wie bei dem Aneurysma mixtum seltene Vorkommnisse.

Wirft man einen Rückblick auf die gewonnenen Ergebnisse, so bemerkt man zunächst, dass diese sich beziehen auf diejenigen Formen des Aneurysma der Aorta thoracica, welche nach der älteren Nomenclatur als Aneurysma verum und mixtum zu bezeichnen wären. Entweder besteht die Wand des Aneurysma aus allen drei Häuten der Arterien, oder aber die mittlere Haut ist ohne Zerreissung durch allmähliche Verdünnung an einzelnen stärker ausgebauchten Stellen gänzlich geschwunden. Die Bezeichnungen An. verum und mixtum begrenzen aber die in Rede stehenden Aneurysmaformen nicht mit der wünschenswerthen Schärfe, weil das Aneurysma mixtum auch solche Formen umschliesst, welche durch Ruptur einer der drei Häute entstanden sind. Auch erscheint eine einheitliche Bezeichnung der hier erörterten Formen wünschenswerth, weil sie ihrer Genese nach übereinstimmen und zwar darin, dass sie alle durch eine Dehnung der drei Gefässhäute entstehen. Sie können daher als Dilatations-Aneurysmen (An. per dilatationem) bezeichnet werden. Diese Dilatationsaneurysmen sind somit dadurch charakterisirt, dass ihre Wandung aus allen drei Arterienhäuten besteht, von denen die Intima und Adventitia nach längerem Bestande des Aneurysma bindegewebig verdickt erscheinen, während die Media in der Regel verdünnt, zuweilen sogar an einzelnen Stellen bis auf Null verdünnt ist. Grob anatomische Zerreissungen der Gefässhäute fehlen dabei völlig. Die Dilatationsaneurysmen erreichen im Allgemeinen nur eine geringe Grösse, umschliessen jedoch nach ihrer äusseren Gestalt eine Reihe von Unterarten:

das Aneurysma diffusum
" " fusiforme simplex
" " fusiforme multiplex
" " sacciforme
" " skenoideum.

Dabei fällt die Unterscheidung zwischen Aneurysma verum und mixtum nicht nothwendiger Weise weg. Vielmehr könnte man jede dieser Unterarten in zwei Varietäten verum und mixtum gliedern. Doch hat diese Unterscheidung nur eine geringere Bedeutung, weil in diesem Falle das Aneurysma mixtum nur

als die Folge einer stärkeren Ausbildung des Aneurysma verum erscheint, ohne dass neue Momente in den Verlauf des Krankheitsvorganges eintreten. Auch haben Koester und Krafft darauf aufmerksam gemacht, dass auch im Aneurysma verum die Bindegewebswucherung im Gebiete der Media häufig kleine nur mikroskopisch erkennbare Unterbrechungen der letzteren bewirkt, wodurch gegebenen Falles bei starker Dehnung der Media Uebergänge zwischen Aneurysma verum und mixtum entstehen, welche deren Unterscheidung erschweren.

Bezüglich der histologischen Structur der Aneurysmawand konnten die einschlägigen Beobachtungen von Koester und Krafft an etwas grösseren, in ihrer Entwickelung weiter vorgeschrittenen Aneurysmen bestätigt werden. Neben den Erscheinungen der Endarteriitis fibrosa findet sich an diesen immer auch fibröse Mesarteriitis und Periarteriitis. Da aber zugleich nachgewiesen werden konnte, dass an den kleineren, anscheinend jüngeren Dilatationsaneurysmen die fibröse Mesarteriitis und Periarteriitis fehlt, muss die Deutung aller dieser Befunde eine andere sein, als sie von den genannten Autoren versucht wurde. Nicht die Mesarteriitis, auch nicht die Endarteriitis oder Periarteriitis kann als primäre Veränderung, als Ursache der Dilatation gedeutet werden. Vielmehr ist die Erweiterung der Gefässlichtung die erste anatomische Veränderung, welche zweifellos bezogen werden muss auf eine vorausgehende Verminderung der Widerstandsfähigkeit der Tunica media. Letztere, die Tunica media zeigt dabei in den Anfangsstadien keinerlei Structurveränderung sondern nur eine von der Dehnung der ganzen Gefässwand abhängige Verdünnung, wobei die elastischen Lamellen der mittleren Gefässhaut sich dichter an einander legen.

Unter solchen Umständen erscheint es gerechtfertigt die in diesen Dilatationsaneurysmen immer zur Beobachtung gelangende Endarteriitis fibrosa als einen compensatorischen Vorgang zu betrachten, welcher die erweiterte Gefässlichtung wieder in geringem Grade verengt, sich aber allzu langsam vollzieht, um der Erweiterung Schritt zu halten. Mesarteriitis und Periarteriitis dagegen stellen sich als Begleiterscheinungen dar, die im Allgemeinen mit dem Grade der Dehnung der Gefässwand an Intensität zunehmen. Die Mesarteriitis dürfte dabei die Wider-

standsfähigkeit der Gefässwand, wenigstens gegenüber der dauernden Spannung wesentlich herabsetzen, weil sie mit einem erheblichen Verluste an musculösen und elastischen Elementen verknüpft ist. Die bindegewebige Verdickung der Adventitia und der das Gefäss lose umhüllenden Zellgewebslagen, welche man mit dem Namen der fibrösen Periarteriitis zu bezeichnen pflegt, trägt entschieden bei zu einer Verstärkung der Gefässwand und kann in diesem Sinne gleichfalls als ein compensatorischer Vorgang aufgefasst werden, dessen grosse Bedeutung indessen erst in der folgenden Mittheilung in seinem vollen Umfange gewürdigt werden kann.

Dieses Ergebniss lässt die nahe Verwandtschaft der Aneurysmabildung mit der Arteriosklerose immer deutlicher hervortreten. Auch bei letzterer handelt es sich um eine, durch eine Verminderung der Widerstandsfähigkeit der Tunica media bedingte Erweiterung des Arterienlumen, welche zu einer compensatorischen fibrösen Endarteriitis sowie zu einer fibrösen Mesarteriitis und Periarteriitis führt. Wenn aber bei der Entwickelung der Arteriosklerose eine Reihe mechanischer Momente maassgebend waren und die Gestaltung der gedehnten Gefässwand bestimmten, so gilt ein Gleiches auch für das Aneurysma. Die grosse Häufigkeit der Dilatationsaneurysmen der aufsteigenden Aorta steht unzweifelhaft in nächster Beziehung zu der Stosskraft der aus dem linken Ventrikel in die aufsteigende Aorta geworfenen Blutwelle. Die Ausbauchung der aufsteigenden Aorta trägt aber in vielen Fällen den Charakter einer multiplen spindelförmigen Erweiterung des Arcus und der Aorta descendens. Endlich konnte man sich davon überzeugen, dass in solchen Fällen, in welchen ein Aneurysma der aufsteigenden Aorta zu einer Knickung dieses Arterienabschnittes führte, ein zweites Aneurysma am Anfangstheil der Aorta descendens entstand in Folge eigenartiger Zugwirkungen, welche die verkrümmte Arterie seitens der obersten Intercostalarterienursprünge erleidet. Dieser letztgenannten Erscheinung analog ist die Bildung arteriosklerotischer, bindegewebiger Verdickungen der Intima an den Verzweigungsstellen der Arterien [1]). Auch diese sind Folge von abnormen Spannungen der Seitenzweige, welche

[1]) Ueber Arteriosclerosis nodosa. Dieses Archiv Bd. 106.

die Media des Gefässstammes zelt- oder trichterförmig ausziehen. Wenn diese trichterförmigen Hervorziehungen der Media bei Arteriosklerose aber durch Bindegewebe völlig ausgefüllt werden, so mag daran Schuld sein die langsamere Entstehung der Ausbauchung der Media, die in Beziehung steht zu den relativ geringen Spannungen jener Arterienzweige. Hier bei der plötzlich entstehenden Ruptur der Gefässhäute der Aorta adscendens mit darauffolgender Aneurysmabildung entsteht plötzlich ein heftiger Zug an den obersten Intercostalarterien der Aorta, welcher entsprechend grössere und relativ rascher sich entwickelnde aneurysmatische Ausbauchungen nach sich zieht, welche nicht leicht durch fibröse Endarteriitis compensirt werden können.

Von entscheidender Bedeutung für die Frage nach der Verwandschaft der Aneurysmabildung mit der Arteriosklerose ist aber die Thatsache, dass das Dilatationsaneurysma ausschliesslich an arteriosklerotischen Gefässsystemen vorkommt. Häufig findet man bei den Dilatationsaneurysmen der Aorta thoracica den grössten Theil des Aortensystems arteriosklerotisch verändert. Zuweilen sind die Erscheinungen der Arteriosklerose am stärksten ausgesprochen im Gebiete des Aneurysma und seiner Umgebung. In manchen Fällen sind die dem Aneurysma sich anschliessenden Arterienabschnitte für die Betrachtung mit unbewaffnetem Auge normal. Dann findet man aber in diesen Theilen mit Hülfe des Mikroskops die Erscheinungen der diffusen Arteriosklerose. Und wenn in einzelnen Fällen auch diese in der Umgebung des Aneurysma fehlen, so beweist eine ausgebreitete Arteriosklerose der übrigen Theile des Aortensystems die nahen Beziehungen zwischen Aneurysma und Arteriosklerose. Fälle der letztgenannten Art sind mir indessen nur unter den Aneurysmen der Hirnarterien begegnet. —

Nach meinen Wahrnehmungen glaube ich somit mit Bestimmtheit in Abrede stellen zu dürfen, dass Dilatationsaneurysmen an im Uebrigen vollkommen normalen Aortensystemen vorkommen. Bei der grossen Häufigkeit geringerer Grade der Arteriosklerose ist allerdings dieses Argument an sich nicht unbedingt beweisend für die Verwandtschaft beider Prozesse. In Verbindung mit den geschilderten Ergebnissen der anatomischen Untersuchung der Aneurysmen, scheint es mir aber von entscheidender

Bedeutung. Eine abschliessende Betrachtung ist indessen erst in einer folgenden Mittheilung, welche die übrigen Formen der Aortenaneurysmen behandelt, durchführbar. In jener werden die einschlägigen Untersuchungen von Helmstedter und P. Meyer ihre Berücksichtigung finden, und ich werde dann auch im Stande sein, die Tragweite der statistischen Erhebungen zu prüfen, welche anscheinend gegen eine nähere Verwandtschaft des Aneurysma mit der Arteriosklerose sprechen.

Erklärung der Abbildungen.

Tafel II und III.

Fig. 1. Querschnitt der Art. ophthalmica. Diffuse Arteriosklerose. Ein seitlich aufsitzendes, sackförmiges, mit Hals versehenes Aneurysma ist vollständig obliterirt durch bindegewebige Verdickung der Intima. Vergr. 10.

Fig. 2—12. Aneurysmatisch erweiterte Abschnitte der Aorta thoracica mit den Wurzeln der grossen Halsgefässe. Ursprünglich in natürlicher Grösse gezeichnet und dann mit Hülfe des Storchschnabels auf $\frac{2}{5}$ verkleinert. Fig. 2—7, multiple spindelförmige Aneurysmen. Fig. 8, solitäres spindelförmiges Aneurysma. Fig. 9, diffuses Aneurysma der aufsteigenden Aorta mit seitlich aufsitzendem, eröffnetem, sackförmigem Aneurysma. Fig. 10—12, consecutive zeltförmige Aneurysmen des obersten Endes der Aorta thoracica descendens, als Folge aneurysmatischer Erweiterung und Verkrümmung der Aorta adscendens. In Fig. 4 ist der Abschnitt a c nach hinten gekrümmt, so dass die absteigende Aorta, von c an abwärts, weiter zurückliegt. In Fig. 6 bezeichnet der Punkt a die Gegend, in welcher an der Vorderfläche der Arterie die Insertion des Lig. Botalli zu suchen ist. Fig. 7. In der spaltförmigen Einziehung, unmittelbar unter der Ansatzstelle des Lig. Botalli, erscheint der linke Bronchus. Fig. 10. Der Aortenbogen ist der Länge nach halbirt und die Innenfläche der hinteren Hälfte, welche zahlreiche arteriosklerotische Hügel trägt, gezeichnet. Auf der Schnittfläche des zeltförmigen Aneurysma der Aorta descendens bemerkt man zwei Schichten, eine innere von wechselnder Dicke, die Intima, und eine äussere von annähernd gleichbleibender Dicke, die Media und Adventitia.

Fig. 13—18. Versuche mit Gummischläuchen zur Erklärung der Entstehung des zeltförmigen Aneurysma der Aorta thoracica descendens. Siehe Text.

(Separatabdruck aus Virchow's Archiv für pathologische Anatomie und Physiologie und für klinische Medicin. 111. Band. 1888.)
Druck und Verlag von Georg Reimer in Berlin.



Thoma ad nat del.

Untersuchungen über Aneurysmen.

Von Prof. Dr. R. Thoma,
Director des pathologischen Instituts in Dorpat.

Zweite Mittheilung.

(Hierzu Taf. IX.)

In der ersten Mittheilung wurde eine Reihe von Aneurysmen der Aorta thoracica beschrieben, welche durch eine einfache Dehnung der Gefässwand entstanden waren, und demgemäss mit dem Namen der Dilatationsaneurysmen belegt wurden. Sie traten in fünf Formen auf, als diffuses Aneurysma, als einfaches spindelförmiges Aneurysma, als mehrfaches spindelförmiges Aneurysma, als sackförmiges Aneurysma und als zeltförmiges Aneurysma. Alle diese Aneurysmen besassen nur eine geringe Grösse. Auch die grössten, in deren Wand die Tunica media hochgradig verdünnt, stellenweise sogar vollständig geschwunden zu sein pflegt, waren nicht gross genug, um am Lebenden eine sichere Diagnose zu gestatten.

Erfahrungsgemäss erreichen sehr viele Aneurysmen der Aorta thoracica einen viel beträchtlicheren Umfang. Man gewinnt dann bei flüchtiger Betrachtung leicht den Eindruck, dass sie aus den früher genannten Formen einfach durch eine fort-

schreitende Dehnung der Wand hervorgegangen seien, und aus diesem Grunde wurden sie bisher nicht von jenen getrennt. Eine solche Abtrennung derselben erscheint indessen in hohem Grade wünschenswerth und zwar zunächst aus dem Grunde, weil bei ihrer Bildung, wie in den folgenden Blättern nachgewiesen werden soll, eine Zerreissung der inneren Gefässhäute eine maassgebende Rolle spielt. Weiterhin scheint aber auch das klinische Verhalten der Gefässerkrankung sich in vielen Fällen wesentlich zu ändern in dem Augenblicke, in welchem das Dilatationsaneurysma in ein Rupturaneurysma übergeht, indem letzteres in der Regel viel rascher sich vergrössert, wobei alle Folgen und Gefahren des raschen Wachsthums eines Aneurysma sich bemerkbar machen.

Der Erweiterung des Gefässlumen durch einfache Dehnung der Wand ist durch die physikalischen Eigenschaften der letzteren eine bestimmte Grenze gesetzt. Der fortschreitende Charakter, welcher der Bildung des Dilatationsaneurysma ebenso wie der Arteriosklerose zukommt, bewirkt es aber, dass diese Grenze seitens des Dilatationsaneurysma sehr häufig überschritten wird. Es erfolgt dann eine Zerreissung der Aneurysmawand, welche entweder zur tödtlichen Blutung, oder zu der Bildung eines Aneurysma führt, das ich mit dem Namen des Rupturaneurysma belegen möchte. Dieses aber erscheint unter zwei Formen, als dissecirendes Rupturaneurysma, wenn es die Häute der Gefässwand auf weite Strecken von einander trennt und schalen- oder mantelförmig das Gefässrohr umgiebt, oder als sackförmiges Rupturaneurysma, welches kugelsegmentähnliche oder unregelmässige Erweiterungen der Gefässlichtung darstellt. Bezüglich des dissecirenden Rupturaneurysma werde ich später noch einige gelegentliche Bemerkungen machen, wobei es sich ergeben wird, dass dasselbe relativ genau bekannt ist. Das sackförmige Rupturaneurysma aber ist vorzugsweise Gegenstand dieser Untersuchung.

Einige dieser Thatsachen wurden bereits von Rokitansky[1]) in einzelnen Fällen festgestellt. Er spricht sich in folgender Weise aus: „die seltene Heilung der Zerreissung des Aortenstammes

[1]) Rokitansky, Ueber einige der wichtigsten Krankheiten der Arterien. Wien 1852. S. 17.

(des sogenannten A. dissecting) erfolgt zuweilen mit einer bleibenden, umschriebenen, sackigen Ausbuchtung der Zellscheide". Zugleich verweist er auf eine Abbildung, welche grosse Aehnlichkeit hat mit der Fig. 1, welche dieser Mittheilung beigegeben ist. Für die grosse Mehrzahl der spontanen Aneurysmen dagegen lehnt Rokitansky eine solche Entstehungsweise ausdrücklich ab und betrachtet sie als einfache Folge der arteriosklerotischen Veränderung der Gefässwand, welche zur Dehnung Veranlassung gebe, dagegen einer Ruptur der Gefässhäute vorbeuge durch innigere Verwachsung der letzteren unter sich. In wie fern die arteriosklerotischen Veränderungen die Gefässwand vor einer Zerreissung schützen können, und in welchen Fällen die Arteriosklerose eine Zerreissung der Gefässwand begünstigt, soll später erörtert werden. An dieser Stelle glaube ich nur darauf aufmerksam machen zu dürfen, dass alle grossen Aneurysmen der Aorta, ich untersuchte deren 48 Exemplare, auf eine mehr oder weniger ausgiebige Zerreissung der Gefässhäute zurückgeführt werden müssen.

Diese Meinung hat bereits unter den älteren Autoren gewichtige Vertreter gefunden. Unter diesen will ich nur Scarpa[1]) und Larrey[2]) nennen, welche im Wesentlichen unabhängig von einander die Lehre vertraten, dass eine Berstung der Gefässhäute als Ursache der Aneurysmabildung zu betrachten sei. Dem entsprechend könnte diese Frage in ihren Grundzügen als abgeschlossen betrachtet werden, wenn Scarpa und Larrey unumstössliche Beweise ihrer Meinung beigebracht hätten. Diese aber sind ohne eingehende mikroskopische Untersuchungen nicht zu liefern, und daher erklärt es sich auch, wenn die an sich richtigen Forschungsergebnisse Scarpa's und Larrey's nicht allgemeine Anerkennung fanden.

In neuester Zeit, als diese Mittheilungen bereits nahezu druckfertig niedergeschrieben waren, erschien eine grössere Arbeit Eppinger's[3]). Die Bedeutung derselben liegt meines Er-

[1]) Scarpa, Réflexions et Observations anatomico-chirurgicales sur l'anévrisme. Paris 1809.

[2]) Larrey, Medicinisch-chirurgische Denkwürdigkeiten. Deutsche Uebersetzung. Leipzig 1813. S. 289 ff.

[3]) Eppinger, Pathogenesis (Histogenesis und Aetiologie) der Aneurysmen

achtens vorzugsweise in seinen Untersuchungen parasitärer Aneurysmen. Bezüglich der hier interessirenden Fragen aber kann ich seinen Ausführungen nicht zustimmen. Indessen wird es mir erst am Schlusse meiner Arbeit, nachdem ich meine eigenen Beobachtungen mitgetheilt habe, möglich sein die Differenzen genauer festzustellen und zu besprechen.

Meine Untersuchungen zeigen, dass die Zerreissung der Gefässhäute ausserordentlich häufig die Ursache der Aneurysmabildung ist. Dabei handelt es sich jedenfalls in der Mehrzahl der Fälle um Zerreissungen der Wandungen von Dilatationsaneurysmen. Zuweilen ist allerdings das primäre Dilatationsaneurysma so wenig ausgesprochen, dass dasselbe zweifelhaft sein kann, und in vielen Fällen mag es vielleicht in der That fehlen. Immer aber bestehen nach meiner Erfahrung mehr oder weniger deutliche Erscheinungen von diffuser oder knotiger Arteriosklerose in der Umgebung der Rissöffnung. Dies ist leicht verständlich, denn man wird von vorneherein zugeben müssen, dass auch extreme Steigerungen des Blutdruckes nicht im Stande sind, völlig normale Gefässwände zu zerreissen. Wo aber eine pathologische Verminderung der Festigkeit der Arterienwand sich entwickelt, da entsteht immer auch nach einiger Zeit eine diffuse oder knotige Arteriosklerose, und in einzelnen Fällen auch ein Rupturaneurysma. Es ist daher leicht ersichtlich, weshalb letzteres immer von arteriosklerotischen Veränderungen in seiner Umgebung begleitet wird.

Der Nachweis der Zerreissung der Gefässwände ist je nach dem Alter der Veränderung bald leichter bald schwieriger zu führen. Immer aber gelangt man zum Ziele, wenn man die ganzen Aneurysmen, oder geeignete Theile derselben in Celloidin einbettet und ausgedehnte topographische Dünnschnitte mikroskopisch untersucht. Sehr einfach gestaltet sich das Ergebniss in dem Aneurysma, welches in Fig. 1 in halber natürlicher Grösse des Spirituspräparates abgebildet ist.

Dasselbe stammt von einer 65jährigen Frau. Anatomische Diagnose: Hochgradige Arteriosklerose. Allgemeine Erweiterung des Aortensystems, namentlich der Aorta adscendens. Sackför-

einschliesslich des Aneurysma equi verminosum. Archiv für klinische Chirurgie Bd. 35. Supplement. 1887.

miges Rupturaneurysma der Aorta adscendens. Erweiterung des Ostium arteriosum sinistrum. Relative Insufficienz der Aortenklappen. Hypertrophie des linken Ventrikels des Herzens. Chronische interstitielle Nephritis. Multiple Oedeme, rechtsseitige hämorrhagisch-fibrinöse Pleuritis.

Es handelt sich um einen Fall von diffuser Arteriosklerose, welcher namentlich in der Aorta descendens und in der Arteria lienalis zugleich auch mit den Erscheinungen hochgradiger knotiger Arteriosklerose und Verkalkung verknüpft war. Die aufsteigende Aorta ist stark erweitert, so dass man von einem diffusen Aneurysma derselben sprechen kann. Dabei zeigt die Intima, wie Fig. 1 erkennen lässt, nur geringe gelbliche und weisse Flecken. Doch sei sogleich bemerkt, dass man mit Hülfe des Mikroskopes überall in der Intima der Aorta adsc. eine deutliche Bindegewebsschicht wechselnder Dicke nachweisen kann (diffuse Arteriosklerose). Vor Allem aber wird die Aufmerksamkeit gefesselt durch einen grösseren und einen kleineren Riss an der Innenfläche des genannten Gefässes. Beide haben ihren Sitz wie gewöhnlich unmittelbar über den Klappen. Eine Blutung ist indessen nicht erfolgt, sondern es führen diese Risse in zwei Taschen, eine seichtere und eine tiefere, die ziemlich glatte Wände haben.

Die mikroskopische Untersuchung beschränkte sich, da die Verhältnisse in der kleinen und in der grossen Rissöffnung wesentlich gleich zu sein schienen, auf letztere. Der erste Schnitt (Fig. 2 Vergr. 20) ist parallel zur Gefässaxe durch das äusserste, in Fig. 1 nach oben links gerichtete Ende des grösseren Risses gelegt. Man bemerkt in Fig. 2 zunächst eine ziemlich breite, bindegewebig verdickte Intima a, eine dunkel gezeichnete Media b und eine breite, helle Adventitia c, welche zwei Schichten von Vasa vasorum enthält. Die inneren Lagen der Media sind von einem breiten Querrisse durchsetzt, und haben sich dem entsprechend etwas nach oben und unten zurückgezogen. Diese Zurückziehung bewirkt in der oberen Hälfte der Figur bei d eine Verwerfung der mittleren Lamellen der Media, wobei diese zugleich etwas auseinander weichen und das Ansehen einer sehr lichten Gewebsmasse gewinnen, ohne dass an dieser Stelle eine Bindegewebsneubildung nachweisbar würde. Die

Verschiebung der unteren Lippe der Media ist dagegen begünstigt durch eine breite, in der Figur nach unten gerichtete Spalte, welche ebenso wie der Querriss mit einem derben, stellenweise zellreichen Narbengewebe ausgefüllt ist. Das letztere ist in so reichlichem Maasse aufgetreten, dass die Innenfläche der Aorta an der Stelle des Querrisses nur eine seichte Vertiefung erkennen lässt. Bezeichnend für die Entwickelung der ganzen Bildung aus einer primären Zerreissung der Media ist aber ein Faserbündel der letzteren, welches knieförmig umgeschlagen in die Narbenmasse eingebettet liegt.

Die folgenden Abbildungen Fig. 3, 4, 5 entsprechen einer Reihe der Gefässaxe paralleler Stufenschnitte, welche sich an Fig. 2 in passenden Entfernungen anreihen und auf diesem Wege eine genaue Feststellung der Einzelheiten in der ganzen Ausdehnung des grossen Risses der in Fig. 1 gezeichneten Aorta adscendens gestatten. An Schnitt 2, welcher durch das äusserste linke Ende des grossen Risses (Fig. 1) gelegt war, reiht sich zunächst Fig. 3 (Vergr. 10). Auch hier betrifft die Zerreissung nur die innere Hälfte der Media und die Retraction der Rissenden hat wie in Fig. 2 zu einer Verwerfung einzelner Lamellen der Media geführt, welche Verwerfung sich durch einen hellen, die Mitte der Media einnehmenden Streifen kund giebt. Der Blutstrom, welcher die Richtung des neben der Figur befindlichen Pfeiles hatte, war aber hier offenbar Ursache, dass das obere (peripherisch im Sinne des Blutstromes gelegene) Rissende der Media lippenförmig abgehoben wurde. Die eintretende Vernarbung hat dem entsprechend, indem sie die ganze freigelegte Fläche der Media überkleidete, nach oben zu eine klappenähnliche Tasche entstehen lassen, welche den Charakter eines kleinen Aneurysma trägt. Dieses kann seiner Entstehung nach als sackförmiges Rupturaneurysma bezeichnet werden.

Noch eine weitere Veränderung erregt hier die Aufmerksamkeit. Während im Gebiete der Fig. 3 und in der ganzen Aorta adscendens kaum wahrnehmbare Spuren von Mesarteriitis in Gestalt kleinzelliger Infiltrationen längs den Vasa vasorum der Media bei stärkerer Vergrösserung wahrnehmbar werden, ist die Adventitia im Gebiete des Rupturaneurysma erheblich verdickt durch reichliche Mengen eines zellarmen derben Binde-

gewebes. Diese Erscheinungen der Periarteriitis fibrosa kehren in der Wand aller Rupturaneurysmen wieder, während sie bei genau übereinstimmenden Rupturen der Aorta, welche durch ausgiebige Blutung sofort zum Tode führen, fehlen können. Die Periarteriitis fibrosa kann somit nicht als Ursache der Ruptur bezeichnet werden, zumal da sie an sich eine Verstärkung der Gefässwand bedingt. Sie muss eine Folge der Schwächung der Gefässwand, in diesem Falle der Aneurysmabildung sein. Indessen werden erst die später mitzutheilenden Befunde diese Verhältnisse mit grösserer Genauigkeit klar legen und zeigen, dass die Periarteriitis zuweilen auch der Ruptur der Media vorausgeht und der Blutung einen letzten Damm entgegenstellt, welcher dann regelmässig zu einem Aneurysma umgestaltet wird. Es sind das Fälle, in welchen bereits die Arteriosklerose, oder ein vorhandenes Dilatationsaneurysma die Periarteriitis fibrosa erzeugt hatte.

Viel ausgesprochener ist die Bildung des Aneurysma in einem Schnitte (Fig. 4 Vergr. 5), dessen Ort auf Fig. 1 etwas weiter nach rechts zu suchen ist. Es ist hier bereits eine sackförmige Gestalt des Aneurysma gegeben. Bemerkenswerth ist aber, dass die Wandung des letzteren, obgleich kein Aneurysma verum der älteren Terminologie vorliegt, neben einer neugebildeten, dicken bindegewebigen Innenschichte auch Theile der Media und die erheblich bindegewebig verdickte Adventitia enthält. Letztere grenzt unmittelbar an die Arteria pulmonalis (Fig. 4, p), welche hier fest mit dem Aneurysma verwachsen ist. Dieser Befund zeigt, wie leicht Täuschungen möglich sind, wenn man nur mikroskopische Durchschnitte von geringer Flächenausdehnung untersucht. Eine Beschränkung der Untersuchung auf eine kleinere Stelle der Aneurysmawand könnte bei ähnlichen Bildungen älteren Datums, in welchen die Verhältnisse für die Betrachtung mit unbewaffnetem Auge häufig viel weniger klar liegen, wohl zu der Diagnose eines Dilationsaneurysma also eines Aneurysma verum führen. Denn die bindegewebige Auflagerung auf der Innenfläche unterscheidet sich nicht in durchgreifender Weise von dem Gewebe einer verdickten Intima. Dann aber folgen die Elemente der Media und Adventitia ähnlich, wie in den sogenannten wahren Aneurysmen.

In den folgenden, nicht zur Abbildung gebrachten Schnitten, welche in Fig. 1 wiederum etwas weiter rechts zu suchen sind, tritt die aneurysmatische Ausbauchung stärker hervor. Die fibröse Verdickung der Adventitia und der angrenzenden Gewebe ist hier in dem Winkel zwischen Aneurysma und Arteria pulmonalis noch stärker ausgebildet. Auf der Höhe der aneurysmatischen Ausbauchung ist aber die Adventitia der Aorta und der Pulmonalarterie untrennbar verschmolzen, und durch die fortschreitende Dehnung erheblich verdünnt. Man erkennt ohne Schwierigkeit, dass eine weitere Dehnung des aneurysmatischen Sackes auch eine Dehnung und Verdünnung der angelötheten Wand der Pulmonalis und schliesslich einen Durchbruch hätte nach sich ziehen können.

Ich betone diesen Umstand, weil ich mich in vielen Fällen davon überzeugte, dass der Durchbruch aneurysmatischer Säcke in die Bronchien oder in den Oesophagus genau in dieser Weise erfolgte. Zuerst wird die Wand des an das Aneurysma angrenzenden Bronchus oder Oesophagus durch periarteriitische Neubildungen untrennbar fest an den Aneurysmasack angelöthet. Dann erfolgt eine gemeinsame Dehnung der verlötheten Theile und damit eine Verdünnung der Scheidewand, bis die letztere dem Blutdrucke nachgiebt und einreisst. Wenn aber Rokitansky die Behauptung aufstellt, dass sehr häufig der Durchbruch des Aneurysma durch eine Nekrose der angelötheten Theile erfolge, so ist dies nur bedingt richtig. Eine solche Erscheinung findet sich wie es scheint vorzugsweise am Oesophagus, nachdem zuvor durch die geschilderten Momente die Scheidewand zwischen dem Aneurysma und der Höhle des Oesophagus auf ein Minimum verdünnt ist. Auch bei dem Durchbruch des Aneurysma durch die Hautdecken kommen unzweifelhaft nekrotische Prozesse in Erscheinung. Häufiger aber trifft man unmittelbar vor dem Durchbruch, oder in der Umgebung der Durchbruchstelle eine hämorrhagische Infiltration der Gewebe, sei es dass von Seiten des Aneurysma her eine blutige Suffusion erfolgte, sei es dass in der stark gespannten Scheidewand in Folge der excessiven Spannung und Dehnung der kleinsten Venenwurzeln eine Stauung mit Diapedese oder blutiger Suffusion eingetreten war. Cadaveröse Veränderungen in solchen hämor-

rhagischen Suffusionen sind aber offenbar zuweilen mit Nekrose verwechselt worden.

Auf Fig. 1 findet sich in dem im Bilde rechts gelegenen Winkel der grösseren Rissöffnung eine nahezu halbkugelförmige tiefere Ausbauchung. Durch diese ist die Schnittebene der Fig. 5 gelegt. Das Aneurysma besteht hier aus zwei Abtheilungen, wie dies auch auf Fig. 1 ersichtlich ist. Beide Abtheilungen erscheinen in Fig. 5 durch einen Sporn a getrennt, welcher einen dunkel gezeichneten Rest der Media enthält. Die Abtheilung b dieses Aneurysma (Fig. 5) hat eine ähnliche Structur wie die aneurysmatischen Ausbauchungen der früher beschriebenen Schnitte. Man erkennt dem Lumen zunächst eine breite, hell gezeichnete neugebildete Bindegewebslage, welche die Rolle der Intima übernimmt. Diese Bindegewebslage ist nach aussen hin mit einigen, als dunkle Striche sich darstellenden Resten der Media belegt. Dann folgt die hochgradig verdickte Adventitia. Die Abtheilung c dagegen zeigt als Wand nur eine Fortsetzung der neugebildeten, bindegewebigen Auskleidung des Aneurysma, und enthält zugleich eine dunkel gezeichnete, theils hyaline, theils feinkörnige Fibringerinnung älteren Datums. Im Gebiete der Ausbauchung c liegt offenbar eine Ruptur nicht nur der Media, sondern auch der Adventitia vor, so dass nun die angrenzende Wand der Arteria pulmonalis (Fig. 5, p) einen Theil des Blutdruckes der Aorta zu tragen hat, wobei sie durch den Druck des Pulmonalarterienblutes nicht unwesentlich unterstützt wird. Die Wand der Pulmonalarterie ist indessen an der Stelle des Aneurysma kaum merklich verdünnt. Sie trägt aber in ihrer Intima einen kleinen Bindegewebsfleck. Letzterer hat für die Ziele dieser Untersuchung, wie es scheint, keinerlei Bedeutung, da die Pulmonalarterie im Allgemeinen erweitert und an ihrer Innenfläche mehrfach mit kleinen Bindegewebsflecken besetzt war.

Die Frage, ob dieses Aneurysma einer plötzlich eingetretenen Zerreissung oder einer allmählichen oder vielleicht stufenweise erfolgten Trennung der Aortenwand seine Entstehung verdanke, lässt sich leider für den einzelnen Fall nicht mit einiger Wahrscheinlichkeit entscheiden. Weder in der Anamnese noch in der übrigens sehr kurzen klinischen Beobachtung finden sich An-

haltspunkte. Auch der anatomische Befund lässt in dieser Beziehung verschiedene Deutung zu. Nur das eine lässt sich behaupten, dass nehmlich das Aneurysma in der gegebenen Form bereits längere Zeit vor dem Tode bestand. Dafür legt die dicke Bindegewebsmembran, welche die Innenfläche des Aneurysma bekleidet, vollgültiges Zeugniss ab. Diese Membran ist unzweifelhaft neugebildet, wie sich in einfacher Weise aus dem anatomischen Befund ergiebt. Namentlich ist die Annahme zurückzuweisen, dass die Ruptur nur die Media betroffen habe, während die Intima etwa nur gedehnt worden sei und sich dann nachträglich mit ihrer Unterlage verbunden habe. Die in Rede stehende Bindegewebsmembran unterscheidet sich bei genauer Betrachtung durch ihren Zellreichthum und durch den Mangel stärkerer elastischer Elemente von dem Gewebe der pathologisch verdickten Intima. Indessen sind diese Unterschiede doch nicht durchgreifender Natur. Es ist deshalb zur Begründung obiger Behauptung wesentliches Gewicht zu legen auf die Verhältnisse, welche die Ränder der Eingangsöffnung zu dem Aneurysma bieten.

In Fig. 1 kann man im ganzen Umfange dieser Oeffnung den Rand der zerrissenen Intima erkennen. Die Einzelheiten ergeben sich aus den Fig. 2—5. Während aber in Fig. 2, 3 und 5 die neugebildete Bindegewebsauskleidung des Aneurysma sich unmittelbar an das Rissende der Intima anschliesst, greift in den Schnitten Fig. 4 und Umgebung ein anderes Verhältniss Platz. Die bindegewebige Auskleidung des Aneurysma steht in keiner Berührung mit der Intima, sondern erscheint nur als eine die gröberen Rauhigkeiten der Rissflächen überkleidende und ausfüllende Gewebsschicht. Um dieses Verhalten völlig klar zu legen, habe ich den hackenförmig umgeschlagenen Rand der Eingangsöffnung aus der Gegend der Fig. 4 noch bei stärkerer, 60facher Vergrösserung gezeichnet Fig. 6. Hier ist die bindegewebig verdickte Intima der Aorta mit a, die dunkel gezeichnete Media mit b bezeichnet. Die Intima erscheint bei e abgerissen, entsprechend der Risslinie der Media. Die Innenfläche c des Aneurysma ist bekleidet mit einer breiten Bindegewebslage, die keinen Zusammenhang mit der Intima aufweist, indem eine geringe Strecke weit die Media frei von dem Blutstrome bespült

wird. Auch bei d ist die Rissfläche der Media mit Bindegewebe bedeckt, welches sich ebenso wie die Bindegewebslamelle c durch grösseren Zellreichthum und den Mangel elastischer Elemente von der Intima a auszeichnet. Es scheint mir ein solches Verhalten der Rissöffnung zweifellos zu beweisen, dass die Bindegewebslage c neuer Bildung ist. Leider ging der endotheliale Ueberzug verloren; die Kenntniss seines Verhaltens würde vielleicht eine Bestätigung der Erfahrungen von Zahn[1]) geliefert haben, wonach die neugebildeten Bindegewebsmassen in Rissen der Aorteninnenfläche des Menschen genetisch von einer Wucherung des zerrissenen Endothelrandes abzuleiten sind. Für eine solche Entstehung könnte geltend gemacht werden, dass immerhin an vielen Stellen, wie Fig. 2, 3 und 5 zeigen, ein unmittelbarer Zusammenhang zwischen der Intima und der neugebildeten bindegewebigen Auskleidung des Aneurysma besteht. Auch die Untersuchungen, welche ich gemeinsam mit Heuking[2]) anstellte, können eine solche Meinung weiterhin stützen, da sie wohl mit grösserer Exactheit als frühere Arbeiten die Bedeutung des Endothels der Blutgefässe für die Bindegewebsneubildung klar gelegt und namentlich bewiesen haben.

Zerreissungen der Innenfläche der Aorta adscendens sind keineswegs seltene Vorkommnisse. Ich habe ausser dem soeben beschriebenen Falle einen zweiten, in allen wesentlichen Punkten übereinstimmenden beobachtet und vier Fälle von Zerreissung aller Häute des Anfangstheiles der Aorta adscendens. Dabei war der Riss in der Intima und Media in der Regel annähernd von circulärer Richtung, der Riss in der Adventitia und in dem angrenzenden Theile des Pericards longitudinal oder schräg. In diesen 6 Fällen zusammengenommen war immer vorhanden diffuse Arteriosklerose der aufsteigenden Aorta und knotige und diffuse Arteriosklerose anderer Theile des Aortensystems. Einmal zeigte die Aorta adscendens ebenfalls hochgradige knotige Arteriosklerose. Zugleich bestand Insufficienz der Aortenklappen und Hypertrophie des linken Ventrikels in zwei Fällen, ferner in

[1]) Zahn, Untersuchung über die Vernarbung von Querrissen der Arterienintima und -media nach vorheriger Umschnürung. Dieses Archiv Bd. 96.

[2]) Heuking und Thoma, Ueber die Substitution des marantischen Thrombus durch Bindegewebe. Dieses Archiv Bd. 109.

zwei Fällen Hypertrophie des linken Ventrikels bei schlussfähigen Klappen und in zwei Fällen schienen weder die Herzklappen noch der Myocard des linken Ventrikels erheblich verändert. Auffallend ist aber bei diesen Befunden der Umstand, dass in der Mehrzahl der Fälle bei frischen Aortenrupturen nur diffuse Arteriosklerose bestand, und dass auch letztere zumeist nur geringere Grade erreicht hatte. Späterhin werden diese Thatsachen wieder berührt werden, da ihnen eine grosse Bedeutung für die Aetiologie der Aneurysmen zukommt.

In einem siebenten Falle, der mir in der Sammlung des hiesigen pathologischen Institutes zur Untersuchung vorlag, befand sich die Ruptur unmittelbar unterhalb der Semilunarklappen der Aorta. Der linke Ventrikel war hypertrophisch bei stark ausgeprägter Stenose und deutlicher Insufficienz der Aortenklappe.

Erwachsener Mann, unbekannten Alters, secirt am 25. Mai 1876.

Aus dem Sectionsprotocolle entnehme ich: Herzbeutel stark ausgedehnt, enthält etwa 180 ccm blutig gefärbter, trüber, fibrinflockenhaltiger Flüssigkeit. Beide Pericardialblätter mit dicken zottigen Fibrinbelägen versehen. Epicardiales Fettgewebe etwas vermehrt.

Der übrige Befund am Herzen wurde damals nur sehr kurz notirt, weshalb ich denselben von Neuem erhob.

Das Herz stark vergrössert, und betrifft die Vergrösserung vorzugsweise den linken Ventrikel. Die Klappen der Pulmonalis, der Tricuspidalis und Mitralis annähernd unverändert. Das Ostium arteriosum sinist. stark verengt durch eine bindegewebige Verwachsung der sich gegenüberstehenden Theile der Schliessungsränder des hinteren und des rechten, sowie des rechten und des linken Klappensegels. Zwischen den gegenüberstehenden Theilen der Schliessungsränder des linken und des hinteren Klappensegels keine Verwachsung. Zugleich sind die Klappensegel der Aorta stark bindegewebig verdickt und etwas verkalkt, ihre Ränder, soweit sie nicht verwachsen sind, zum Theil glatt und von derber, narbiger Beschaffenheit, zum Theil rauh, mit kleinen Substanzverlusten versehen und mit warzigen Fibringerinnungen besetzt, welche einen genauen Schluss verhindern. Im Allgemeinen sind die Klappensegel wenig beweglich und stellt das Ostium art. sin. eine 2—3 mm breite Spalte dar, welche in der Axe des Gefässes beginnt und in der Richtung nach links und hinten bis zur Wand der Aorta reicht. Vergl. Fig. 7.

Unmittelbar unter der letztgenannten Stelle, an welcher das starre Ostium sich der Innenfläche der Aortenwand nähert, findet sich in letzterer eine schlitzförmige, vertical gestellte Oeffnung vom 10 mm Länge und 1—3 mm Breite. Dieselbe entspricht ihrer Lage nach dem dreieckigen Raume unter und zwischen den convergenten, convexen Rändern der Ansatzstellen des hinteren und des linken Klappensegels. Sie reicht aber nach abwärts bis

zur Wurzel des Aortenklappensegels der Mitralis. Durch diese Oeffnung gelangt man in einen wallnussgrossen, schwach gefächerten Sack, welcher von oben her vom linken Herzohr bedeckt wird. Die Ränder der Oeffnung sind verdickt und von schwieliger Beschaffenheit, zum Theil verkalkt, stellenweise glatt, stellenweise usurirt. Namentlich die usurirten Stellen enthalten Kalkpartikel eingesprengt. Die Wände des Sackes werden von einer glatten 0,5 bis 1 mm dicken, anscheinend bindegewebigen Membran ausgekleidet. Nirgends ist eine Zerreissung des Sackes oder eine Verbindung desselben mit den Coronararterien nachweisbar. Vielmehr verläuft die Art. coron. sin. zwischen der unteren Wand des Sackes und dem oberen Rande des Myocard des linken Ventrikels im Sulcus atrioventricularis an gewöhnlicher Stelle. Der obere Rand des aneurysmatischen Sackes reicht aber an der Aussenfläche der Aorta etwa 8 mm weiter nach oben als eine Ebene, welche man sich senkrecht zur Axe der Aorta durch den oberen Rand ihrer Semilunarklappen gelegt denken kann.

Fig. 7 soll diese Verhältnisse in schematischer Weise zur Anschauung bringen. Es ist hier ein Schnitt durch das Herz gezeichnet in einer Ebene, welche parallel zur Atrioventricularfurche mitten durch die Aortenklappen gelegt ist. Man bemerkt hier den Querschnitt der Art. pulmonalis und der beiden Vorhöfe. In der Mitte der Figur findet sich dann der Querschnitt der Aorta. Die kleeblattförmige Fläche, welche die verwachsenen Klappen bilden, lassen zwischen sich einen Spalt, welcher sich durch die Gefässwand hindurch in das Aneurysma fortsetzt, da die Schnittebene etwas unterhalb der oberen Ränder der Klappen angenommen ist. Nach vorn von dem Aneurysma liegt der Anfangstheil der Art. coron. sin., welcher sich vor dem Aneurysma nach links schlägt.

Im Uebrigen erscheint das Endocard unverändert. Das Myocard des linken Ventrikels, bei erweiterter Höhle, dicker als normal, stellenweise von stärkeren Bindegewebszügen durchsetzt. Der rechte Ventrikel etwas erweitert, seine Musculatur entsprechend um ein Geringes dünner. Aehnlich gestalten sich die Verhältnisse im linken Vorhof. Rechter Vorhof unverändert.

Anfangstheil der Aorta erweitert. Durchmesser am Spirituspräparat 33 mm. Innenfläche glatt, mit einer dünnen, schwer abziehbaren Membran belegt. Coronararterien erweitert, ihre Innenfläche mit spärlichen weisslichen Flecken besetzt.

Geringe interstitielle chronische Nephritis mit Cystenbildung.

Mikroskopisch konnte nur die aufsteigende Aorta untersucht werden, wobei sich eine diffuse Arteriosklerose geringen Grades fand.

Anatomische Diagnose. Diffuse und knotige Arteriosclerose. Chronische fibröse und ulceröse Endocarditis der Aorten-

klappen. Stenosis ostii arterios. sin. Insufficienz der Aortenklappen. Hypertrophie und Dilatation des linken Ventrikels des Herzens. Zerreissung der Aortenwurzel unterhalb der Klappen mit Bildung eines sackförmigen Rupturaneurysma. Fibrinös seröse, hämorrhagische Pericarditis.

Auch in diesem Falle handelte es sich, soweit die Untersuchung mit unbewaffnetem Auge reicht, um eine Ruptur der Aortenwand mit darauffolgender Bildung eines sackförmigen Rupturaneurysma. Interessant ist aber die Localisation unterhalb der Klappen, welche unzweifelhaft abhängig ist von der Stenose des Ostium arterios. sin. Denn eine solche bedingt während der Systole des linken Ventrikels eine die Norm wesentlich überschreitende Drucksteigerung unterhalb der Semilunarklappen der Aorta. Indem aber die gleichzeitig bestehende Insufficienz der Aortenklappen den stossenden Charakter des Pulses zu erhöhen geeignet ist, kann auch diese mit verantwortlich gemacht werden für die Zerreissung der Aortenwand.

Bei flüchtiger Untersuchung zeigte das in Rede stehende Aneurysma viele Aehnlichkeit mit einem Falle, welchen Martinotti[1]) unlängst beschrieben und durch einen schönen Holzschnitt erläutert hat. Indessen fand sich in der Beobachtung Martinotti's der Eingang zu dem Aneurysma in dem Sinus Valsalvae des rechten Klappensegels und erstreckte sich noch eine geringe Strecke weit über den Punkt, in welchem sich das rechte und das linke Klappensegel berühren, in den Sinus Valsalvae sin. aortae. Dem entsprechend bildete dieser Berührungspunkt der beiden genannten Klappensegel eine Hervorragung in dem unteren Rande des Einganges zum Aneurysma. Einen ähnlichen Fall beschrieb Turner[2]) und diesem schliessen sich einige Beobachtungen von Rokitansky an, in welchen grössere Risse

[1]) Martinotti, Una rara forma di Aneurysmi dell' Aorta ascendente. Gazetta delle Cliniche. Torino 1886.

[2]) Turner, An intramural pouch in one sinus of Valsalva. Transact of the path. Society. Vol. 36.

In wie weit auch der Fall von Fischel, Aneurysma sinus Valsalvae perforans in atrium dextrum. Prager med. Wochenschr. 1878, No. 13 hierher gehört, kann ich nicht entscheiden, da mir die Arbeit im Augenblick nicht zugängig ist.

der Aorta adscendens sich nach abwärts bis in einen Sinus Valsalvae fortsetzten.

Rupturen der Aorta adscendens mit und ohne Bildung von sackförmigen Aneurysmen sind ausserdem in der Literatur recht zahlreich. Rokitansky[1]) hat eine Anzahl hierher gehöriger Beobachtungen unter dem Namen des Aneurysma dissecans beschrieben, obwohl in der Mehrzahl der Fälle nur Rupturen der beiden inneren Gefässhäute ohne nennenswerthe Aufblätterung derselben vorlag. Aus neuerer Zeit erwähne ich die Beobachtungen von v. Recklinghausen[2]), Zahn[3]) und Fütterer[4]), durch welche in bestimmter Weise die Angaben von Rokitansky über die Ausheilung von Einrissen der beiden inneren Häute der Aorta bestätigt wurden. Die Thatsache aber, dass die Bindegewebsmembran, welche den Riss auskleidet, neuer Bildung ist und nicht etwa einen Rest der Intima darstellt, konnte kaum bestimmter nachgewiesen werden als durch diejenigen Fälle ausgedehnter, über grosse Abschnitte der Aorta sich erstreckender, dissecirender Aneurysmen, deren Höhlung allseitig von solchem derben, aber zellreichen Bindegewebe ausgekleidet war. Solche Fälle wurden von Shekelton, Pennock, Henderson, Laennec, Bouilland, später von v. Recklinghausen[5]), Friedländer[6]), Lüttich[7]) und Finny[8]) ausführlicher beschrieben. Es ergiebt

[1]) Rokitansky, a. a. O.

[2]) v. Recklinghausen, Dieses Archiv Bd. 30. S. 373.

[3]) Zahn, Ueber einen Fall von Aortenaneurysma mit geheilten Querrissen der Intima und Media. Dieses Archiv Bd. 73.

[4]) Fütterer, Ueber einen Aortenriss mit Bildung einer falschen Klappe. Dieses Archiv Bd. 104.

[5]) v. Recklinghausen, in der Dissertat. von Treibich, Ueber einen Fall von Aneurysma dissecans. Diss. inaug. Würzburg 1867.

[6]) Friedländer, Ein Fall von Aneurysma Aortae dissecans. Dieses Archiv Bd. 78. 1879.

[7]) Lüttich, Aneurysma Aortae dissecans. Dieses Archiv Bd. 100. 1885.

[8]) Finny, Dissecting Aneurysm of Shekleton. Dubl. Journ. of Med. Ass. 1885. Aug.

Dieses Aneurysma begann 2 Zoll über dem Diaphragma an der Aorta descendens und erstreckte sich abwärts über die Aorta abdominalis und beide Iliacae communes, in welche das Aneurysma wiederum einmündete.

Die ältere Literatur, die mir hier leider nicht zugängig ist, gebe ich nach den Berichten von Rokitansky und Friedländer.

sich aber durch diesen Vergleich auch die Frage nach der Abgrenzung des Aneurysma dissecans von den einfach sackförmigen Rupturaneurysmen der Aorta.

In dieser Beziehung ist zunächst zu erwähnen, dass sehr verschiedenartige Formen von Aneurysmen von einer Ruptur der Gefässhäute ihren Ausgangspunkt nehmen. Wenn man also das Rupturaneurysma als einen Gattungsbegriff ansieht, kann man das dissecirende Aneurysma als eine Form des Rupturaneurysma betrachten, welche sich dadurch auszeichnet, dass es durch eine Aufblätterung der Arterienwand entsteht. Dabei kann die Trennung zwischen Intima und Media oder zwischen Media und Adventitia stattfinden, oder endlich es kann die Trennung zwischen den verschiedenen Schichten der Media stattfinden. Wenn aber keine traumatischen Wirkungen eigener Art eingewirkt haben, wird man im Allgemeinen annehmen müssen, dass die Zerreissung der inneren Wandschichten der Arterie vorausging der Aufblätterung der Arterienwand. Die Möglichkeit, dass in Folge eines Trauma zuerst eine Aufblätterung der Gefässwand eintrete ehe die Innenschichten einreissen, ist nach Rokitansky's Untersuchungen wohl zuzugeben. Anatomisch bewiesen ist aber eine solche Annahme nicht.

Die Bildung des Aneurysma dissecans setzt offenbar immer voraus, dass der Zusammenhang der verschiedenen Schichten der Gefässwand abnorm lose sei. Ein derartiges Verhalten der Gefässwand ist häufig bei diffuser Arteriosklerose nachweisbar, und offenbar ein Factor von grösster Bedeutung, dem gegenüber einem etwa stattgehabten Trauma nur die Bedeutung einer Gelegenheitsursache zugeschrieben werden kann. Sowie jedoch die Verbindung der Gefässhäute unter sich eine festere ist, folgt auf eine Zerreissung der inneren Schichten der Arterienwand entweder nur die Bildung einer schmalen Spalte, welche mit der Zeit durch Narbengewebe ausgefüllt wird, oder aber die Entwickelung einer sackförmigen Ausbauchung, eines sackförmigen Rupturaneurysma. Dieses erscheint aber unter sehr mannichfachen Formen, je nach der Zahl und Ausdehnung der Einrisse, und nach ihrer Tiefe. Es werden in Folgendem Fälle verzeichnet sein, in welchem der Einriss auch Theile der Adventitia oder die gesammte Adventitia betrifft, wobei dann periarteriitische

Bindegewebsmassen neuer Bildung zusammen mit der an der Innenfläche des Aneurysma neugebildeten Bindegewebsmembran die Wandung des Sackes bilden. Indem aber häufig mehrere solche sackförmige Rupturaneurysmen dicht neben einander bestehen, wird die Mannichfaltigkeit der Formen noch weiter vermehrt.

Ein charakteristisches Beispiel eines solchen sackförmigen Rupturaneurysma ist oben ausführlich beschrieben und gezeichnet. Es beweist durch die lippenförmige Gestaltung des oberen Randes seiner Eingangsöffnung seine nahe Verwandtschaft mit dem Aneurysma dissecans. Dass solche lippenförmige Bildungen, wenn sie an dem unteren, dem Ostium art. sin. näheren Rande der Eingangsöffnung des Aneurysma sich bilden, die Gestalt von Semilunarklappen annehmen können, zeigt zugleich die oben erwähnte Beobachtung von Fütterer. Lippenförmige Bildungen am Rande eines sackförmigen Rupturaneurysma hat auch Zuurdeeg[1]) beschrieben, in einem Falle, in welchem die Zerreissung sich auf die schwach und diffus bindegewebig verdickte Intima beschränkte.

Mit der Bildung des Rupturaneurysma ist aber die Wirkung des Einrisses der Wand der Aorta adscendens nicht erschöpft. Vielmehr ergeben sich aus einem solchen Ereigniss zuweilen, wie in der ersten Mittheilung erörtert wurde, Missstaltungen des Aortenbogens, welche zu Zerrungen und Aneurysmabildung an der Aorta descendens führen, sowie Dislocationen des Herzens und Richtungsänderungen der Aorta adscendens. Die Richtungsänderungen der Aorta adscendens, welche nicht selten bereits bei arteriosklerotischen Verkrümmungen beobachtet werden, bewirken schwielige Verdichtungen des Pericardialüberzuges der Aorta, wie sie Rindfleisch[2]) beschrieb. Diese schwieligen Verdickungen, Vincula aortae von Rindfleisch genannt, kann ich als ein nicht allzu seltenes Vorkommniss bestätigen. Sie stehen meines Erachtens in gleicher Linie mit den schwieligen Verdickungen der Gewebe, welche sich an periarteriitische Verdickungen der Ad-

[1]) Zuurdeeg, Ueber Verlauf und Entstehung eines Aneurysma Aortae mit Perforation in den rechten Vorhof. Diss. inaug. Bonn 1883.

[2]) Rindfleisch, Ueber klammerartige Verbindungen zwischen Aorta und Pulmonalarterie (Vincula aortae). Dieses Archiv Bd. 96. 1884.

ventitia anschliessen. Ebenso wie die verschiedenen Schichten der Gefässwand auf eine Erweiterung des Lumen mit einer Bindegewebsneubildung antworten, so geschieht dies auch Seitens der benachbarten Gewebe, wenn diese durch die Gefässerkrankung in abnorme Spannung versetzt werden. Insofern aber in diesem Falle zahlreiche Nervenstämme in die schwieligen Massen, welche die Aorta adscendens umgeben, eingeschlossen werden, erklären sich auch viele Fälle von Angina pectoris. Denn die fortschreitende Erweiterung der Aorta dehnt diese Narbenmassen zusammen mit den eingeschlossenen Nerven, so dass letztere nicht selten vollkommen plattgedrückt erscheinen. Und es ist bekannt, dass Aneurysmen der aufsteigenden Aorta nicht selten mit Anfällen von Angina pectoris verbunden sind.

Wenn die Aorta adscendens und namentlich ihr Anfangstheil, welcher die stärkste Wirkung Seitens der Blutwelle auszuhalten hat, häufig Sitz von sackförmigen Rupturaneurysmen ist, so gilt ein Gleiches für das ganze Gebiet des Arcus bis in den Anfangstheil der Aorta descendens. Die gewöhnlichste Form, unter welcher dabei namentlich die kleineren sackförmigen Rupturaneurysmen sich darstellen, ist durch Fig. 8 und 9 zur Anschauung gebracht.

Das in Fig. 8 in 4facher Vergrösserung gezeichnete kleine Rupturaneurysma des Aortenbogens stammt von einem 49jährigen Manne. Bei der Section fand ich ausserdem hochgradige Erweiterung und Sklerose des Aortensystems, multiple Dilatationsaneurysmen. Insufficienz und geringe Stenose des Ostium arteriosum sinistrum, Hypertrophie und Dilatation des linken Ventrikels, Dilatation der übrigen Herzabtheilungen und interstitielle Nephritis geringen Grades. Die Abbildung gewährt eine sehr anschauliche Uebersicht eines Rupturaneurysma. Die Intima aortae ist diffus bindegewebig verdickt; in der Media findet sich neben hyaliner Degeneration eine sehr dunkelgezeichnete Verkalkung. Auch die Adventitia erscheint durchrissen. Ausgekleidet wird das Aneurysma mit einer neugebildeten Bindegewebsmembran, welche sich deutlich von der Umgebung abhebt. Letztere lässt namentlich einige derbere Bindegewebszüge erkennen, welche die Aneurysmawand stützen. Zwischen diesen Bindegewebszügen findet sich reichlich kleinzellig infiltrirtes Ge-

webe, in dem die Querschnitte von fünf Nervenstämmen und einer kleinen Arterie mit bindegewebig verdickter Intima wahrnehmbar werden.

Alle diese Befunde sind nach den früheren Erörterungen leicht zu deuten. Schwieriger gestalten sich indessen die Verhältnisse bei einem zweiten Aneurysma des Aortenbogens, welches in der gleichen Leiche getroffen wurde. Dasselbe ist bei 3facher Vergrösserung in Fig. 9 wiedergegeben. Auffällig ist an demselben zunächst die gelappte Gestalt. Diese ist bedingt durch den Umstand, dass in dem Sporne a ein kleiner Rest der Media enthalten ist. In der Zeichnung ist dies leider nicht in wünschenswerther Weise deutlich, da eine dichte kleinzellige Infiltration diese Spange der Media umhüllt. Auch kleine Reste der Intima und Adventitia aortae sind hier einigermaassen erkennbar, allerdings nicht mit voller Sicherheit. An dem einen Rande b der Eingangsöffnung zu diesem Doppelaneurysma sind die anatomischen Kennzeichen eines Rupturaneurysma leicht nachweisbar. Die bindegewebig verdickte Intima, die Media und ebenso die Adventitia erscheinen durchrissen, die Rissflächen bekleidet mit einer leicht abgrenzbaren Bindegewebsmembran, die sich in die bindegewebige Auskleidung des Aneurysmasackes fortsetzt.

Der gegenüberliegende Rand der Eingangsöffnung (bei c) zeigt weniger bestimmte Structurverhältnisse. Die Tunica media der Aorta ist sicher erkennbar. Sie erscheint jedoch vielfach unterbrochen durch derbe Bindegewebszüge. Ihre Schichtung ist in geringem Grade unregelmässig verworfen, ihre Gewebe in grosser Ausdehnung hyalin degenerirt. Diese Veränderungen konnten in Fig. 9, in Anbetracht der schwachen Vergrösserung nur angedeutet werden. Sie waren nichtsdestoweniger in dem Präparate sehr auffällig. Es sind dies Structurverhältnisse, die sich erklären, wenn man in Erwägung zieht, dass das hier gezeichnete Rupturaneurysma ebenso wie das frühere einem nicht unbeträchtlichen Dilatationsaneurysma seitlich aufsass. Solche Zerklüftungen der Media mit hyaliner Degeneration und unbedeutender Verwerfung der Faserung sind in Dilatationsaneurysmen nicht seltene Erscheinungen. Es sind aber diese Veränderungen wohl grossentheils Folge einer stark entwickelten Mes-

arteriitis fibrosa, welche die schwereren Formen der Arteriosklerose begleitet. Möglicher Weise haben aber hier in der Media auch mechanische Zerklüftungen in Folge der starken Wandspannung Platz gegriffen in der Weise wie dies von Helmstedter[1]) geschildert wurde. Weiterhin verschwindet aber die Media am Rande der sackförmigen Ausbauchung vollkommen. Die Adventitia der Aortenwand bei c ist stark kleinzellig infiltrirt und erheblich bindegewebig verdickt. Eine Zerreissung derselben ist nicht mit einiger Sicherheit nachweisbar, vielmehr geht sie ohne scharfe Grenze in ein feinfaseriges Gewebe über, welches sich an die bindegewebige Auskleidung des Aneurysmasackes anlegt. Auch die Intima aortae lässt in der Nähe von c keine deutliche Continuitätstrennung erkennen, sie verwandelt sich allmählich in die bindegewebige Innenhaut des sackförmigen Aneurysma.

Wie sind diese Befunde zu deuten. Es scheint mir, dass zwei Erklärungen denkbar sind. Nach der einen wäre der Abschnitt a c des Aneurysma als ein Dilatationsaneurysma aufzufassen, welchem zwischen a und b ein secundäres Rupturaneurysma aufsitzt. Es ist indessen auch möglich die gegebene Bildung als zwei nahe bei einander liegende Rupturaneurysmen zu deuten. Eine dritte Möglichkeit, das ganze Gebilde als Dilatationsaneurysma zu deuten, ist ausgeschlossen durch den Nachweis der Zerreissung aller drei Gefässhäute in dem Punkte b. Für die Richtigkeit der beiden erstgenannten Deutungen lassen sich verschiedene Argumente anführen, welche zusammengenommen jedoch mehr im Sinne der zweiten Auffassung sprechen.

Wenn man den Abschnitt a c als Dilatationsaneurysma bezeichnet, so steht dies in guter Uebereinstimmung mit dem Umstande, dass bei c weder eine Continuitätstrennung der Intima noch eine solche der Adventitia nachweisbar ist, dass dagegen bei a Reste der Media, und wohl auch der Intima und Adventitia erkennbar werden. Man darf sodann annehmen, dass mit der fortschreitenden Dehnung der Gefässwand ein Auseinanderweichen der bereits zerklüfteten Faserung der Media stattfand und dass sodann in der sich ergebenden sackförmigen Ausbauchung der Gefässwand neben einer erheblichen, durch die

[1]) Helmstedter, F., Du mode de formation des anévrysmes spontanés. Diss. inaug. Strassburg 1873.

Dehnung zu erklärenden Verdünnung der Adventitia eine compensatorische Endarteriitis sich einstellte, welche die dicke Bindegewebsmembran der Innenfläche zur Entwickelung brachte. Auch in diesem Falle wird der Abschnitt a b als Rupturaneurysma zu deuten sein, in Anbetracht der bereits oben berührten Zerreissungen aller drei Gefässhäute bei dem Punkte b. Dass sodann auch hier eine Bindegewebslage neuer Bildung auf der Innenfläche entstand, ist nach den Erfahrungen an anderen Rupturaneurysmen nicht auffällig. Ebensowenig aber kann es auffallen, dass die bindegewebigen Auskleidungen der beiden Säcke a c und a b bei a ohne scharfe Grenze in einander übergehen. Eine Unterscheidung solcher bindegewebiger Auflagerungen verschiedenen Alters ist im Allgemeinen nur durch die Faserrichtung und zuweilen durch Unterschiede in der Zahl und Gestaltung der Zellen oder in dem Charakter der Intercellularsubstanz gegeben. Diese Unterscheidungsmerkmale sind, wenn namentlich die Faserrichtung grosse Unterschiede aufweist, in vielen Fällen sehr beweiskräftig; aber man erkennt leicht, dass sie nicht immer auffällig hervortreten müssen. Die Möglichkeit einer untrennbaren Verschmelzung von Bindegewebslagen verschiedenen Alters ist immer im Auge zu behalten, namentlich dann, wenn, wie dies bei dem Punkte c der Fall ist, der Rand eines Aneurysma ohne halsförmige Einschnürung, also ohne auffällige Aenderung der Faserungsrichtung in den übrigen Theil der Gefässwand übergeht.

Eine solche Verschmelzung von Bindegewebslamellen verschiedenen Alters ist auch anzunehmen, wenn man, zufolge der zweitgenannten Deutung, die vorliegende Bildung als zwei sich sehr genäherte Rupturaneurysmen betrachten will. Diese Verschmelzung würde dann bei c eingetreten sein, und bewirkt haben, dass man die abgerissene Adventitia nicht von den verdichteten Bindegewebsmassen der Umgebung, und die abgerissene Intima nicht von der bindegewebigen Auskleidung des Rupturaneurysma trennen kann. Die Annahme einer völligen Verschmelzung der Bindegewebsmassen älteren und jüngeren Datums ist aber hier in besonderem Masse gerechtfertigt, erstens weil die Innenfläche der Aorta continuirlich, namentlich ohne Knickung in die Innenfläche des Aneurysmasackes übergeht. Zweitens er-

klärt sich der Mangel einer scharfen Abgrenzung der Intima von der bindegewebigen Auskleidung des sackförmigen Rupturaneurysma a c durch den Umstand, dass oberhalb der Stelle c die ganze Aortenwand aneurysmatisch gedehnt war, so dass auch auf dieser eine Ablagerung von Bindegewebe an der Innenfläche der Intima stattfand. Die Intima bei c ist dem entsprechend von sehr erheblicher Dicke.

Das Bestehenbleiben einer Spange der Gefässwand und namentlich der Media an dem Punkte a ist aber eine Erscheinung, welche bei zweifellosen Rupturen der Gefässwand nicht selten beobachtet wird und bereits bei Besprechung der Fig. 5 erwähnt wurde. Es handelt sich in solchen Fällen um zwei, nahe bei einander, vielleicht gleichzeitig erfolgende Continuitätstrennungen der Gefässwand. Eine gleichzeitige Entstehung der beiden Spalten ist aber aus dem Grunde sehr wahrscheinlich, weil nach der Bildung einer Spalte eine weiterschreitende Dehnung doch wohl nur zu einer Erweiterung dieser, aber nicht zu einer neuen Zerreissung einer anderen Stelle der durch die erste Spalte wesentlich entlasteten Gefässwand führen dürfte. Würde man daher geneigt sein, eine gleichzeitige Entstehung der beiden Rupturen a c und a b anzunehmen, so würde sich damit auch erklären, dass die neugebildeten Innenschichten der beiden Aneurysmen bei a ohne Grenze in einander übergehen.

Diese Erörterungen beziehen sich auf die einfachsten und offenkundigsten Formen des sackförmigen Rupturaneurysma. Wenn dabei bereits in dem letzterwähnten Aneurysma sich gewisse Schwierigkeiten der Deutung einstellten, so sind diese doch nicht solche, dass sie die Erkennung der Ruptur der Gefässwand als Ursache des Aneurysma wesentlich erschweren würden. In anderen Fällen aber ist diese Erkenntniss weniger leicht zu gewinnen, wenn auch eine genauere Untersuchung immer mit Sicherheit zum Ziele führt, wie dies in einer weiteren Mittheilung genauer darzulegen sein wird.

Erklärung der Abbildungen.

Tafel IX.

Fig. 1. Sackförmiges Rupturaneurysma der diffus erweiterten Aorta adscendens. Diffuse Arteriosklerose. Relative Insufficienz der Aorten-

klappen. a Gemeinsamer Ursprung beider Carotiden. b Ursprung der Subclavia sin. c Abnormer Ursprung der Subclavia dextra. d Insertionsort des Lig. Botalli. Halbe natürliche Grösse des Spiritusprāparates.

Fig. 2. Längsschnitt durch die Aorta der Fig. 1, durch das äusserste, in Fig. 1 nach oben und links gerichtete Ende der grösseren Rissöffnung. a Intima. b Media. c Adventitia. d Verwerfung der Faserung in der Media. Vergr. 20.

Fig. 3. Längsschnitt durch die Aorta der Fig. 1. Derselbe liegt etwas weiter nach rechts als der Schnitt der vorhergehenden Figur. Vergr. 10.

Fig. 4. Längsschnitt durch die Aorta der Fig. 1. Derselbe liegt etwas weiter nach rechts als der Schnitt der Fig. 3. p Wand der Arteria pulmonalis. In der verdickten Adventitia zahlreiche kleine Blutgefässdurchschnitte. Vergr. 5.

Fig. 5. Längsschnitt durch die Aorta der Fig. 1 und zwar durch das halbkugelförmig vertiefte rechte Ende der grösseren Rissöffnung. a Sporn mit dunkel gezeichnetem Rest der Media. Bei c eine ältere geschichtete Fibringerinnung. p Arteria pulmonalis. Vergr. 5.

Fig. 6. Hakenförmig gekrümmter Rand der Eingangsöffnung des Aneurysma Fig. 1, gezeichnet von einer Stelle nahe der Fig. 4. a Intima. b Media. c Neugebildete bindegewebige Auskleidung des Aneurysma. d Neugebildete Bindegewebslage. e Rissstelle der Intima und Media. Vergr. 60.

Fig. 7. Schematischer Horizontalschnitt des Herzens mit einem sackförmigen Rupturaneurysma des untersten Theiles der Aorta adscendens. Vergl. Text.

Fig. 8. Sackförmiges Rupturaneurysma des Aortenbogens eines 49jährigen Mannes. In diesem Falle erscheint nicht nur Intima und Media sondern auch die Adventitia durchrissen. Der Aneurysmasack setzt sich zusammen aus einer dicken neugebildeten, bindegewebigen Intima und aus einer schwieligen Verdichtung der benachbarten Bindegewebslagen. Vergr. 4.

Fig. 9. Gelapptes, sackförmiges Rupturaneurysma des Aortenbogens, von derselben Leiche, welcher das Aneurysma Fig. 8 entnommen wurde. a Sporn mit einem dunkel gezeichneten Reste der Media. b und c sind die Ränder der Eingangsöffnung des Rupturaneurysma. Vergr. 3.

(Separatabdruck aus Virchow's Archiv für pathologische Anatomie und Physiologie und für klinische Medicin. 112. Band. 1888.)

Druck und Verlag von Georg Reimer in Berlin.

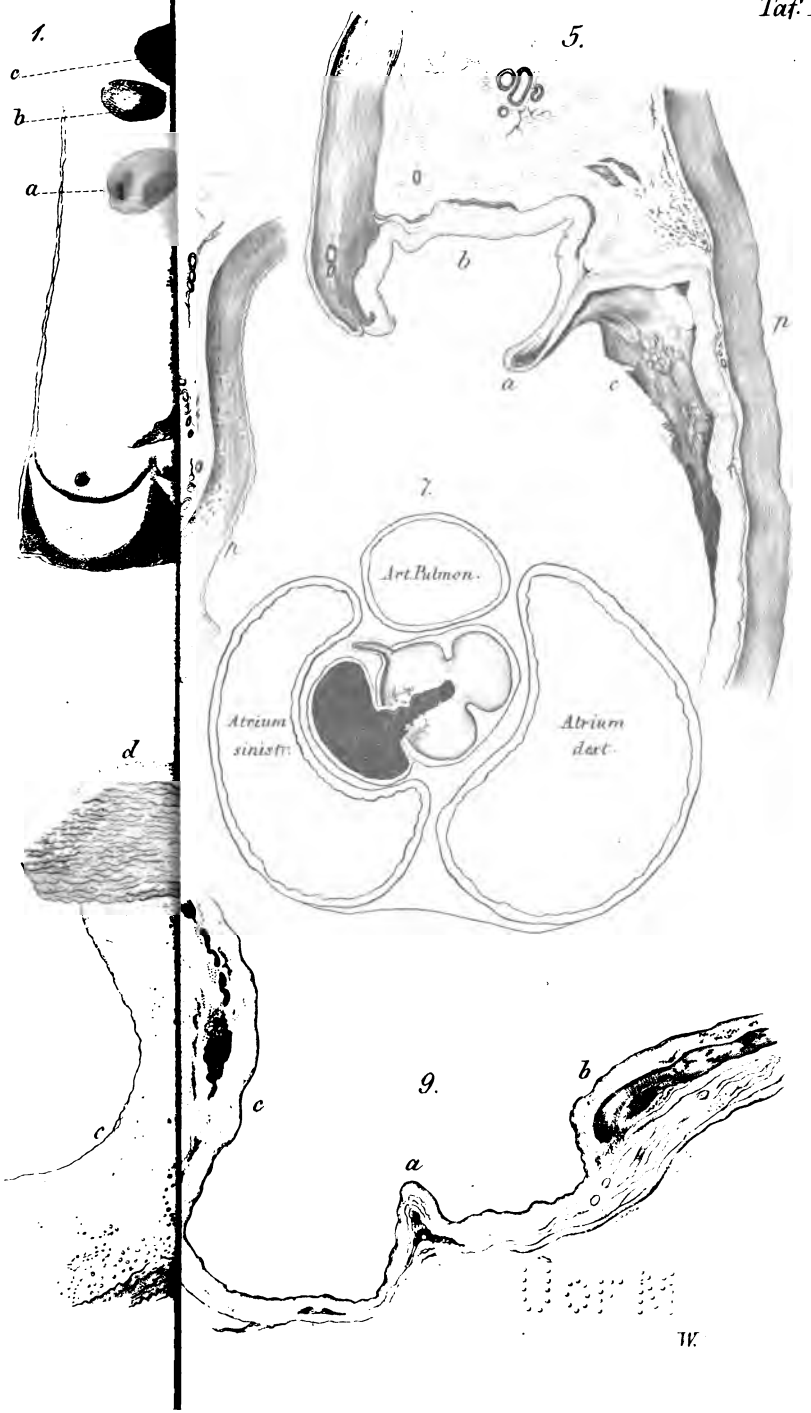
1.
c
b
a
5.
b
a
c
p
7.
Art. Pulmon.
Atrium sinist.
Atrium dext.
d
c
c
9.
b
a
W.

Untersuchungen über Aneurysmen.

Von Prof. Dr. R. Thoma,
Director des pathologischen Instituts in Dorpat.

Dritte Mittheilung.

(Hierzu Taf. X.)

Die sackförmigen Rupturaneurysmen, welche in der zweiten Mittheilung beschrieben wurden, zeichneten sich dadurch aus, dass schon mit unbewaffnetem Auge, jedenfalls aber bei mikroskopischer Untersuchung ihre Entstehung aus Einrissen der Aortenwand sehr in die Augen fiel. In vielen Fällen aber besitzen diese Aneurysmen Formen, welche die Erkenntniss ihrer Entstehung mehr oder weniger erschweren. Dies gilt zunächst für manche sackförmige, mit Hals aufsitzende Aneurysmen. Wenn in solchen Fällen der Spalt in der Aortenwand kürzer ist und stärker klafft, so wird die Eingangsöffnung nicht selten so vollständig abgerundet, dass für das unbewaffnete Auge das Bild eines sackförmigen Dilatationsaneurysma entsteht, während die mikroskopische Untersuchung ohne Schwierigkeit nachweist, dass ein P[illegible]na vorliegt. In anderen Fällen ist die Abrun[illegible]ngsöffnung eine weniger vollkommene, und m[illegible]erselben noch bei genauer Betrachtung die C[illegible]rtenrisses (Fig. 7). Die eigenartig coulissen-

förmige Aufblätterung der Aortenwand an der Eingangsöffnung dieses Rupturaneurysma hat aber eine Eigenthümlichkeit in der mikroskopischen Topographie zur Folge, welche die Deutung irre führen kann, wie dies aus Fig. 3 hervorgeht, aus einem Schnitte, welcher durch den Eingang des Aneurysma Fig. 7 gelegt wurde.

Es handelt sich um einen Fall hochgradiger knotiger und diffuser Arteriosklerose des Aortensystems mit Obliteration der Carotis sin. und Subclavia sin., sowie mit einer mässigen diffusen Erweiterung des Arcus aortae. In der Gegend des Abganges der linken Subclavia findet sich an der concaven Seite des Aortenbogens die in Fig. 7 (Vergr. 1, 7) gezeichnete Oeffnung, welche in ein klein apfelgrosses Aneurysma führt. Die Durchmesser dieser Oeffnung schwanken zwischen 15 und 21 mm, während das Aneurysma im Lichten 50—60 mm Durchmesser aufweist. Es handelt sich dementsprechend um ein mit einem Halse aufsitzendes, sackförmiges Aneurysma, welches grösstentheils mit geschichteten, derben Blutgerinnungen erfüllt ist. Durch diese Thrombusmassen zieht ein unregelmässig gestalteter Kanal, durch welchen man am Grunde des Aneurysmasackes zu einer spaltförmigen Oeffnung des letzteren gelangt. Durch diese hat sich das Aneurysma in den linken Bronchus eröffnet.

Die Ränder der Oeffnung, welche aus der Aorta in das Aneurysma führt, sind schwach abgerundet. Die coulissenförmige Anordnung derselben ist aber offenbar dadurch bedingt, dass verschiedene Schichten der Aortenwand in ungleich grosser Ausdehnung eingerissen sind. Ein feiner Durchschnitt durch den Rand dieser Oeffnung herrührend von der Stelle a (Fig. 7), an welcher die coulissenförmige Anordnung auf engeren Raum zusammengedrängt ist, findet sich in Fig. 3 (Vergr. 2, 5) wiedergegeben. Die Wand der Aorta (a) zeigt eine stark bindegewebig verdickte Intima, darunter eine vielfach durch mesarteriitische Bindegewebsflecke unterbrochene, in der Zeichnung dunkel wiedergegebene Media und endlich schwielige Bindegewebsmassen, welche aus der Adventitia und den an letztere angrenzenden Geweben hervorgegangen sind. Die Höhle des Aneurysma ist zum grössten Theile erfüllt mit dem geschichteten Thrombus b. Die Wand desselben besteht ausschliesslich aus Bindegewebe,

welches als eine Fortsetzung der schwielig verdickten Adventitia der Aorta sich darstellt. Am Halse des Aneurysma allerdings finden sich einige unregelmässig gelagerte Reste der Media in kleinzellig infiltrirtes Gewebe eingebettet. Da aber die ganze übrige Wand des Aneurysma keine Spur von Resten der Media enthält, ist es wohl gerechtfertigt, die eigenartige Gruppirung der Reste der Media im Halse des Sackes als das Ergebniss einer Zerreissung und Zerklüftung dieser Membran zu deuten, durch welche eben jene coulissenförmige Anordnung erzeugt wurde. Es würde aber ungerechtfertigt sein, einzelne Theile dieser Reste der Media als Theil des Aneurysmasackes zu betrachten, und von einem Dilatationsaneurysma zu sprechen, in welchem stellenweise die Media durch übermässige Dehnung atrophisch geworden sei. Doch ist es meine Ueberzeugung, dass wesentlich derartige Befunde die Autoren verführten von grossen sackförmigen, wahren und gemischten Aneurysmen zu berichten.

Wenn man aber das Aneurysma Fig. 3 als ein sackförmiges Rupturaneurysma deutet, so kann man als weiteres und wichtiges Argument anführen, dass auch die Intima aortae am Rande seiner Eingangsöffnung mit einer deutlichen Grenze aufhört, an welche sich eine unzweifelhaft neugebildete, zellreiche, das ganze Aneurysma auskleidende Bindegewebsmembran anschliesst. Solche Grenzen zwischen zwei Bindegewebslagen sind sehr deutlich und bestimmt zur Anschauung zu bringen, wenn man bei Anwendung des Abbé'schen Beleuchtungsapparates mit Irisblende oder bei Anwendung des auf meine Veranlassung von Zeiss angefertigten kleineren Beleuchtungsapparates (s. dessen Catalog 1885, No. 83) die Breite des in das Mikroskop einfallenden Lichtkegels möglichst beschränkt und damit ein sehr scharfes Structurbild erzeugt. Auch bei gewöhnlicher Beleuchtung sind in vielen Fällen diese Grenzen zwischen den verschiedenen Bindegewebslagen deutlich im Mikroskope wahrzunehmen. Sie entziehen sich aber sehr häufig oder immer der Beobachtung mit unbewaffnetem Auge. Versucht man sodann mit Messer und Pincette eine Aufblätterung, so gewinnt man leicht den Eindruck, dass die Intima continuirlich in die Wand des Sackes übergehe, und dass auch die Media eine Strecke weit sich in der Wand des Sackes verfolgen lasse. Eine Erwähnung dieser Umstände erklärt es, wenn

so häufig solche grosse sackförmige Aneurysmen als Aneurysma verum beschrieben wurden, während doch die sackförmigen Dilatationsaneurysmen nur sehr geringe Grösse erreichen.

Die neugebildete, bindegewebige Auskleidung des Aneurysma (Fig. 3) verliert sich weiterhin in dem schwielig verdichteten Gewebe der Umgebung. In die derben Fasermassen der letzteren ist fernerhin eine schwarz pigmentirte, bronchiale Lymphdrüse c eingeschlossen, welche offenbar durch die fortgesetzte Dehnung des aneurysmatischen Sackes stark in die Länge gezogen erscheint. In der Verlängerung des spitzen Poles der Lymphdrüse finden sich endlich zwei kleine ovale Gebilde, Durchschnitte von Nervenstämmen, welche gleichfalls von den Narbenmassen umfasst werden. Die Innenfläche des Aneurysma ist an einigen Stellen glatt, zumeist jedoch eigenartig aufgefasert. Zwischen die Faserung dringt, wie dies einigermaassen in der Figur ersichtlich ist, die Thrombusmasse ein. Offenbar ist auch diese rauhe Beschaffenheit der Innenfläche des Aneurysma Folge der fortschreitenden Dehnung, welche zunächst die inneren Fasern der Wand zerriss und dadurch die Veranlassung zur Thrombose wurde. Ich betone dieses Verhalten, weil es sehr charakteristisch ist. Während ich nur in einem Falle von reinem Dilatationsaneurysma ausgedehntere Thromben fand, und zwar offenbar ausgehend von einem grossen atheromatösen Geschwür, sind Gerinnungen in Rupturaneurysmen sehr häufig und in der Regel mit solchen Zerklüftungen der Innenfläche des Aneurysmasackes verknüpft. Es sprechen diese Thatsachen offenbar dafür, dass das Rupturaneurysma einem rascheren Wachsthume unterliegt, als das Dilatationsaneurysma. In bester Uebereinstimmung damit ist sodann der Umstand, dass die Rupturaneurysmen ungleich häufiger als die Dilatationsaneurysmen bersten oder in benachbarte Hohlräume durchbrechen.

In der ersten Mittheilung war eines kleinen, sackförmigen Aneurysma der aufsteigenden Aorta Erwähnung gethan[1]). Auch in diesem Falle handelt es sich um ein Rupturaneurysma. Fig. 2 stellt den einen Rand der Eingangsöffnung dieses Aneurysma dar. Man unterscheidet deutlich bei a die drei Häute der Aorta,

[1]) Dieses Archiv Bd. 111. Taf. III. Fig. 10.

die hochgradig bindegewebig verdickte Intima, die stellenweise kleinzellig infiltrirte Media und die Adventitia. An der Eingangsöffnung des Aneurysma, bei d, sind diese drei Häute plötzlich unterbrochen, und zwar läuft die Risslinie durch eine Stelle, an welcher die Intima sehr dick, die Media stark verdünnt ist. Die Adventitia hat hier gleichfalls eine Continuitätstrennung erfahren, offenbar jedoch an einer Stelle, welche der Risslinie in Intima und Media nicht genau entspricht. In diesem Sinne ist wohl die Faltung der Adventitia am Rande der Zerreissungsstelle zu deuten. Die gleichzeitig bestehende Verdickung des gefalteten Endes der Adventitia ist wohl durch periarteriitische Verdickung derselben bedingt.

Die Rissfläche der drei Gefässhäute erscheint abgerundet durch eine zellreiche Bindegewebsauflagerung, welche zugleich auch die Innenfläche des Aneurysmasackes auskleidet. Letzterer enthält eine umfangreiche, derbe, geschichtete Thrombusmasse, deren Entstehung wiederum in Verbindung gebracht werden kann mit der rauhen und offenbar zerrissenen Beschaffenheit der Innenfläche der den Aneurysmasack auskleidenden Bindegewebsmembran. Doch ist diese rauhe Beschaffenheit erst durch stärkere Vergrösserungen nachweisbar. Nach aussen von dieser bindegewebigen Membran findet sich bei c eine reichliche Menge fibrös verdichteten Fettgewebes, also eine Narbenmasse, welche unzweifelhaft wesentlich beiträgt zur Erhöhung der Festigkeit des Sackes. Möglicherweise war ein Theil dieser Narbenmassen bereits vorhanden, ehe die Ruptur der Gefässwand erfolgte. Diese Annahme erscheint geboten, da anderenfalls wohl eine tödtliche Blutung in die angrenzenden Gewebe und serösen Räume zu erwarten gewesen wäre. Die Entstehung der Narbenmasse lässt sich dabei leicht erklären aus der vorangegangenen diffus aneurysmatischen Dehnung und Erweiterung des Gefässes, welche bekanntlich immer zu einer fibrösen Periarteriitis führt, wenn die Erkrankung hinreichend lange Zeit besteht.

Bemerkenswerth ist in diesem Falle vor Allem der Umstand, dass auch die Adventitia zerrissen ist, dass das Aneurysma einer Zerreissung aller drei Häute der Aorta seine Entstehung verdankt. In der unmittelbar zuvor beschriebenen Beobachtung war die Adventitia erhalten, und überkleidete als dicker nar-

biger Belag die Aussenfläche des Aneurysma. Nach der älteren Bezeichnung würde Fig. 3 ein Aneurysma mixtum externum und Fig. 2 ein Aneurysma spurium sein. Ist eine solche Unterscheidung gerechtfertigt? Ich glaube kaum, denn die Genese beider Bildungen ist wesentlich die gleiche. Ob die Adventitia einriss oder nicht, scheint in solchen Fällen nicht von so grosser Bedeutung, da die schwielige Verdickung der umgebenden Weichtheile in beiden Fällen offenbar die tödtliche Blutung hinderte. Auch ist in solchen Fällen jene Unterscheidung aus dem Grunde von geringerer Tragweite, weil sie häufig nicht mit Sicherheit durchgeführt werden kann. Die schwielig verdickte Adventitia und die schwielig verdichteten Gewebe der Nachbarschaft bilden nicht selten ein untrennbares Ganze, von dem einzelne Faserbündel zerrissen sind, andere nicht. Wichtig erscheint vor Allem die Thatsache, dass eine Zerreissung einzelner Theile der Gefässwand als Ursache der Aneurysmabildung anzusehen ist. Will man sodann das sackförmige Rupturaneurysma noch in Unterabtheilungen gliedern, so steht dem principiell nichts im Wege. Doch gewinne ich den Eindruck, dass damit kein sachlicher Erfolg erreicht wird, denn ob die Adventitia erhalten ist oder nicht, bleibt vorausgesetzt, dass es nicht zur tödtlichen Blutung sondern zur Bildung eines Aneurysma kam, für den klinischen Verlauf des Krankheitsfalles ohne wesentliche Bedeutung. Die Gefahr der Berstung und des Durchbruchs in Nachbarorgane, die Häufigkeit des Eintretens einer Thrombose des Aneurysmasackes, die consecutiven Verkrümmungen des Gefässrohres sind vielmehr von der narbigen Verdichtung der Umgebung, von der Grösse der Rissöffnung und von ihrer Lage zum Blutstrom, sowie von der räumlichen Beziehung des Aneurysma zu den Nachbarorganen abhängig, als von dem Einreissen der Adventitia.

Bedeutungslos ist dem ungeachtet die Adventitia nicht. In vielen Fällen verhindert sie, dass ein Einriss der beiden inneren Häute zur Blutung führt. Fernerhin bestimmt ihr Verhalten die Frage, ob das Einreissen der inneren Wandschichten ein Aneurysma dissecans oder ein Aneurysma sacciforme erzeugt. Bereits die älteren Autoren bemerkten, dass die Bildung des Aneurysma dissecans begünstigt wird durch eine lose Verbindung

zwischen Media und Adventitia, wie dies häufig auch bei geringen Graden der Arteriosklerose beobachtet wird. Und wenn die Adventitia sehr fest ist, kann bekanntlich das Aneurysma dissecans auch durch eine Aufblätterung der Lamellen der Media entstehen. Sowie aber ein sackförmiges Aneurysma durch Ruptur eines grösseren oder kleineren Theiles der Gefässhäute sich gebildet hat, ist der weitere Verlauf wesentlich von der Reaction der Umgebung, von der Bindegewebsneubildung an der inneren und äusseren Fläche des Aneurysmasackes abhängig.

Das in Fig. 2 abgebildete Aneurysma erläutert aber auch die Thatsache, dass namentlich ältere Autoren die Lehre vom Aneurysma herniosum aufstellen konnten. Die Abgrenzung der Intima der Aorta von der neugebildeten, bindegewebigen Innenschicht des Aneurysma ist allerdings in Mikrotomschnitten und mit Zuhülfenahme des Abbé'schen Apparates mikroskopisch leicht und sicher nachzuweisen. Sie ist aber mit unbewaffnetem Auge, und in unvollkommen durchsichtigen Schnittpräparaten nicht zu erkennen. Es erscheint dann die Auskleidung des Aneurysmasackes als ein Theil der gedehnten Intima, und wenn zugleich die Zerreissung der Media und Adventitia selbst dem unbewaffneten Auge bemerkbar ist, entsteht die Täuschung des Aneurysma herniosum. Die genauere Untersuchung zeigt, dass letztere mindestens sehr seltene Vorkommnisse sein müssen. Ich habe niemals ein solches gesehen, und bezweifle ihr Vorkommen überhaupt. Sicher aber ist, dass jene Autoren, welche das Aneurysma herniosum als häufiges Vorkommen aufstellten, getäuscht wurden, durch solche Fälle, welche mit Fig. 2 übereinstimmen, durch sackförmige, mit neugebildeten Bindegewebsmembranen ausgekleidete Rupturaneurysmen. Und ein Gleiches gilt für gewisse Formen des Aneurysma mixtum, in denen nach Zerreissung der Media nur die Intima und Adventitia noch erhalten sein sollte. Auch in diesen Fällen ist unzweifelhaft häufig eine neugebildete Bindegewebsmembran, welche das Aneurysma auskleidete, für die gedehnte Intima gehalten worden.

Ein gewisses Interesse beansprucht ein Rupturaneurysma, welches von einem 39 Jahre alten Eisenbahnarbeiter herrührt. Derselbe wurde mitten in seiner Beschäftigung von heftigen Schmerzen befallen und starb innerhalb weniger Stunden. Die

anatomische Untersuchung ergab eine diffuse und knotige Arteriosklerose des Aortensystems geringen Grades; leichte spindelförmige Erweiterung und Knickung der Aorta adscendens; zeltförmiges Dilatationsaneurysma des obersten Theiles der Aorta descendens mit secundärem, rechts und hinten aufsitzendem sackförmigem Rupturaneurysma. Letzteres, zum Theile thrombosirt, war geborsten, Blutung in das hintere Mediastinum und in die rechte Pleurahöhle; in letzterer 2200 ccm frisches, z. Th. geronnenes Blut.

Bei der mikroskopischen Untersuchung zeigte sich die Intima und Adventitia im Gebiete des zeltförmigen Dilatationsaneurysma erheblich verdickt, die Media dagegen verdünnt und von kleinen Bindegewebsflecken durchwachsen. Im ganzen Umfange der Oeffnung, welche den Eingang zu dem secundären sackförmigen Rupturaneurysma bildet, lassen alle drei Gefässhäute eine Continuitätstrennung erkennen. An der Innenfläche des sackförmigen Rupturaneurysma findet sich eine dünne thrombotische Ablagerung, welche sich stellenweise von ihrer Unterlage abgelöst hat. Letztere, die Wand des Aneurysmasackes, ist im Allgemeinen dünn und besteht ausschliesslich aus Bindegewebe. Indessen unterscheidet man in derselben mehr oder weniger deutlich zwei Schichten. Die innere Schicht ist offenbar neuer Bildung. Sie beginnt, wie gewöhnlich, an der Eingangsöffnung des aneurysmatischen Sackes, indem sie hier die Stirnflächen der durchrissenen Aortenwand bekleidet und weiterhin die Innenfläche des Sackes überzieht. Ihre Abgrenzung gegen die Fibrinschicht ist häufig unscharf. Offenbar ist die Innenfläche dieser neugebildeten Membran vielfach unter dem Drucke des Blutes etwas eingerissen. Sie erscheint bei stärkerer Vergrösserung aufgefasert und kleinzellig infiltrirt. Zwischen die Faserung dringen die Fibrinschichten ein, welche gleichfalls da und dort lymphoide Zellen führen, wodurch die Grenze zwischen Thrombus und Wand undeutlich wird. Die äussere Schicht der Aneurysmawand wird endlich gebildet von den schwach verdichteten Bindegewebsmassen der Umgebung. In diesen bemerkt man zwei kleine Knorpelinseln, vermuthlich Reste eines Bronchus und die Hälfte des Querschnittes des Oesophagus. Die andere Hälfte des letzteren wurde abgeschnitten. Unmittelbar neben

dem mit der Aneurysmawand verwachsenen Oesophagus liegt endlich eine klaffende Oeffnung mit aufgefaserten Rändern, die Rupturstelle, aus welcher die tödtliche Blutung erfolgte. Die losen Zellgewebsmassen der Umgebung sind dem entsprechend durchsetzt von massigen frischen Blutgerinnungen.

Die dünnwandige Beschaffenheit der Wand dieses Ruptur-aneurysma ist sehr auffälllg, wenn man einerseits die Höhe des arteriellen Druckes in der Aorta und andererseits den langen Bestand erwägt, der dieser Bildung zukam. Die neugebildete Bindegewebsschicht der Innenfläche erforderte doch jedenfalls Monate zu ihrer Entstehung. Dem entsprechend muss man auch annehmen, dass dieses dünnwandige Aneurysma mehrere Monate lang bestanden hat, ehe die fatale Blutung erfolgte. Unter diesen Verhältnissen ist immerhin die Frage gerechtfertigt, ob nicht in gewissen Fällen solche Rupturaneurysmen der Aorta, welche alle Eigenschaften des Aneurysma spurium circumscriptum besitzen, hervorgehen können aus einem Aneurysma spurium diffusum, aus einer Blutung in das Mediastinum, welche durch die zusammengeschobenen Gewebe der Umgebung vorläufig zum Stehen gebracht wurde. Mit Bestimmtheit lässt sich eine solche Annahme nicht beweisen; immerhin ist es denkbar, dass vor der Ruptur der Gefässwand das angrenzende Gewebe bereits in geringem Grade narbig verdichtet war. Der anatomische Befund bei dem traumatischen circumscripten Aneurysma spurium differirt aber, abgesehen von der Sklerose der Aortenwand, in keinem Punkte von dem gegebenen.

Die grösseren sackförmigen Aneurysmen der Aorta thoracica verhalten sich in manchen Fällen genau ebenso wie die bisher geschilderten kleineren und mittelgrossen Formen, welche übersichtlich namentlich in der zweiten Mittheilung, sowie in Fig. 2, 3 und 7 geschildert wurden. Der Rand der Eingangsöffnung in den Aneurysmasack wurde hier immer in seinem ganzen Umfange durch eine scharfe oder durch Heilungsvorgänge schwach abgerundete Leiste gegeben. Häufig beobachtet man jedoch grosse, flach aufsitzende, bis halbkugelige, sackförmige Aneurysmen, welche nur in einem Theile, etwa in der Hälfte oder in zwei Dritttheilen des Umfanges ihrer Eingangsöffnung einen scharfen Rand aufweisen. Der übrige Theil des Umfanges ist

flach und nicht deutlich von der Umgebung zu unterscheiden. Die Entstehung solcher Bildungen aber findet ihre beste Erläuterung in frischen Bildungen dieser Art. Später, wenn Vernarbungsvorgänge eingetreten sind, ist ihre Deutung schwieriger.

In der ersten Mittheilung wurden zwei spindelförmige grosse Dilatationsaneurysmen des Arcus und der Aorta descendens besprochen[1]) und dabei erwähnt, dass dieselben an einigen Stellen bereits Erscheinungen der Ruptur der Gefässwand darboten. An der Hinterfläche des ersten, am Arcus befindlichen, spindelförmigen Dilatationsaneurysma fand sich eine wulstige Ausbauchung, ein secundäres Aneurysma. Nach Eröffnung der Aorta zeigte es sich, dass dieses secundäre Aneurysma nach oben hin sich durch einen scharfen Rand von dem primären Dilatationsaneurysma abgrenzte, während es nach unten hin ohne scharfe Grenze in das letztere überging. Ein derber, geschichteter Thrombus, welcher die Innenfläche des secundären Aneurysma bekleidete, erschwerte ausserdem sehr erheblich die Untersuchung mit unbewaffnetem Auge.

Mikroskopisch sind die Verhältnisse leicht klar zu legen. Fig. 4 giebt in natürlicher Grösse einen von oben nach unten geführten Durchschnitt der hinteren Aortenwand, in welchem die wichtigsten Einzelheiten, welche die mikroskopische Untersuchung bei schwachen Vergrösserungen erkennen lässt, eingetragen sind. Bei der Einbettung in Celloidin hatte sich aber das Präparat etwas verzogen, so dass die Formen nicht vollkommen correct sind, wenn sie auch die hier zu erörternden Fragen richtig zu beurtheilen gestatten. Der Punkt a in Fig. 4 bezeichnet den scharfen Rand der Eingangsöffnung des Aneurysma. Diese Stelle wird von einem nach aussen umgeschlagenen Theile der hochgradig arteriosklerotischen Gefässwand gebildet. Verfolgt man sodann von diesem Punkte aus die Wand des Aneurysma, so bemerkt man, dass in kurzen Abständen die hell gezeichnete Intima, die dunkle Media und die hell wiedergegebene Adventitia abgerissen erscheinen. Die Stirnfläche des Risses ist aber hier noch nicht durch neugebildetes Bindegewebe bedeckt, sondern liegt ganz frei. Es folgt sodann ein langer Abschnitt, in dessen

[1]) Dieses Archiv Bd. 111. Taf. II. Fig. 7.

ganzer Ausdehnung die Wand des Aneurysma ausschliesslich durch eine auffallend dünne Bindegewebslage gebildet wird, welche sich als verdichtetes periadventitielles Gewebe darstellt. Die Innenfläche des letzteren ist stellenweise ziemlich glatt. An mehreren Punkten ist sie jedoch aufgefasert und sind dann die frei nach innen vorstehenden Enden der Fasern dicht in die Schichten des Thrombus verfilzt. Bei dem Punkte b treten wiederum die Gefässhäute auf, welche gleichfalls scharfe Rissflächen darbieten ohne Spur einer Ueberhäutung. Die Gefässhäute sind aber hier ziemlich stark verändert. Namentlich fehlt zunächst noch die Media, welche späterhin, in Gestalt dunkel gezeichneter Einsprengungen auftritt. Der Riss der Gefässwand ist somit erfolgt an einer Stelle, an welcher das primäre Dilatationsaneurysma durch Zerklüftung und Dehnung seiner Media verlustig gegangen war, somit vermuthlich an der Stelle der stärksten Dehnung der Gefässwand.

Dieses Präparat besitzt einige Bedeutung, weil es ein frühes Stadium des Rupturaneurysma darstellt, welches noch keine secundären Veränderungen zeigt. Namentlich fehlt die in älteren Bildungen dieser Art immer vorhandene zellreiche, hyaline, bindegewebige Innenschicht, die sich offenbar erst geraume Zeit nach Entstehung des Aneurysma bildet, und den Charakter einer neugebildeten Intima besitzt. Es liegt somit hier offen zu Tage, dass eine Zerreissung aller drei Gefässhäute die Entstehung der sackförmigen Erweiterung des Lumen veranlasst. Weiterhin wird es bemerkbar, dass nicht immer der scharfe Rand der Eingangsöffnung des Sackes genau mit der Linie der Gefässruptur übereinstimmt, wenn auch letzteres Verhältniss als die Regel anzusehen ist. Ein Uebergreifen der Media auf den Hals des Aneurysma hat aber die Untersuchung mit unbewaffnetem Auge gewiss nicht selten irre geführt und bewirkt, solche Bildungen gleichfalls als sogenannte wahre Aneurysmen zu bezeichnen. Endlich aber ist diese Form des Aneurysma dadurch ausgezeichnet, dass die Verstreichung des einen Randes b der Eingangsöffnung eine sehr erhebliche, unregelmässig bauchige Erweiterung des Aortenlumen zur Folge hat. Man darf behaupten, dass die Mehrzahl der grösseren Aneurysmen der Aorta thoracica einem oder mehreren solcher asymmetrisch

gestalteter sackförmiger Rupturaneurysmen ihre Entstehung verdankt.

Die weitere Metamorphose dieser Gebilde ergiebt sich an einem charakteristischen Präparate, welches in Fig. 8 wiedergegeben ist. Dasselbe ist in zwei Abtheilungen geschnitten, wie dies in der Abbildung ersichtlich ist. An dieser in natürlicher Grösse gezeichneten und mit Hülfe des Mikroskopes in ihren Einzelheiten vervollständigten Figur erkennt man rechts und links die Rissenden der Aortenwand (concave Seite des Arcus) mit der dunkel gehaltenen Media. Alle drei Gefässhäute sind an der Eingangsöffnung des Rupturaneurysma zerrissen, die Stirnflächen der Rissenden, sowie der ganze Aneurysmasack ist mit einer neugebildeten Bindegewebsmembran bekleidet. Während aber etwa drei Viertheile des Umfanges der Eingangsöffnung sich durch einen scharfen vorspringenden Rand bemerkbar machen, ist etwa ein Viertel des Umfanges der Eingangsöffnung (im Bilde links) verstrichen und geht für das unbewaffnete Auge ohne scharfe Grenze in die hochgradig arteriosklerotische Aortenwand über.

In vielen grossen Rupturaneurysmen der Aorta ist aber nicht nur ein Theil, sondern der ganze Umfang der Eingangsöffnung in den Aneurysmasack verstrichen. Ich habe einen solchen Fall, welcher sich wegen der erheblichen schwieligen Verdickung der Adventitia zur Abbildung sehr eignete, in Fig. 1 in natürlicher Grösse des Spirituspräparates wiedergegeben, obwohl so hohe Grade der schwieligen Verdickung der äusseren Gefässhaut keineswegs häufige Erscheinungen sind. Dieser Fall betrifft einen 37jährigen Mann, bei welchem abgesehen von den sogleich genauer zu besprechenden Veränderungen, nur einige hämorrhagische Heerde in den Lungen gefunden wurden.

Das Aneurysma hat seinen Sitz am Aortenbogen und besteht aus zwei grossen Säcken, von welchen der grössere, am aufsteigenden Theile des Arcus gelegen, einen grossen Thrombus enthält. In letzterem bemerkt man eine unregelmässig gestaltete Oeffnung, der eine kleinere Oeffnung im Aneurysmasacke entspricht. Diese letztere führt in den Oesophagus, welcher mit der hinteren Wand des Aneurysma fest verwachsen ist. In der Abbildung ist ferner die Trachea zu sehen und die Arteria sub-

clavia sinistra, deren Ursprungskegel zu einer kleinen schlitzförmigen Oeffnung a verzerrt ist. Aneurysma und Carotis sinistra entspringen von der hier nicht gezeichneten Hälfte des Aneurysma, somit nach vorn von der gezeichneten Schnittebene. Die Wand der aneurysmatischen Säcke besteht aus schwieligem Bindegewebe, in welchem zahlreiche Nerven und einige grössere abgeplattete und obliterirte Venen eingeschlossen sind. Die zackige Risslinie der Gefässwand ist überall deutlich zu erkennen, und hebt sich die glatte Intima sehr deutlich von der rauhen Innenfläche der aneurysmatischen Säcke ab. Misst man aber in einer zum Aortenbogen senkrechten Richtung den Umfang der Gefässwand, mit Ausschluss des Rupturaneurysma, so überzeugt man sich, dass bereits vor dem Einrisse der Aortenbogen beträchtlich weiter war als die Aorta adscendens, dass es sich somit auch hier um Rupturaneurysmen handelt, welche aus einem Dilatationsaneurysma hervorgegangen sind. Die Grenze zwischen letzterem und dem Rupturaneurysma ist aber auch auf den Schnittflächen zu erkennen, wenn man das Verhalten der dunkel gezeichneten Media berücksichtigt.

An der Innenfläche der aufsteigenden Aorta machen sich einige sternförmige, dunkle Figuren bemerkbar, welche kleinen schlitzförmigen Vertiefungen entsprechen. Mikroskopisch findet man an diesen Stellen von der Innenfläche ausgehende, tiefe Einrisse, welche die Intima und etwa die Hälfte der Media durchsetzen. An manchen Stellen klaffen diese Risse ziemlich stark. Die Rissflächen zeigen sich aber bedeckt von verhältnissmässig dicken Bindegewebslagen, die sich scharf von der Intima abgrenzen lassen, und offenbar neugebildet sind. Es handelt sich somit hier um eine Mehrzahl kleinster Rupturaneurysmen.

Ausser den soeben erwähnten finden sich aber in der Gefässwand noch andere kleinere Einrisse, welche sich auf die Media beschränken, und in allen Beziehungen übereinstimmen mit den früher erwähnten Befunden Helmstedter's. Da letztere in Zweifel gezogen wurden, habe ich denselben grössere Aufmerksamkeit geschenkt, und in Fig. 9—11 einige der kleinsten derartigen Veränderungen abgebildet.

Am seltensten sind Befunde, wie sie Fig. 11 bei 62facher Vergrösserung darstellt. Hier erscheint auf einem zur Innen-

fläche der Aorta adscendens senkrechten Schnitte eine sternförmige Lücke in der Media, welche mit einer feinkörnigen Masse erfüllt ist. Die Randzonen dieser Masse, ebenso wie die angrenzenden Theile der Media enthalten da und dort einige lymphoide Zellen. Es scheint mir kein Zweifel darüber obzuwalten, dass hier eine Zerreissung der Media vorliegt. In diesem Sinne spricht nicht nur die allgemeine Gestalt des Erkrankungsheerdes, sondern auch die wellig umgeschlagenen Enden der elastischen Membranen. Die homogene Ausfüllungsmasse aber glaube ich als eine durch Alkohol geronnene Flüssigkeit auffassen zu dürfen, welche einige Exsudatzellen enthält. Es ist begreiflich, dass diese Veränderungen verhältnissmässig seltene sind, weil die Lücke baldigst durch Bindegewebe ausgefüllt wird.

Die Art und Weise dieser Bindegewebsbildung ist aus Befunden zu erschliessen, welche mit Fig. 10 übereinstimmen. Auch hier findet sich eine solche Lücke in der Media der Aorta adscendens bei 35facher Vergrösserung. Der Charakter einer Zerreissung tritt hier noch ungleich deutlicher hervor, da hier ganze Bündel elastischer Membranen wellige Umbiegungen erkennen lassen. Die Rissöffnung ist aber mit Granulationsgewebe erfüllt. Sehr spärlich ist dagegen das Granulationsgewebe in Fig. 9 (Vergr. 73). Es findet sich hier namentlich in der Umgebung eines kleinen Blutgefässes. Der grössere Theil der Rissöffnung ist hier mit feinfaserigem Narbengewebe erfüllt. Eine Unterscheidung dieses Befundes von den so häufigen mesarteriitischen Bindegewebsflecken gelingt hier, wenn man die hackenförmige Aufrollung der Rissenden der elastischen Lamellen beachtet.

Es kann nach diesen Befunden kein Zweifel darüber bestehen, dass die Beobachtungen von Helmstedter zutreffen. Nur scheint mir die von ihm versuchte Verallgemeinerung als eine viel zu weitgehende. Solche kleinere Zerreissungen im Gebiete der Media sind durchaus kein regelmässiger Befund. In Aneurysmen, deren Intima keine Continuitätstrennung aufwies, konnte ich mich von ihrem Vorkommen überhaupt nicht überzeugen. In der Umgebung von Rupturaneurysmen habe ich sie nur in wenigen Fällen beobachtet, während die mesarteriitischen Bindegewebsflecke, welche sich entsprechend den Untersuchungen

von Koester in der Umgebung der Vasa vasorum, ohne gewaltsame Zerreissungen entwickeln, bekanntlich sehr häufig sind, sowohl bei den höheren Graden der Arteriosclerosis nodosa als in der Wand von Dilatationsaneurysmen. In der Regel aber entsteht das sackförmige Rupturaneurysma aus einem oder zwei grösseren Einrissen, welche bald tiefer, bald weniger tief in die Aortenwand eindringen.

Unter den klinischen Erscheinungen, welche von Aneurysmen der Aorta thoracica herrühren, sind verschiedenartige nervöse Störungen nicht selten sehr auffallend und sie treten häufig bereits in sehr frühen Stadien der Erkrankung auf. Sie haben deshalb bereits in der ersten Mittheilung, welche sich mit den Dilatationsaneurysmen beschäftigte, Erwähnung gefunden und es kann genügen, wenn ich darauf hinweise, dass auch in den Wandungen der Rupturaneurysmen sehr häufig Nerven getroffen werden. Die Neubildung narbigen Bindegewebes in der Umgebung der Aneurysmen löthet auch die Nerven an letztere an, so dass sie bei fortschreitender Dehnung des Sackes stark gezerrt und abgeplattet werden. In anderen Fällen werden die Nerven gezerrt und gedrückt, ehe sie in festere Verbindung mit dem Aneurysmasacke getreten sind.

Aehnlich verhalten sich auch andere Organe, mit denen das Aneurysma in Berührung kommt. Sehr häufig trifft dies namentlich für die Venen zu, und unter den grösseren Venen namentlich für die Vena anonyma brachiocephalica sinistra. Dieselbe verliert sich dann für das unbewaffnete Auge spurlos in der vorderen Wand solcher Aneurysmen des Aortenbogens. Das Mikroskop aber zeigt, dass die Vene nach der Verwachsung mit dem Aneurysma, zusammen mit der Wand des letzteren, eine starke Dehnung in allen Richtungen erfahren hat. Sie erscheint als ein vollkommen plattes Band ohne Lumen, in dem man jedoch noch die Reste der musculösen und elastischen Elemente der Venenwand unterscheiden kann von der spärlichen Bindegewebsmasse, welche das Lumen völlig verlegt und undurchgängig macht. Und genau in gleicher Weise verhalten sich zahllose kleinere Venen, welche in die schwieligen Bindegewebsmassen der Wand von Rupturaneurysmen aufgenommen werden.

Einen Einbruch von Aneurysmen in grössere Venen, wie

in der Literatur häufig erwähnt wird, habe ich nicht zu untersuchen Gelegenheit gehabt. Welche Verhältnisse aber dabei obwalten, ergiebt sich wohl aus den Befunden, welche man so häufig bei Gelegenheit des Einbruches in die Trachea oder den Oesophagus erheben kann. Dieselben wurden bereits in der zweiten Mittheilung erwähnt; hier mögen dieselben noch etwas genauer besprochen werden. Fig. 6 giebt bei 1,5facher Vergrösserung die Verhältnisse des Einbruches eines sackförmigen Ruptur-aneurysma in die Theilungsstelle der Trachea. Die Abschnitte a und b sind als Theile zweier, dicht neben einander gelegener sackförmiger Rupturaneurysmen des Aortenbogens aufzufassen, welche durch den Sporn c getrennt sind. An der Spitze des letzteren erkennt man noch die Reste des primären Dilatations-aneurysma, eine hell gehaltene Intima und eine dunkel gezeichnete Media, welche hackenförmig umgebogen sind und auf schwieligem Gewebe aufruhen. Der übrige Theil der Aneurysmen a und b zeigt nur eine bindegewebige Wand, welche da und dort einige grössere Nervenquerschnitte einschliesst. Diese bindegewebige Wand ist mit den Bronchialknorpeln der Wurzel des linken und rechten Bronchus fest verwachsen. Die nach unten in stumpfem Winkel vorspringende Kante f ist der Ausdruck der beginnenden Theilung der Trachea. Soweit die Aneurysmawand mit dem Perichondrium verwachsen erscheint, ist erstere bereits sehr dünn, an einer Stelle, im Bilde unmittelbar rechts von der Durchbruchöffnung, fast auf Null verschmälert. Hier hat sich die Aneurysmawand mit dem eingeschlossenen Bronchialknorpel etwas von der derben geschichteten Thrombusmasse des Aneurysmasackes losgelöst, so dass die hochgradige Verdünnung der Aneurysmawand sehr deutlich hervortritt. Unter solchen Umständen genügt ein unbedeutender Anlass, ein paar kräftigere Pulsschläge um die Eröffnung des Aneurysma in den Bronchus herbeizuführen.

Die Mechanik dieses Vorganges ist eine sehr einfache. Sowohl der grosse Bronchus als die Trachea sind zu voluminös, um von der schwieligen, periarteriitischen Bindegewebsneubildung vollständig umfasst zu werden. Letztere verlöthet die Aneurysmawand nur mit einem kleinen Theile des Umfanges der Trachea oder des Bronchus, so dass die fortschreitende Dehnung

des Aneurysma diese grossen Kanäle nur wenig abplattet, um sie dann einzureissen. Würde der ganze Umfang der Trachea in voluminöse Schwielen eingebettet, so dürfte wohl die Gefahr des Einbruches des Aneurysma in die Trachea geringer sein, es wäre aber eine stärkere Abplattung der letzteren mit erheblicher Trachealstenose zu erwarten. Es ist also der grosse Umfang der Trachea dasjenige Moment, welches bewirkt, dass an dieser Stelle so häufig eine Ruptur eintritt, ehe eine hochgradigere Compression und Stenose sich einstellt. Dieses Ergebniss dürfte auch für grössere Venenstämme und namentlich für die Wandungen der Vorhöfe des Herzens maassgebend sein. Sowie ein Aneurysma mit diesen Organen in innigere Berührung tritt, ist die Eröffnung einer Communication nur eine Frage der Zeit, wenn nicht sehr voluminöse periarteriitische Schwielen sich entwickeln.

Es gelang mir wiederholt an der Trachea und an ihren Aesten erster Ordnung diese Verhältnisse nachzuweisen. In einem Falle hatte ich auch Gelegenheit dieselben zu bestätigen unmittelbar vor dem Einbruch des Aneurysma in die Trachea. Im Allgemeinen ergab sich dabei eine ähnliche Configuration der Organtheile, wie in Fig. 6. Nur hatte die Schleimhaut noch keine Continuitätstrennung aufzuweisen. Sie war als flacher blaurother Hügel in die Trachea vorgetrieben. Mikroskopisch zeigte sich, dass von Seite des Aneurysma her eine Blutung in die Submucosa erfolgt war, welche die Mucosa vorwölbte und in dem Grade verdünnte, dass ausser dem Epithel nur noch eine Bindegewebsschicht von 6—10 μ Dicke die Höhlung des Aneurysma von derjenigen der Trachea schied.

In gleicher Weise vollzieht sich auch der Einbruch der Aneurysmen in den Oesophagus, und ist man hier, bei der eigenartigen Gestaltung der Muscularis des Oesophagus, in der Lage die mechanischen Verhältnisse noch bestimmter nachzuweisen. Diesem Zwecke dient Fig. 5, welche einen kleinen, bei 4facher Vergrösserung gezeichneten Theil eines umfangreichen Schnittes durch ein Rupturaneurysma des Anfangstheiles der Aorta thoracica descendens darstellt. Der Abschnitt c b ist ein Theil der Wand der zeltförmig erweiterten Aorta. Die Intima ist stark bindegewebig verdickt, die Media macht sich als ein unter-

brochenes, dunkelgezeichnetes Band bemerkbar, die Adventitia ist von narbenähnlichem Gefüge und etwa doppelt so breit als Intima und Media zusammengenommen. Bei b liegt der Eingang zu dem Rupturaneurysma. Hier erscheint Intima, Media und Adventitia durchrissen. Die Stirnfläche des Risses ist aber von einer neugebildeten Bindegewebsmembran b d bedeckt, welche zugleich das ganze Rupturaneurysma auskleidet. Bei a liegt der Oesophagus, von dem nur etwa die Hälfte in dem Schnitte enthalten ist. Er ist kenntlich an seinem dunkel gezeichneten Epithel und an den mannichfachen Formen der Querschnittsflächen seiner, stellenweise kleinzellig infiltrirten Muskelhäute f. Letztere sind namentlich nach unten zu, bei g, fest mit der Wand des Rupturaneurysma verwachsen, und man überzeugt sich, dass diese Verwachsung auch zu einer, dem Wachsthume des Aneurysma entsprechenden Dehnung der Oesophaguswand führte. Während die Muskelbündel des Oesophagus in der oberen Hälfte seines Querschnittes bei f die gewöhnliche Gruppirung aufweisen, welche in jedem contrahirten Oesophagus getroffen wird, sind diese Muskelbündel in der unteren Hälfte der Querschnittsfläche bei g ganz erheblich auseinander gezogen, wie dies nur bei stärkerer Spannung der Wand des Organes vorkommt. Meines Erachtens illustrirt dieser Befund sehr gut den Mechanismus der Bildung von Perforationsöffnungen, wie dies oben geschildert wurde. In der That muss, nach einer solchen festen Anlöthung der Wand des Oesophagus oder eines anderen grösseren Hohlorganes, eine fortgesetzte Dehnung des Aneurysma schliesslich die Scheidewand auf das Aeusserste verdünnen bis zum erfolgten Durchbruch. Nur kleinere Hohlorgane, welche gänzlich von den periarteriitischen Schwielen umhüllt werden, erleiden eine ausgiebigere Dehnung entsprechend der Wachsthumszunahme des Aneurysma, wobei zunächst eine Stenose dieser Hohlorgane erzeugt wird. Diese führt dann zur Obliteration, wenn das Hohlorgan, wie z. B. die Venen, einer epithelialen Auskleidung entbehrt oder letztere verloren hat.

Diese Betrachtungen haben die wichtigsten mikroskopischen Structurverhältnisse der Rupturaneurysmen klar gelegt und dabei zugleich die hauptsächlichsten Fehlerquellen nachgewiesen, welche zu abweichenden Auffassungen geführt haben. Einer weiteren

Mittheilung mag es vorbehalten bleiben, die sehr vielgestaltigen Formen derselben, welche sich dem unbewaffneten Auge darbieten, zu berücksichtigen. Dabei werden namentlich die Beziehungen der Rupturaneurysmen zu den Dilatationsaneurysmen und zur Arteriosklerose bestimmter hervortreten.

Erklärung der Abbildungen.

Tafel X.

Fig. 1. Durchschnitt durch zwei grosse Rupturaneurysmen des Aortenbogens, welche hervorgegangen sind aus einem diffusen oder schwach spindelförmigen Dilatationsaneurysma. Starke Schwielenbildung in der Umgebung. a Spaltförmig verzerrter Ursprungskegel der A. subclavia sin. Das grössere Aneurysma enthält einen mächtigen, geschichteten, wandständigen Thrombus, welcher an einer Stelle durchlöchert ist. Hier erfolgte der Durchbruch des Aneurysma in den Oesophagus b. An der Innenfläche der aufsteigenden Aorta zahlreiche, spaltähnliche kleinste Rupturaneurysmen. c Trachea. Arteria anonyma und carotis dextra entspringen vor der gezeichneten Schnittebene. Natürliche Grösse des Spirituspräparates.

Fig. 2. Rand der Eingangsöffnung eines sackförmigen Rupturaneurysma der Aorta adscendens (vergl. dieses Archiv Bd. 111. Taf. III. Fig. 10). a Wand der diffus erweiterten Aorta adscendens mit dunkel gezeichneter Media. b Rupturaneurysma mit dunkel gehaltenem Thrombus. c Periarteriitische Schwiele. d Rand der Eingangsöffnung, hier erscheinen Intima, Media und Adventitia durchrissen. Die Rissfläche belegt mit der neugebildeten, bindegewebigen Auskleidungsmembran des Aneurysma. Vergr. 6.

Fig. 3. Durchschnitt durch den Rand der Eingangsöffnung eines sackförmigenRupturaneurysma des Aortenbogens mit coulissenförmiger Gestaltung der Eingangsöffnung (vergl. Fig. 7). a Die Innenfläche der erweiterten Aorta, deren Media durch dunklere Zeichnung hervorgehoben ist. b Thrombus im Aneurysma. c Schwarz pigmentirte, bronchiale Lymphdrüse. Vergr. 2,5.

Fig. 4. Durchschnitt eines sackförmigen Rupturaneurysma des Aortenbogens. a und b Eingangsöffnung in das Rupturaneurysma, deren einer Rand a scharf leistenförmig vorspringt, während der andere Rand b ohne Richtungsänderung in die aneurysmatisch erweiterte Aorta übergeht. Die Wandungen des Rupturaneurysma sind sehr dünn, eine neugebildete Innenschicht fehlt. Der Sack des Rupturaneurysma mit geschichteten Thrombusmassen gefüllt. Tunica media der Aorta ist dunkel gezeichnet. Natürliche Grösse des in Canadabalsam liegenden

Dünnschnittes, mit Einzelheiten, welche erst bei schwachen Vergrösserungen bestimmt wahrnehmbar werden.

Fig. 5. Rand der Eingangsöffnung eines sackförmigen Rupturaneurysma des Anfangstheiles der Aorta descendens. a Hälfte des Oesophagus, mit dem Aneurysmasack b d bindegewebig verwachsen. b Rand der Eingangsöffnung mit neugebildeter Bindegewebsmembran b d bedeckt. b c Theil der aneurysmatisch erweiterten Aorta mit dunkel gezeichneter Media, bei b sind Intima, Media und Adventitia durchrissen. e e Blutig infiltrirtes Gewebe. f Musculatur des Oesophagus. g Gedehnte, mit Aneurysma verwachsene Musculatur des Oesophagus. Vergr. 4.

Fig. 6. Zwei sackförmige Rupturaneurysmen a und b des Aortenbogens, getrennt durch den Sporn c, welcher Reste der aneurysmatisch erweiterten Aortenwand enthält; Media dunkel gezeichnet. In beiden Aneurysmen finden sich Thromben. f d Trachea nahe der Theilungsstelle, f entspricht dem Sporne der Theilung. Das Aneurysma ist in die Trachea eingebrochen. In der gebildeten Oeffnung findet sich ein frisches Blutgerinnsel g. Vergr. 1,5.

Fig. 7. Coulissenförmige Gestaltung der Eingangsöffnung eines sackförmigen Rupturaneurysma der Aortenwand. Letztere zeigt an ihrer Innenfläche zahlreiche arteriosklerotische Hügel. a Schnittebene der Fig. 3. Vergr. 1,7.

Fig. 8. Sackförmiges Rupturaneurysma der concaven Seite des Arcus aortae. Schnitt senkrecht zur Axe des letzteren. Der eine Rand der Eingangsöffnung springt als scharfe Leiste a vor, der andere Rand b geht ohne Richtungsänderung in die Wand der erweiterten Aorta über. Das Präparat wurde seiner Grösse halber in zwei Abtheilungen geschnitten, wie dies aus der Figur ersichtlich ist. Natürliche Grösse der in Canadabalsam liegenden Dünnschnitte.

Fig. 9. Schnitt aus der Wand der Aorta adscendens des Aneurysma Fig. 1. Riss in der Media, mit Narbengewebe und Spuren von Granulationsgewebe erfüllt. In letzterem der Querschnitt eines kleinen Blutgefässes. Vergr. 73.

Fig. 10. Schnitt aus der Wand der Aorta adscendens des Aneurysma Fig. 1. Riss in der Media, mit Granulationsgewebe erfüllt. Vergr. 35.

Fig. 11. Schnitt aus der Wand der Aorta adscendens des Aneurysma Fig. 1. Riss in der Media, erfüllt mit albuminösem, durch Alkohol geronnenem Exsudate. Vergr. 62.

(Separatabdruck aus Virchow's Archiv für pathologische Anatomie und Physiologie und für klinische Medicin. 112. Band. 1888.)
Druck und Verlag von Georg Reimer in Berlin.

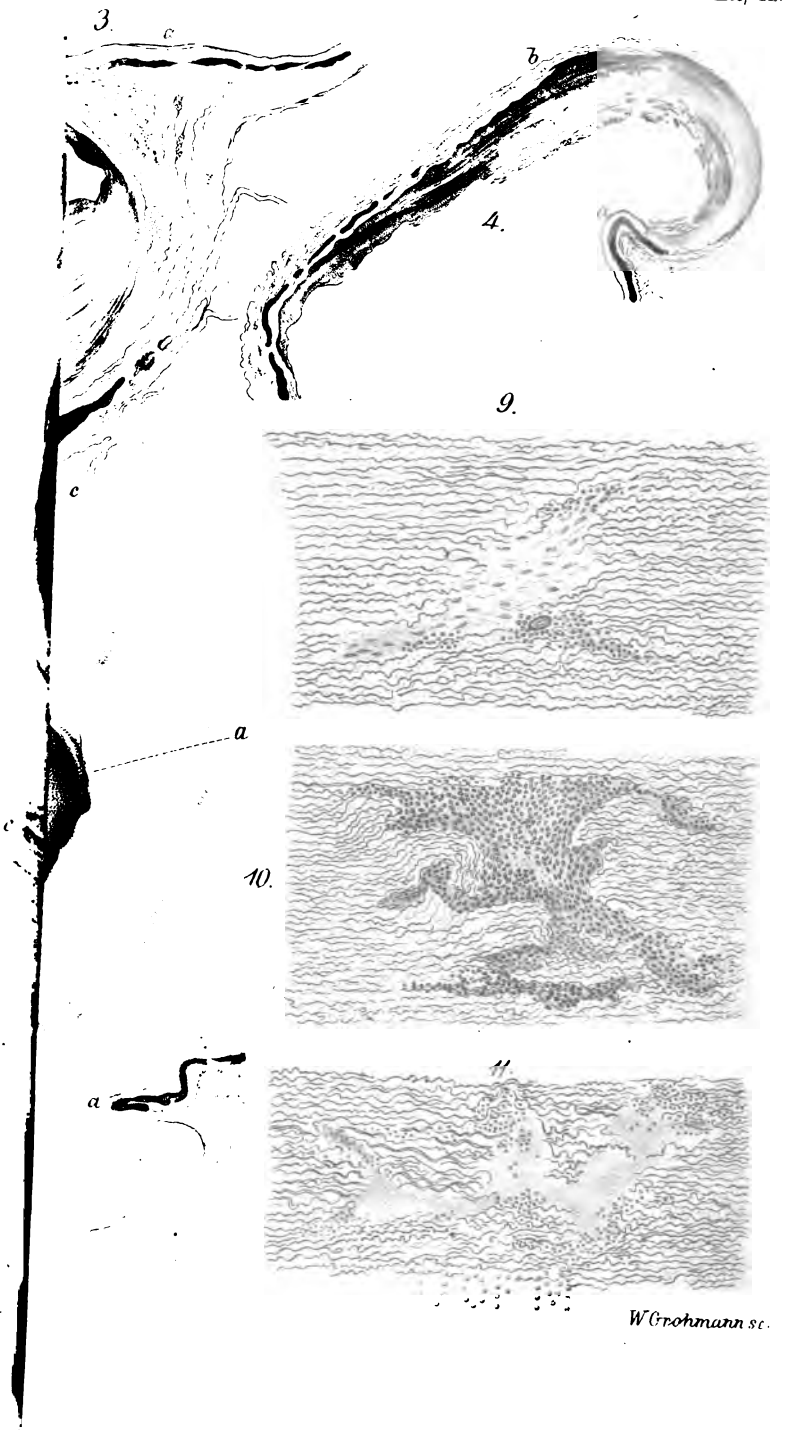

W. Grohmann sc.

Untersuchungen über Aneurysmen.

Von Prof. Dr. R. Thoma,
Director des pathologischen Instituts in Dorpat.

Vierte Mittheilung.

(Hierzu Taf. IX.)

In den früheren Mittheilungen wurde nachgewiesen, dass unter den Aneurysmen zwei Hauptformen unterschieden werden können, das Dilatationsaneurysma und das Rupturaneurysma.

Das Dilatationsaneurysma stellt sich dar als eine mehr oder weniger umschriebene Erweiterung der Lichtung einer Arterie, welche entstanden ist durch einfache Dehnung der Wand. Letztere besteht somit aus allen drei Häuten der Arterie, von denen die Intima und Adventitia sich bei längerem Bestande des Aneurysma bindegewebig verdickt erweisen, während die Media in der Regel verdünnt, zuweilen sogar an einzelnen Stellen bis auf Null verdünnt und bindegewebig durchwachsen ist. Diese Dilatationsaneurysmen erreichen im Allgemeinen nur eine geringe Grösse; sie sind deshalb an der Aorta thoracica am Lebenden häufig nicht zu diagnosticiren. An kleineren Arterien, namentlich an den Carotiden und an den Stämmen der Arterien der Extremitäten mag die Diagnose unter Umständen leichter sein, zumal da hier die Dilatationsaneurysmen, im Verhältniss zu dem

Kaliber der erkrankten Arterien relativ grösser werden. Der äusseren Gestalt nach konnten aber an der Aorta thoracica fünf Unterarten von Dilatationsaneurysmen unterschieden werden:

Aneurysma per dilatationem diffusum,
- - - fusiforme simplex,
- - - fusiforme multiplex,
- - - sacciforme,
- - - skenoideum,

und diese fünf Unterarten kommen nach meinen Wahrnehmungen in gleicher Weise auch an den übrigen Arterien des menschlichen Körpers vor.

Die Rupturaneurysmen erscheinen als mehr oder weniger scharf umschriebene Erweiterungen der Lichtung einer Arterie, welche entstehen durch grobe Zerreissungen mindestens eines Theiles der Gefässwand. Sie zerfallen in zwei Unterarten, in das dissecirende Rupturaneurysma, welches die Schichten der Gefässwand auf weite Strecken von einander trennt und schalen- oder mantelförmig das Gefässrohr umgiebt, und in das sackförmige Rupturaneurysma, welches taschenförmig oder halbkugelig dem Gefässrohre aufsitzt, zuweilen aber auch nur eine ganz flache Ausbauchung darstellt.

Die dissecirenden Rupturaneurysmen und ihre weiteren Schicksale haben inzwischen durch Bostroem[1]) eine ausführliche und interessante Bearbeitung erfahren, während sich meine eigenen Beobachtungen in dieser Beziehung auf einige wenige, hier nicht erörterte Fälle beschränken. Die sackförmigen Rupturaneurysmen dagegen habe ich, wie früher berichtet, in grosser Zahl untersucht. In allen Fällen war zum mindesten die Intima und ein Theil der Media durchrissen. In der Regel betraf aber die Zerreissung die Intima und alle Schichten der Media, zuweilen war ausserdem die Adventitia theilweise oder ganz durchtrennt. In letzterem Falle haben wohl zumeist periarteriitische Schwielen, welche sich im Gefolge einer vorangehenden Arteriosklerose entwickelten, einer ausgiebigen Blutung vorgebeugt. In einzelnen ganz frisch entstandenen Aneurysmen der Aorta thoracica musste jedoch die Frage gestellt werden, ob nicht die

[1]) Bostroem, Das geheilte Aneurysma dissecans, Festschrift für F. A. v. Zenker. Deutsches Archiv für klinische Medicin. Bd. 42. 1887.

erste Umhüllung des seitlich der Arterie aufsitzenden Blutsackes einfach durch die von der Blutmasse zusammengeschobenen normalen Gewebe der Umgebung gebildet wurde.

Dem entsprechend besteht die Wand der sackförmigen Rupturaneurysmen, unmittelbar nach ihrer Entstehung, entweder aus den äusseren Theilen der Media und aus der Adventitia, oder aus letzterer allein, oder es sind nur die Gewebe der Umgebung, welche die Wand des Sackes bilden. Späterhin aber entwickelt sich an der Innenfläche des letzteren eine neue, bindegewebige Schicht, welche die Rolle der Intima übernimmt, während die normale Intima in allen Fällen fehlt. Auch diese Rupturaneurysmen unterliegen erneuten Dehnungen und Zerreissungen, welche entweder nur die innersten Schichten betreffen und zur Thrombose führen, oder aber durchgreifen und zur Ruptur mit nachfolgender Blutung Veranlassung geben.

Charakteristisch für das sackförmige Rupturaneurysma ist sein rasches Wachsthum. Dieses lässt sich in vielen Fällen direct am Lebenden verfolgen, wie zahlreiche in der Literatur niedergelegte Beobachtungen der Kliniker aller Nationen beweisen. Denn man darf, wie oben bereits angedeutet wurde, ohne allzugrossen Fehler annehmen, dass bis heute die grosse Mehrzahl aller am Lebenden gemachten Beobachtungen über Aneurysma der Aorta thoracica sich auf Rupturaneurysmen beziehen. Das rasche Wachsthum dieser Rupturaneurysmen ist aber ein sehr gefahrdrohender Vorgang, da in sehr vielen Fällen dieses rasche Wachsthum zur Ruptur und zur tödtlichen Blutung, oder zur Thrombose mit Embolie, oder zur Compression lebenswichtiger Organe führt. Diese letzteren alle aufzuführen ist hier nicht der Ort, da diese Thatsachen als allgemein bekannt betrachtet werden müssen. Nur möchte ich des Nervus vagus Erwähnung thun, weil die von der Dehnung und Compression dieses Nerven herrührenden Erscheinungen, Magenschmerzen und Erbrechen nicht immer hinreichende Beachtung finden, obwohl sie offenbar in vielen Fällen mit verantwortlich gemacht werden müssen für cachectische Zustände und allgemeine Ernährungsstörungen, die das Aneurysma begleiten. In wie weit auch die Umwandlungsproducte grosser Thromben bei diesen Cachexien eine Rolle spielen, kann ich leider nicht entscheiden. Doch

[illegible] Zeitraum, [illegible] die Rupturaneurysmen [illegible] Tumoren [illegible] auf [illegible] Wege der Diffusion [illegible] Umgebung [illegible] die allgemeine Ernährung [illegible] ungünstigen [illegible] Einflüsse [illegible] wenn die Tumoren [illegible] Tumoren [illegible] der [illegible] Rupturaneurysmen, [illegible] Bildung [illegible] Lage [illegible] durch [illegible] Verwachsung [illegible] Aneurysma.

Wenn diese Betrachtung die [illegible] Verhältnisse [illegible] Entstehung [illegible] wird man auch [illegible] für die Veränderungen des Wachsthums der Aneurysmen finden können. [illegible] Zeit [illegible] zwischen dem [illegible] Auftreten [illegible] Symptome [illegible] Ausgange [illegible] Aneurysmen [illegible] Fehler [illegible] Rupturaneurysmen [illegible] Dabei zeigt es sich, dass die Rupturaneurysmen der Brustaorta in der Hälfte der Fälle 15 Monate nach dem Auftreten deutlicher Erscheinungen zum Tode führen, und dass nur in einzelnen Fällen dieser Zeitraum 48 Monate überstiegen. Während dieser Zeit wird in der Regel ein erhebliches Wachsthum des aneurysmatischen Tumors beobachtet, womit meines Erachtens die Behauptung, dass die sackförmigen Rupturaneurysmen ein rasches Wachsthum aufweisen, gerechtfertigt wird.

Dieses rasche Wachsthum der sackförmigen Rupturaneurysmen führt zur Compression und zur Zerstörung der Umgebung, zur Verwachsung des Aneurysma mit der Nachbarschaft, und zur Perforation in angrenzende Hohlräume. Dabei bilden sich namentlich an der Aorta thoracica sehr umfangreiche Blutsäcke. Eine kleine Anzahl derselben wurde auf Tafel IX abgebildet.

[1]) Lebert, Krankheiten der Arterien, in Virchow's Handbuch der spec. Pathologie. Bd. V.

Auch hier war in der Weise verfahren worden, dass die eröffneten Aneurysmen zunächst einem genaueren Studium ihrer Wandstructur unterworfen wurden. Sodann wurden dieselben sorgfältig mit Watte ausgestopft, zugenäht und in natürlicher Grösse gezeichnet, diese Zeichnungen aber mit dem Storchschnabel mechanisch im Verhältnisse von 2 : 5 verkleinert. Es sei dabei bemerkt, dass alle Formeigenthümlichkeiten, welche in den Zeichnungen hervortreten, bereits am eröffneten Präparate zum Theil unter Zuhülfenahme von Zirkel und Maassstab erkannt werden konnten. Es wurde somit durch das Ausstopfen mit Watte nur eine grössere Anschaulichkeit der Befunde erzielt, aber nichts wesentlich Neues zu Tage gefördert. Diese Zeichnungen erleichtern aber in hohem Grade die Darstellung der Beziehungen zwischen dem Dilatations- und dem sackförmigen Rupturaneurysma.

In den früheren Mittheilungen wurde darauf hingewiesen, dass die sackförmigen Rupturaneurysmen in allen oder nahezu in allen Fällen aus Dilatationsaneurysmen hervorgehen. Bei diesem Satze kommt es allerdings darauf an, wie weit man den Begriff des Dilatationsaneurysma fasst. Wenn man, wie ich das gethan habe, cylindrische Erweiterungen kurzer Abschnitte eines Arterienrohres als diffuse Aneurysmen betrachtet, so waren alle von mir untersuchten sackförmigen Rupturaneurysmen — im Ganzen 53 — durch Zerreissungen der Wandung von Dilatationsaneurysmen entstanden. Räumt man aber den soeben definirten diffusen Aneurysmen eine besondere Stellung ein, so finden sich unter 53 sackförmigen Rupturaneurysmen 10, welche von diffusen Dilatationsaneurysmen ihren Ausgangspunkt nahmen und 43 sackförmige Rupturaneurysmen, welche aus spindelförmigen, sackförmigen und zeltförmigen Dilatationsaneurysmen hervorgingen. Diese Thatsachen beweisen die hohe Bedeutung der Erweiterung des Arterienlumen für die Entstehung der Gefässrupturen. In der That steigt bei gleichbleibendem Blutdrucke die Spannung der Gefässwand sehr erheblich mit der Erweiterung der Gefässlichtung. Das Dilatationsaneurysma ist eine Veränderung, welche sehr günstige Bedingungen abgiebt für die Entstehung von Gefässrupturen und Rupturaneurysmen. Es kann deshalb auch nicht auffallen, wenn von 113 Dilatationsaneurysmen, welche mir zur Unter-

suchung vorlagen, 53 Aneurysmen sich in sackförmige Rupturaneurysmen umgebildet hatten.

Diese Thatsachen schliessen aber nicht aus, dass gelegentlich einmal eine Arterie, deren Lichtung vorher annähernd normale Weite besass, einreisst, so dass sich ein Rupturaneurysma entwickelt, oder dass ein solches Rupturaneurysma entsteht an irgend einer Stelle eines gleichmässig erweiteren, vielleicht hochgradig sklerotischen Aortensystemes. Solche Fälle sind mir allerdings nicht zur Beobachtung gelangt; sie sind vermuthlich sehr seltene Vorkommnisse. In der Regel bildet sich das Rupturaneurysma hervor aus einem Dilatationsaneurysma; die Entwickelung des Dilatationsaneurysma entspricht dem ersten Stadium der Erkrankung, deren zweites Stadium durch die Entstehung und allmähliche Vergrösserung des Rupturaneurysma gegeben ist. Es ist dies ein Ergebniss, dem nicht nur eine grosse praktische Bedeutung zukommt; es folgt aus demselben auch die Consequenz, die von mir als Dilatationsaneurysmen bezeichneten Veränderungen als wirkliche Aneurysmen von schwerwiegender Bedeutung anzuerkennen.

Eppinger[1]) hat den Versuch gemacht, diese wahren Aneurysmen älterer Autoren, deren Beziehungen zu den Rupturaneurysmen ihm bei seinem allerdings viel kleineren Material entgangen ist, als einfache Gefässectasien bei Seite zu schieben. Ich bin überzeugt, dass jeder, der eine grössere Zahl von Aortenaneurysmen untersucht, dem Dilatationsaneurysma seine Rechte einräumen wird, indem es unzweifelhaft in der übergrossen Mehrzahl der Fälle die Vorstufe des sackförmigen Rupturaneurysma darstellt.

Die Figuren der Tafel IX sollen diese wichtigen Thatsachen veranschaulichen. Zunächst findet sich ein sackförmiges Rupturaneurysma, welches aus einem diffusen Dilatationsaneurysma hervorgegangen ist (Fig. 8).

Es handelt sich um einen sehr hochgradigen Fall knotiger Arteriosklerose mit ausgiebiger Verkalkung und Atherombildung. Carotis sin. und Subclavia sin. sind obliterirt, Aorta adscendens und Arcus stark aber gleich-

[1]) Eppinger, Pathogenesis (Histogenesis und Aetiologie) der Aneurysmen, einschliesslich des Aneurysma equi verminosum. Archiv für klinische Chirurgie. Bd. 35. Supplement.

mässig erweitert. An der concaven Seite des Aortenbogens bemerkt man gegenüber der Wurzel der linken Subclavia eine undeutlich schlitzförmige Oeffnung in der Gefässwand, welche in ein apfelgrosses sackförmiges Aneurysma führt. Dieses ist seinerseits in den linken Bronchus durchgebrochen. Die Ruptur der Aortenwand betrifft in diesem Falle Intima und Media, während die Adventitia, welche durch verdichtete Gewebe der Umgebung verstärkt ist, das Rupturaneurysma überzieht, und nur an der Stelle des Einbruches in den Bronchus fehlt. Die Eingangsöffnung in das Aneurysma wurde bereits in der dritten Mittheilung abgebildet [1]), ebenso ein mikroskopischer Durchschnitt durch den Rand derselben [2]). Aus diesem sowie aus weiteren Präparaten von anderen Theilen der Wand des Rupturaneurysma ergiebt sich, dass die Innenfläche des letzteren von einer neugebildeten, stellenweise aber oberflächlich zerklüfteten Bindegewebsmembran bekleidet ist, welche sich an die Rissflächen der Intima und Media der Aorta anlegt. Das ganze Rupturaneurysma ist mit einer derben, geschichteten Thrombusmasse erfüllt. Dieser Thrombus ist aber, wie in der Regel, nicht eine Erscheinung, welche die Ausheilung und Verödung des Rupturaneurysma einleitet, sondern eine Folge der fortgesetzten Dehnung des sackförmigen Aneurysma, welche die Innenfläche zerklüftete und so den Anstoss zur Gerinnung des Blutes gab. Die Thrombose ging in diesem Falle offenbar dem Einbruch des Aneurysma in den Bronchus voraus und war abhängig von denselben Veränderungen, welche auch den Einbruch in den Bronchus bewirkten.

Es zeigt sich somit, dass die spontan auftretende Thrombose des Aneurysma von übler Vorbedeutung ist, ein Ergebniss welches ich in einer grossen Anzahl anderer Fälle bestätigen konnte, welches aber mit der gewöhnlichen Auffassung in ziemlich schroffem Widerspruche steht.

Im Wesentlichen übereinstimmend mit dem soeben besprochenen Präparate erweist sich ein anderer Fall, welcher bereits in der ersten Mittheilung [3]) abgebildet wurde. Das diffuse Dilatationsaneurysma beschränkte sich jedoch auf die Aorta adscendens, welche an ihrem convexen Rande ein grosses sackförmiges Rupturaneurysma trug. Auch hier bestand diffuse und knotige Arteriosklerose.

Sackförmige Rupturaneurysmen, welche aus einfach spindelförmigen Dilatationsaneurysmen hervorgingen, habe ich fünf abgebildet (Fig. 2, 6, 7, 9, 10).

[1]) Dieses Archiv Bd. 112. Taf. X. Fig. 7.
[2]) Dieses Archiv Bd. 112. Taf. X. Fig. 3.
[3]) Dieses Archiv Bd. 111. Taf. III. Fig. 9.

Sehr anschaulich ist zunächst Fig. 7. Während im Allgemeinen das Aortensystem dieses Falles nur geringe arteriosklerotische Veränderungen aufweist, bildet die Aorta adscendens eine weite, gebogene Spindel, deren Innenfläche dicht besetzt ist mit zahlreichen, zum Theil verkalkten und usurirten, arteriosklerotischen Hügeln. An dem convexen Rande dieser Spindel bemerkt man dicht über einander zwei sackförmige Rupturaneurysmen, von denen das untere ohne scharfe Grenze in die Gefässwand übergeht, während das obere grossentheils sich durch scharfe Ränder von dem Dilatationsaneurysma abgrenzt. Im Gebiete der Rupturaneurysmen ist die Adventitia erhalten, während Media und Intima fehlen; an Stelle der letzteren findet sich eine derbe, neugebildete Bindegewebsmembran. Thromben sind nicht nachweisbar.

Das in Fig. 6 abgebildete Aneurysma stellt gewissermaassen eine weitere Entwickelungsstufe der soeben beschriebenen Bildung dar. Auch hier handelt es sich zunächst um ein bogenförmig gekrümmtes, einfach spindelförmiges Dilatationsaneurysma der aufsteigenden Aorta, welches sich aber zugleich über den ganzen Arcus erstreckt. Die Innenfläche desselben zeigt diffuse und knotige Arteriosklerose, Verkalkung und oberflächliche Ulceration, Veränderungen, welche in etwas geringerem Grade auch in der Aorta descendens bemerkbar werden. Das primäre Dilatationsaneurysma ist aber besetzt mit 7 secundären sackförmigen Rupturaneurysmen (a — g in Fig. 6). Unter diesen ist das Aneurysma g das grösste, dagegen b das kleinste. Die Wand dieser Rupturaneurysmen besteht aus der Adventitia und aus einer neugebildeten bindegewebigen Membran. Thromben von etwas erheblicherer Grösse finden sich nur in dem Rupturaneurysma g, die kleineren Rupturaneurysmen enthalten hier nur spärliche Gerinnungen.

Beträchtlich grösser sind die Rupturaneurysmen in Fig. 9. Die spindelförmige Gestalt des Dilatationsaneurysma der aufsteigenden Aorta ist in der Abbildung etwas verdeutlicht durch einige punctirte Linien, welche durch den Conus pulmonalis gezogen sind. Sie sollen die Umrisse der aneurysmatisch erweiterten aufsteigenden Aorta wiedergeben. Im Gebiete dieses relativ grossen Dilatationsaneurysma der Aorta adscendens findet sich eine knotige Arteriosklerose hohen Grades, während das Arteriensystem im Uebrigen nur geringe arteriosklerotische Veränderungen darbietet. Entsprechend der erheblichen Grösse des Dilatationsaneurysma der aufsteigenden Aorta ist im Gebiete desselben die Media in hohem Grade atrophisch, stellenweise fast auf Null reducirt, während die Adventitia relativ dick erscheint. An dem spindelförmigen Dilatationsaneurysma sitzen drei secundäre sackförmige Rupturaneurysmen. An der Aussenfläche am deutlichsten erkennbar ist das Rupturaneurysma, dessen Ort in Fig. 9 durch den Buchstaben a bezeichnet ist. Seine Grenzen sind im Bilde links und unten durch eine bogenförmige Linie angedeutet, welche im Präparat sich als eine faltenförmige Einziehung darstellt. Bei der Eröffnung des Aneurysma findet sich an der Innenfläche an dieser Stelle eine scharfe Grenze, welche durch einen flach vorspringenden Saum gebildet wird. Derselbe stellt die Risslinie der Media und Intima dar.

Nach oben hin lässt sich dagegen an der Innenfläche des Sackes keine scharfe Grenze des Rupturaneurysma a wahrnehmen. Es sind hier Verhältnisse gegeben, welche in der dritten Mittheilung ausführlicher erörtert wurden. Die Wand des secundären Rupturaneurysma geht hier ohne Richtungsänderung in die Wand des primären Dilatationsaneurysma über. Erst die mikroskopische Untersuchung zeigt die Rissstelle in Intima und Media und deren Ueberkleidung durch die neugebildete Bindegewebsmembran, welche die Innenfläche des secundären Rupturaneurysma bedeckt. Im Gebiete dieses Aneurysma a findet sich ein derber, 1—3 mm dicker, der Wand fest anhaftender, membranähnlich gestalteter Thrombus.

Ein zweites sackförmiges Rupturaneurysma sitzt in diesem Präparate (Fig. 9) an der mit b ausgezeichneten Stelle. Seine Grenzen sind äusserlich nur undeutlich durch einige Faltungen der Oberfläche angedeutet, so dass ich mich genöthigt sah, diese Grenzen durch eine punctirte Linie d e anzugeben. Dieselben werden an der Innenfläche des Aneurysma nur an einzelnen Stellen deutlicher durch einen vorspringenden Saum bemerkbar, so dass erst Durchschnitte durch die Wand gestatten dieselben mit Bestimmtheit nachzuweisen. Die Innenfläche dieses Rupturaneurysma ist mit einer neugebildeten Bindegewebsmembran belegt, die vielfach rauh und uneben erscheint. Dem entsprechend ist dasselbe mit einem mächtigen, geschichteten Thrombus erfüllt. Seine adventitielle Umhüllung aber ist in eine mächtige narbige Schwiele verwandelt, welche stellenweise 5 mm Dicke erreicht.

Die hintere, in der Zeichnung nicht sichtbare Fläche des ganzen, zusammengesetzten Dilatations- und Rupturaneurysma ist fest mit der comprimirten rechten Lunge verwachsen. Im Gebiete dieser Verwachsung findet sich an einer Stelle der Hinterwand, entsprechend dem Orte des Buchstabens c ein drittes kleineres, tief ausgebauchtes Rupturaneurysma. Auch dieses ist mit einer neugebildeten Bindegewebsmembran ausgekleidet. Letztere erscheint vielfach so dünn, dass bei der Betrachtung von innen her das unterliegende schwarz pigmentirte Lungengewebe deutlich durchschimmert. An einer Stelle derselben endlich trifft man einen etwa 6 mm langen und breiten, dreieckigen Riss, durch welchen man direct in das anliegende, gleichfalls etwas angerissene Lungengewebe gelangt. In diesem Rupturaneurysma sind nur spärliche, dünne, hautähnliche, der Wand fest anhaftende Blutgerinnungen enthalten.

Hier ist ein sehr charakteristischer Fall von Aneurysma der aufsteigenden Aorta gegeben, dessen Deutung bei flüchtiger Untersuchung sehr leicht eine irrige wird. Denn die Grenzen zwischen dem primären Dilatationsaneurysma und den secundären, multiplen Rupturaneurysmen sind verhältnissmässig schwer nachweisbar. Die Innenflächen der Rupturaneurysmen sind mit ziemlich glatten Bindegewebsmembranen ausgekleidet, welche für das unbewaffnete Auge ohne Grenze in die Intima der Aorta

übergehen. Die Media der letzteren ist stellenweise verdünnt, so dass sie nicht überall sicher wahrnehmbar ist, und die Adventitia bietet nur an dem einem Rupturaneurysma Besonderheiten, Verdickungen, welche indessen auch bei Dilatationsaneurysmen vorkommen. Es erscheint demnach begreiflich, wenn betreffs dieser Aneurysmen eine bemerkenswerthe Unsicherheit der Deutung herrscht, und wenn namentlich die Rupturen der Gefässwand, welche bei ihrer Entstehung mitwirken, zumeist übersehen wurden. Eine Vergleichung der Figuren 7, 6 und 9 giebt aber eine sehr genaue Vorstellung über die Art ihrer Entwickelung, und bei dieser spielt die Ruptur der Gefässhäute insofern eine bedeutsame Rolle, als die Rupturaneurysmen, wie oben entwickelt wurde, so rasch zu wachsen pflegen und der Gefahr des Durchbruches in benachbarte Organe in so hohem Grade ausgesetzt sind. Es ist daher eine Aufgabe weiterer Forschungen, auf klinischem wie auf anatomischem Wege, die Bedingungen für das Zustandekommen der Dilatations- und der Rupturaneurysmen genauer zu prüfen, um nicht nur die Theorie der Aneurysmen im Allgemeinen, sondern namentlich auch um die Prophylaxis und Prognose dieser Bildungen bestimmter zu gestalten, als dies bis jetzt möglich war, ehe man über die Bedeutung des Dilatations- und des Rupturaneurysma und über ihre gegenseitigen Beziehungen genaueres wissen konnte. Einige in dieser Beziehung in Betracht kommende Gesichtspunkte werden späterhin noch im Zusammenhange zu erörtern sein.

Zunächst ist noch über das Verhalten des rechten Vorhofes in dem Falle der Fig. 9 Einiges zu berichten. Er hat seine normale Gestalt völlig eingebüsst, obwohl er in keinerlei Weise mit dem Aneurysma verwachsen ist. Vielmehr erscheint er als eine nach hinten und links gespannte Falte, an welcher man nur noch geringe Spuren des rechten Herzrohres erkennen kann. Diese faltenförmige Bildung entsteht durch einen Zug, der von Seiten der Vena cava superior ausgeht. Letztere befindet sich an ihrer gewöhnlichen Stelle hinter dem Aortenbogen und ist etwas nach rechts von dem dritten Rupturaneurysma eingeklemmt zwischen der Stelle c der hinteren Wand des Aneurysma und der an diese durch Bindegewebe verwachsenen Lunge. Mit dem allmählichen Wachsthum des Aneurysma ist aber offenbar die Entfernung zwischen der Verwachsungsstelle der Vena cava (an der Hinterwand des Aneurysma entsprechend dem Buchstaben c) und dem rechten Rande der Atrioventricularfurche (bei f) bedeutend grösser geworden, woraus dann jene Zugwirkung hervorging, die aber zugleich das rechte

Atrium erheblich verengte. Leider ist nicht bekannt, ob sich dabei auch Stauungen im Gebiete der oberen Hohlvene eingestellt haben; nach dem Verhalten des Präparates ist dies sowohl für die obere wie für die untere Hohlader wahrscheinlich.

Die Missstaltung des rechten Vorhofes des Herzens musste aber fernerhin noch dadurch zunehmen, dass das grosse zusammengesetzte Aneurysma der aufsteigenden Aorta nur dann in der Brusthöhle Raum hatte, wenn sich dasselbe, wie das Präparat lehrt, etwas nach rechts wendete und einen Theil des Raumes einnahm, welcher sonst dem oberen Lappen der rechten Lunge zukommt. Diese Drehung des Arcus nach rechts war offenbar geeignet einen weiteren Druck auf den Vorhof auszuüben. Wie hoch dieser anzuschlagen ist, lässt sich allerdings nicht beurtheilen, da nicht mehr festzustellen ist, wie weit auch das Herz diese Drehung mitmachte. Die Verhältnisse des Präparates sprechen allerdings dafür, dass das Herz dieser Drehung nur unvollständig folgte.

Ein gleichfalls sehr grosses Aneurysma der aufsteigenden Aorta (Fig. 2) erweist sich als zusammengesetzt aus zwei grossen sackförmigen Rupturaneurysmen a und b (Fig. 2), welche ausgehen von einem einfach spindelförmigen Dilatationsaneurysma. Die Wandungen des letzteren zeigen hochgradige diffuse und knotige Arteriosklerose mit Verkalkung, während in den übrigen Theilen der Aorta und in den grossen Arterienstämmen des Halses diese Veränderungen nur in verhältnissmässig geringerem Grade aufgetreten sind. Die beiden grossen Rupturaneurysmen sitzen an der oberen und vorderen Wand der aufsteigenden Aorta nahe an einander, so dass sie sich in Fig. 2 zu berühren scheinen. Sie sind aber an der Innenfläche noch durch eine schmale Spange, durch einen schmalen Streifen der Wand des Dilatationsaneurysma von einander getrennt. Das obere Rupturaneurysma (a) hat sich sodann von aussen her an die Anonyma angelegt, so dass letztere aus dem Aneurysma zu entspringen scheint. Die innere Untersuchung zeigt aber, dass der entsprechende Riss in der Wand des Dilatationsaneurysma nur bis in die nächste Nähe des Ursprungskegels des Truncus anonymus heranreicht, letzteren aber unberührt lässt. Es ist die Wand der Anonyma zum Theile eingeschlossen in die schwieligen Bindegewebsmassen, welche die Umhüllung der Rupturaneurysmen bilden. Diese Umhüllungen sind unzweifelhaft neuer Bildung. An der Innenfläche erscheinen sie im Allgemeinen glatt, ihre Oberfläche ist jedoch nicht spiegelnd sondern von matter Beschaffenheit; dem entsprechend sind die Rupturaneurysmen von massigen, geschichteten Thromben erfüllt. Das Verhalten der Adventitia ist hier nicht genauer zu bestimmen, da aus Rücksicht für das Präparat eine mikroskopische Untersuchung unterblieb. An den Einschnitten, welche behufs innerer Untersuchung gemacht wurden, kann man jedoch deutlich sehen, dass die Media am Rande des Dilatationsaneurysma mit scharfer Grenze aufhört. Auch sind die Rupturaneurysmen durch den in charakteristischer Weise vorspringenden Rand überall scharf von dem Dilatationsaneurysma abzugrenzen, so dass bezüglich der Genese der ganzen Bildung ein Zweifel nicht

gerechtfertigt ist. Der rechte Vorhof zeigt aber eine ähnliche indessen weniger stark ausgeprägte Missstaltung wie in dem kurz zuvor beschriebenen Falle. Während aber der linke Ventrikel und seine Klappen keine wesentlichen Veränderungen aufweisen, ist der rechte Ventrikel stark dilatirt und hypertrophisch. Es erklärt sich diese Veränderung bei einer genaueren Prüfung der Arteria pulmonalis. Diese ist durch das Rupturaneurysma b stark comprimirt, so dass ihre Lichtung sich an einer Stelle nur als ein schmaler Spalt darstellt. Auch der zur rechten Lunge gehende Zweig der Pulmonalis ist hochgradig comprimirt, verengt und in derbe schwielige periarteriitische Narbenmassen eingezwängt, welche die Umgebung des Rupturaneurysma b einnehmen.

Das einfach spindelförmige Dilatationsaneurysma hat in Fig. 10 seinen Sitz am Arcus und an der absteigenden Aorta. Es ist jedoch in Folge einer Ruptur der beiden inneren Gefässhäute beträchtlich erweitert. Das dabei entstandene sackförmige Rupturaneurysma findet sich in der Gegend des Buchstabens a, ist jedoch äusserlich nicht abzugrenzen. An der Innenfläche treten seine Ränder als flache Falten vor und es zeigt sich, dass es vorzugsweise die hintere, hier nicht gezeichnete Wand der ganzen Bildung einnimmt. Es wäre demgemäss passender gewesen, das Aneurysma in der Rückansicht zu zeichnen; die Rückfläche ist jedoch verdeckt durch Theile der linken Lunge, der Trachea, des linken Bronchus und des Oesophagus, welche mit dem Sacke verwachsen sind. Diese Localisation der Erkrankung ist eine sehr häufige und charakteristische, weshalb eine kurze Besprechung gerechtfertigt erscheint.

Im Allgemeinen ist das Arteriensystem in diesem Falle wenig verändert. Nur im Gebiete des Dilatationsaneurysma besteht hochgradige diffuse und knotige Arteriosklerose. Das Rupturaneurysma wird von einer neugebildeten Bindegewebsmembran ausgekleidet, welche im Allgemeinen sehr dünn erscheint und an einer Stelle eine angelöthete Bronchialdrüse deutlich durchschimmern lässt. Die Adventitia der Aorta ist mit der fibrösen Wand des Rupturaneurysma innig verwachsen, so dass im Gebiete des letzteren eine Unterscheidung derselben von der fibrösen Innenmembran nicht durchführbar ist. Thrombosen sind nur in geringer Ausdehnung gegeben. Die in der Figur gezeichnete Ausbauchung b ergiebt sich als ein secundäres Dilatationsaneurysma.

Es scheint, dass diese Beispiele genügen dürften zur Beschreibung der häufigsten Formen der Aortenaneurysmen. In vielen Fällen wachsen diese Bildungen allerdings zu gewaltiger Grösse an und führen dann bekanntlich zu mannichfachen Zerstörungen der Nachbarorgane. Solche Fälle eignen sich wenig zur graphischen Darstellung mit den einfachen Mitteln, welche hier in Anwendung kamen. Sie unterscheiden sich auch nur durch die beträchtlichere Grösse. Diese aber wird vorzugsweise

erreicht durch das weitere Wachsthum der secundären Rupturaneurysmen, während das primäre Dilatationsaneurysma vorzugsweise Verzerrungen seiner Gestalt erleidet. Diese ausserordentlich grossen secundären Rupturaneurysmen besitzen oft sehr dünne Wände. Letztere bestehen in der Regel aus einer bindegewebigen Schicht neuer Bildung, an welche sich dann die verdichteten Gewebe der Nachbarorgane, namentlich der Lunge anschliessen. Nur die grubenförmigen Vertiefungen, welche diese Aneurysmen in den Knochen (Wirbelkörper, Sternum, Rippen) erzeugen, entbehren zumeist eines mit unbewaffnetem Auge sichtbaren Ueberzuges. Offenbar geht hier der Zerfall rascher vor sich als die reactive Gewebsneubildung am Grunde des Defectes. Dagegen erzeugt fast immer das Periost in der weiteren Umgebung neue Knochenmassen, so dass der Schein einer Auftreibung der usurirten Knochen nicht selten erzeugt wird. In einem Falle war auf diesem Wege das Sternum aufgetrieben und perforirt worden. Das Aneurysma aber hatte sich noch weiter unter der Haut entwickelt. Dabei war bemerkenswerth, dass nun dieser unter der Haut gelegene Theil des Rupturaneurysma wieder mit einer eigenen, fibrösen Membran umhüllt war, die demgemäss mit aller Sicherheit als neugebildet angesprochen werden durfte. Sie stand aber in keiner directen Verbindung mit dem übrigen Theile des Rupturaneurysma, diese Verbindung wurde nur durch den rauhen und usurirten und perforirten Knochen vermittelt. Ich erwähne diese Beobachtung deshalb, weil sie mit der Sicherheit des Experimentes die Neubildung der Wandung von Rupturaneurysmen beweist, wenn dieser Vorgang nach den in den früheren Mittheilungen niedergelegten Erfahrungen überhaupt noch zweifelhaft sein könnte.

Es giebt aber noch eine Localisation des Aneurysma der Aorta thoracica, welche zwar entschieden weniger häufig ist, dennoch aber etwas Charakteristisches und Typisches besitzt. Es sind dies die Aneurysmen des untersten Endes der Aorta thoracica descendens. Auch diese gehen von einfach spindelförmigen Dilatationsaneurysmen aus, verwandeln sich aber später in grosse Rupturaneurysmen.

Das untere Ende der Aorta thoracica wird von vielen Autoren mit grösserer oder geringerer Bestimmtheit als relativ häufig

aneurysmatisch erweitert bezeichnet. In der statistischen Zusammenstellung von Lebert[1]) finden sich unter den Aneurysmen der Aorta thoracica 162 Fälle erwähnt, von denen etwa der sechste Theil an der absteigenden Aorta thoracica seinen Sitz hat. Bei Besprechung der Dilatationsaneurysmen in der ersten Mittheilung war ich noch nicht im Stande Fälle zu nennen, welche die Anfangsstadien dieser Veränderung bezeichnen würden. Inzwischen habe ich aber in zwei Leichen spindelförmige Dilatationsaneurysmen am untersten Ende der Aorta thoracica nachgewiesen, welche das Verständniss ihrer Entwickelung vermitteln. In beiden Fällen handelte es sich bei älteren Männern um eine diffuse Erweiterung des Aortensystems mit diffuser und knotiger Arteriosklerose. Unmittelbar über dem Hiatus aorticus des Zwerchfelles war die absteigende Brustaorta spindelförmig angeschwollen und an dieser Stelle zeigte ihre Innenfläche in auffallender Weise dicht gestellte arteriosklerotische Hügel, Verfettungen, Verkalkungen, in dem einen Falle auch seichte Usuren der Intima.

Die Erklärung dieser Befunde ist eine sehr einfache. Bei der arteriosklerotischen Dehnung und Erweiterung der Aorta erleidet diese in gewissen Fällen eine passive Einschnürung seitens des Hiatus aorticus diaphragmatis. Die Folge ist eine Steigerung des Blutdruckes oberhalb der relativ verengten Stelle und namentlich auch eine Abschwächung der Pulswelle unterhalb des Hindernisses, welcher eine entsprechende Erhöhung der Pulswelle unmittelbar über dem Diaphragma nachfolgt. Damit sind dann die Bedingungen gegeben, welche zunächst ein Dilatationsaneurysma am unteren Ende der Aorta thoracica erzeugen, zugleich aber auch an dieser Stelle eine ausgiebigere Arteriosklerose einleiten.

Dass diese Dilatationsaneurysmen des unteren Endes der Aorta thoracica in sackförmige und dissecirende Rupturaneurysmen übergehen können, lässt sich aus der Statistik der Aneurysmen unter Zugrundelegung der hier gewonnenen Erfahrungen mit ziemlicher Sicherheit ableiten. Direct beobachtet habe ich jedoch diesen Vorgang nicht. Unter dem mir augenblicklich vorliegenden Material befindet sich kein Rupturaneurysma dieser

[1]) a. a. O.

Stelle, und meine früheren Untersuchungen an der Leiche, die einige solche Fälle betreffen, sind ebenso wie die Angaben der Literatur nicht bestimmt und genau genug um Verwendung finden zu können.

Aehnliche Dinge kommen aber auch an anderen Theilen des Gefässsystems vor. In einem der soeben beschriebenen Fälle war die Art. iliaca externa sin. durch arteriosklerotische Veränderungen in so hohem Grade gedehnt, dass sie einen stark gekrümmten Bogen in die Höhle des kleinen Beckens hinab beschrieb, kurz ehe sie zum Lig. Poupartii emporstieg. Unmittelbar vor diesem Bogen aber besass die Arterie ein spindelförmiges Dilatationsaneurysma, dessen Entstehung gewiss bestimmt war durch die erheblichen Reibungswiderstände, welche das Blut beim Durchfliessen eines stark gekrümmten Rohres erleidet. Endlich glaube ich darauf hinweisen zu sollen, dass auch die Varicen der Venen sich sehr häufig unmittelbar an denjenigen Stellen localisiren, an welchen die Venen durch schlitzförmige Oeffnungen in Fascien hindurchtreten.

Unter den Fällen von multiplem spindelförmigem Dilatationsaneurysma mit secundären sackförmigen Rupturaneurysmen ist der in Fig. 3 wiedergegebene Fall sehr charakteristisch.

Die Aorta ist hier in der Hinteransicht gezeichnet. Man bemerkt bei a, b, c, d vier mehr oder weniger scharf ausgesprochene spindelförmige Erweiterungen, welchen bei e ein secundäres, sackförmiges Rupturaneurysma aufsitzt. Dieses zeigt einen grossen Defect, in dessen Ausdehnung eine Verwachsung mit zwei usurirten Wirbelkörpern stattgefunden hatte. Bemerkenswerth ist noch die Knickung der aufsteigenden Aorta, der gestreckte Verlauf des Arcus und die Knickung beim Uebergang des Arcus in die Aorta thoracica descendens. Doch ist von einer [illegible] Gestaltung des Dilatationsaneurysma e nichts zu erkennen. Vielleicht ist eine Dehnung des Abschnittes b der Bildung eines [illegible] Dilatationsaneurysma vorgebeugt. Möglicher Weise ist aber statt des [illegible] Dilatationsaneurysma hier das Rupturaneurysma e entstanden. Dieses liegt [illegible] in der Flucht der Ursprünge der Intercostalarterien. Es ist aber [illegible] nicht mehr festzustellen ob es auch im Ursprungsgebiet der [illegible] von der Aorta entspringenden Paaren der Intercostalarterien einen [illegible] gab. Die Intercostalarterien sind [illegible] zum Theil in Folge des [illegible] Prozesses [illegible] worden, und die vier Paare [illegible] bei der Section, die während meiner Abwesenheit in den Fällen [illegible] ausgeführt.

Das Präparat stammt von einem 53 Jahre alten Manne, welcher an Zungenkrebs operirt wurde und an Schluckpneumonie zu Grunde ging. Das ganze Arteriensystem zeigte die Erscheinungen der Arteriosklerose. Vorzugsweise hochgradig waren diese in der Aorta und namentlich im Gebiete der spindelförmigen Dilatationsaneurysmen. Hier fand sich diffuse und knotige Verdickung der Intima mit Verfettung, Verkalkung und atheromatösen Geschwüren. Das grosse sackförmige Rupturaneurysma (Fig. 3e) enthielt einen dicken geschichteten Thrombus. Seine Wand bestand aus einer neugebildeten Bindegewebsmembran und aus der Adventitia, welche namentlich am Rande des Aneurysma erheblich verdickt war. Nahe der Mitte des Rupturaneurysma sind auch diese Wandbestandtheile eingerissen und wird hier die Umhüllung nur durch verdichtete Bindegewebsmassen der Umgebung gebildet, welche dann mit dem Periost der Wirbelkörper verwachsen waren. Ausser diesem sackförmigen Rupturaneurysma bestand noch ein ähnlich gebautes, etwas kleineres am vorderen Umfange der Spindel c, und an verschiedenen Stellen zerstreut fanden sich noch drei weitere ganz kleine sackförmige Rupturaneurysmen von 5 – 8 mm Flächendurchmesser.

Auch das Präparat Fig. 1 zeigt mehrere spindelförmige Dilatationsaneurysmen. Zunächst ist die Aorta adscendens in hohem Grade spindelförmig erweitert; an der Aorta descendens bemerkt man zwei spindelförmige Erweiterungen (c und d), die eine von beträchtlicher Grösse, und ferner ist sowohl die Anonyma als die Subclavia dextra von ungewöhnlicher Weite und spindelförmiger Gestalt. In allen diesen Gefässen besteht hochgradige diffuse und knotige Arteriosklerose. An der aufsteigenden Aorta findet sich endlich bei a ein sehr grosses thrombosirtes, sackförmiges Rupturaneurysma. Dasselbe grenzt sich äusserlich nicht deutlich ab, während an der Innenfläche zwei Drittheile des Umfanges seiner Eingangsöffnung durch einen scharf vorspringenden Rand sich kennzeichnen. Ein zweites kleineres Rupturaneurysma findet sich an der hinteren Fläche des Arcus entsprechend dem Orte des Buchstabens b in Fig. 1. Dieses ist thrombosirt und allseitig scharf begrenzt. Beide Rupturaneurysmen haben sehr dünne, durchscheinende, fibröse Wandungen, welche im Uebrigen keine Besonderheiten darbieten.

Der Uebergang sackförmiger Dilatationsaneurysmen in Rupturaneurysmen scheint ein selteneres Vorkommniss zu sein, was bei der geringen Grösse der ersteren vielleicht begreiflich erscheinen kann. Ich gewinne den Eindruck, dass die sackförmigen Dilatationsaneurysmen in der Regel erst der Fläche nach wachsen und in einfach spindelförmige Gestalten übergehen, ehe es zur Ruptur kommt. Es liegt mir indessen ein sackförmiges Rupturaneurysma nahezu von Kirschgrösse vor, welches aus einem sackförmigen Dilatationsaneurysma entstanden zu sein scheint. Diese Bildung zeichnet sich aus durch einen

etwas längeren Hals, an welchem dann eine über halbkugelgrosse Tasche ansitzt. Der Hals besitzt alle drei Gefässhäute. Seine Intima ist erheblich verdickt, ebenso die Adventitia. Dagegen ist die Media im Gebiete des Halses erheblich verdünnt. An der Stelle des Ueberganges des Halses in die über halbkugelgrosse Tasche brechen Intima und Media mit scharfer Grenze ab. Ihre Rissflächen sind sodann mit einer Bindegewebsmembran belegt, welche den ganzen Sack auskleidet. Die Wand des letzteren enthält aber ausserdem die Adventitia, welche sich gleichfalls verbreitert erweist. Diese Bildung fand sich an der convexen Seite des Aortenbogens, zugleich bestand hochgradige diffuse und knotige Arteriosklerose.

Auch das zeltförmige Dilatationsaneurysma geht häufig in ein sackförmiges Rupturaneurysma über. Ein solches Ereigniss wurde bereits in der ersten Mittheilung[1]) berührt und abgebildet. Das grosse Interesse, welches sich an diese Aneurysmaform knüpft, war aber Veranlassung noch einen weiteren solchen Fall in Fig. 5 zur Darstellung zu bringen.

Die aufsteigende Aorta und der Arcus zeigen hochgradige diffuse und knotige Arteriosklerose. Die Knickung der aufsteigenden Aorta ist offenbar Veranlassung gewesen für das Dilatationsaneurysma am obersten Ende der absteigenden Aorta, welches mit ziemlich scharfen Rändern in ein sackförmiges Rupturaneurysma übergeht. Letzteres war mit der Wirbelsäule verschmolzen und hatte eine Usur der Wirbelkörper erzeugt. Die stärkste Ausbauchung dieses Aneurysma entspricht den Wurzelgebieten der obersten Intercostalarterien. Es hat sich jedoch auch eine aneurysmatische Ausbauchung gebildet in der Richtung gegen die Concavität des Arcus, und diese ist jedenfalls zum Theil zu setzen auf Rechnung dreier kleiner Einrisse der beiden inneren Gefässhäute, welche mit neugebildetem Bindegewebe ausgekleidet sind. Zwei dieser Einrisse sind äusserlich nicht zu erkennen, weil ihr Grund keine sackförmige Ausbauchung erlitten hat. Sie wirkten nur mit bei der spindelförmigen Erweiterung der Aorta. Ein dritter Einriss erzeugte eine kleine Ausstülpung, welche bei a angedeutet ist.

Soweit meine Untersuchungen gegenwärtig reichen, kommt das zeltförmige Dilatationsaneurysma auch an anderen Theilen des Arteriensystemes vor. Ebenso wie Verkrümmungen der Gefässbahn, zufolge meiner früheren Untersuchungen[2]), an allen Verzweigungsstellen arteriosklerotische Hügel hervorrufen können

[1]) Dieses Archiv Bd. 111. Taf. III. Fig. 12.

[2]) Dieses Archiv Bd. 106.

durch abnorme Zugwirkungen, welche die verkrümmten Aeste auf die missstalteten Gefässstämme ausüben, so ist auch an diesen Punkten und durch die gleichen Zugwirkungen Gelegenheit zur Aneurysmabildung gegeben. An den Hirnarterien hat man auch nicht selten Gelegenheit zu sehen, dass Dilatationsaneurysmen sich an den Verzweigungsstellen localisiren. Wenn aber diese Localisation nicht häufiger vorkommt, so mag dies seinen Grund darin haben, dass die in Rede stehenden Zugwirkungen im Allgemeinen nur sehr langsam sich entwickeln. Sie sind Theilerscheinungen der arteriosklerotischen Dehnung der Gefässwand, deren Ausbildung im Allgemeinen eine so beträchtliche Zeit in Anspruch nimmt, dass die compensatorische Endarteriitis im Stande ist, die sich ergebenden Verbreiterungen der Blutbahn auszufüllen und damit zugleich die Gefässwand, wenigstens gegen plötzliche Zerreissungen zu stärken.

Es finden sich indessen im menschlichen Körper zwei Arterien an deren Ursprungskegeln ausserordentlich häufig Aneurysmen auftreten. Es sind dies die Arteria coeliaca und mesenterica superior. Diese Aneurysmen werden in der Regel als Aneurysmen der Bauchaorta beschrieben, da ein grosser Theil der Ursprungskegel auch als Theile der Aortenwand angesehen werden können und ferner da letztere zuweilen in grösserem Umfange in Mitleidenschaft gezogen ist. Derartige Beobachtungen liessen sich aus der Literatur in grosser Zahl zusammenstellen, ich vermeide aber eine solche Zusammenstellung, weil zumeist die Beschreibungen nicht der Art sind, dass aus denselben auch eine andere Auffassung als diejenige des Autors mit Sicherheit sich begründen liesse. Nur auf die Statistik von Lebert soll hier aufmerksam gemacht werden. Nach derselben ist die Hälfte aller Aneurysmen der Bauchaorta beschränkt auf den obersten Theil der letzteren. Unter 103 von diesem Autor zusammengestellten Aneurysmen der Bauchaorta liegen:

Zwischen den Zwerchfellschenkeln	25.
In der Höhe der Coeliaca . . .	15.
Unmittelbar unter der Coeliaca .	12.
Summa	52.

Eine Durchsicht der neueren Literatur ergiebt ferner eine sehr grosse Anzahl von Aneurysmen der Aorta abdominalis, deren

Eingangsöffnung dem Ursprunge der Coeliaca und Mesenterica superior entspricht, wobei häufig bemerkt wurde, dass der Stamm oder die Zweige erster Ordnung dieser Arterien aus dem Aneurysmasack zu entspringen scheinen.

Diese Thatsachen beweisen zunächst, dass man es hier an dem oberen Ende der Aorta abdominalis mit einer typischen Aneurysmaform zu thun hat. Damit steht dann auch die Angabe, dass diese Aneurysmen in der Regel der vorderen Wand der Bauchaorta aufsitzen in Uebereinstimmung. Es sind jedoch auch Aneurysmen in dieser Gegend beschrieben worden, welche der Hinterfläche oder der einen Seitenfläche der Aorta aufsitzen und die Wirbelkörper zur Usur gebracht haben. Jeder pathologische Anatom wird sich einer Reihe solcher Fälle aus seiner eigenen Erfahrung erinnern. Gegenwärtig liegen mir indessen nur zwei solche Befunde zur genaueren Prüfung vor, und es mag an diesen der Versuch gemacht werden, ihre Entwickelungsgeschichte klar zu legen.

Beide Fälle (Fig. 4 und 11) stimmen in vielen Punkten überein. Die Aorten und ihre grossen Zweige zeigen mässige Grade diffuser und knotiger Arteriosklerose. Kurz oberhalb der Wurzel der Art. mesenterica superior findet sich an der Vorderfläche der Aorta abdominalis jeweils ein etwa apfelgrosses Aneurysma, aus dessen unterer Wand in Fig. 11 der Stamm der Coeliaca, in Fig. 4 deren Aeste erster Ordnung zu entspringen scheinen. Die Aneurysmen selbst sitzen mit schmaler Basis (Hals) auf dem Aortenstamme. Sie wurden in Fig. 4 und 11 in Profilansicht, projicirt auf eine sagittal gestellte Ebene wiedergegeben. Die Aorta erscheint daher entsprechend der Vorderfläche der Wirbelsäule gekrümmt. An der concaven Seite dieser Krümmung bemerkt man die Wurzeln der intercostalen und lumbalen Arterien. Die Coeliaca ist in beiden Figuren mit a, die Mesenterica superior mit b, die eine Renalis mit c, die Mesenterica inferior mit d bezeichnet.

Die genauere Untersuchung der Innenfläche zeigt zunächst in dem kleineren Aneurysma (Fig. 4) eine ziemlich enge Verbindung zwischen Aorta und dem anhängenden Sacke. Dieselbe stellt sich als eine länglichrunde Oeffnung dar, welche parallel der Axe der Arterie 28 mm und in der Querrichtung 18 mm misst. Die Ränder dieser Eingangsöffnung des Aneurysma sind abgerundet und glatt, und diese glatte Beschaffenheit setzt sich im ganzen Umkreise der Oeffnung noch 7—16 mm weit auf die Innenfläche des Aneurysmasackes fort, um dann mit scharfem, wellig gestalteten Rande aufzuhören. Der übrige Theil der Sackwandung besteht einfach aus Bindegewebe, dessen Innenfläche aber gleichfalls stellenweise abgeglättet ist, im Allgemeinen aber rauh und uneben erscheint. Dem entsprechend ist auch

ein grosser Theil des Aneurysma mit einem derben geschichteten, der Wand adhärirenden Thrombus erfüllt.

Der glatte mit scharfbegrenztem Rande versehene Abschnitt der Sackwandung, welcher kranzförmig die Eingangsöffnung umgiebt, lässt deutlich Intima, Media und Adventitia unterscheiden und erweist sich somit als ein Theil der nach aussen umgeschlagenen Aortenwand. Er ist dementsprechend auch von etwas faltiger Beschaffenheit. Seine Flächenausdehnung ist aber eine so beträchtliche, dass sie die Ausdehnung des Defectes in der Aortenwand erheblich übersteigt. Die Querschnittsfläche dieser Oeffnung beträgt, nach genauer Zeichnung mit dem Planimeter von Amsler gemessen, 4,9 qcm; die Oberfläche des in das Aneurysma eingebogenen und mit der Innenfläche des letzteren verschmolzenen, ringförmigen Theiles der Aortenwand ergiebt sich dagegen in gleicher Weise gleich 9,5 qcm, ist also nahezu doppelt so gross als der Defect. Rechnet man nun hinzu, dass auch die Aorta an dem Halse des Aneurysma eine trichter- oder zeltförmige Hervorziehung aufweist, deren Spitze von der Eingangsöffnung zu dem Aneurysma eingenommen wird, so folgt mit aller Bestimmtheit der Schluss, dass hier ein sackförmiges Rupturaneurysma vorliegt, welches einer circumscripten durch einfache Dehnung entstandenen Erweiterung der Aorta, einem Dilatationsaneurysma aufsitzt.

Die weitere Untersuchung zeigt, dass die Coeliaca als einfacher Stamm aus der unteren Wand des Aneurysma entspringt, und zwar aus dem glatten Theile derselben, welcher als ein gedehnter Theil der Aortenwand erkannt wurde. Weiterhin verläuft dann der Stamm der Coeliaca in der Dicke der Wand des Rupturaneurysma, wobei er in seine Endäste zerfällt, welche aus der äusseren Fläche des Rupturaneurysma (bei a in Fig. 4) hervortreten.

Aus diesen Befunden ergiebt sich fernerhin, dass das Dilatationsaneurysma aus einer Dehnung des Ursprungskegels der Coeliaca und vorzugsweise des oberen Umfanges dieses Ursprungskegels hervorgegangen ist. Will man annehmen, dass eine Zugwirkung auf die Coeliaca diese Dehnung erzeugte, so muss dieser Zug vorzugsweise nach unten gerichtet gewesen sein. Ebenso ist auch die Ruptur der Gefässwand, welche zur Bildung des sackförmigen Rupturaneurysma führte im oberen Theile des Umfanges des Ursprungskegels der Coeliaca erfolgt, beziehungsweise in dem hier entstandenen Dilatationsaneurysma. Man könnte nun freilich den Einwand erheben, dass die Dehnung der Aortenwand erst nach Bildung des Rupturaneurysma eingetreten sei, und in der That ist in diesem Falle ein solcher Einwand nicht ohne alle Berechtigung. In den verschiedenen früher beschriebenen Aneurysmaformen hatten die Dilatationsaneurysmen solche Gestalten, dass diese nicht wesentlich von den gleichzeitig beob-

achteten, sackförmigen Rupturaneurysmen beeinflusst werden konnten. Hier ist aber eine solche Möglichkeit nicht ohne Weiteres abzulehnen, wenn auch eine der Ruptur nachfolgende Dehnung der Aortenwand in so hohem Grade nicht als ein wahrscheinliches Ereigniss bezeichnet werden kann. Die Ruptur entlastet die Aortenwand von der auf ihr ruhenden Spannung. Das nachträglich auftretende Rupturaneurysma hat aber in der Regel eine Wand von geringerer Festigkeit als die Aorta, namentlich gegenüber einer lange dauernden Spannung. Wenn somit ein Zug, welcher von der Anheftungsstelle eines sackförmigen Rupturaneurysma ausgeht, gewiss zu geringeren Formveränderungen der Aortenwand befähigt ist, so muss doch sehr bezweifelt werden, dass es im Stande sei, wie hier, einen Abschnitt der Gefässwand auf die doppelte Fläche auszudehnen. Die bei Weitem wahrscheinlichste Annahme bleibt immer die, dass auch hier die Bildung eines Dilatationsaneurysma und zwar eines zeltförmigen, dem Rupturaneurysma vorangegangen sei.

Diese Annahme gewinnt eine weitere Bestätigung in dem Präparate Fig. 11.

Hier ist nehmlich der Ursprungskegel der Arteria mesenterica superior in ein zeltförmiges Dilatationsaneurysma verwandelt, von der so eben vorausgesetzten Gestaltung. Allerdings ist zugleich der Stamm der Mesenterica superior durch Bindegewebe verschlossen. Er erscheint in ein plattes, in der Richtung von oben nach unten zusammengedrücktes Band verwandelt. Als Quelle dieser Druckwirkung ist wohl kaum etwas Anderes als das unmittelbar nach oben liegende grosse sackförmige Aneurysma anzusehen, welches durch Vermittelung der hier wegpräparirten retroperitonealen Weichtheile die Mesenterica superior nach unten drängte gegen die in dem spitzen Winkel zwischen dieser Arterie und der Aorta liegenden hier gleichfalls entfernten Gewebsmassen. Dass ein Aneurysma solcher Grösse befähigt sei zu einer derartigen Wirkung ist bestimmt vorauszusetzen bei der erheblichen Spannung, welche der Blutdruck in der Wand eines so grossen Sackes erzeugt. Auch lassen sich zahlreiche andere Erfahrungen nur in diesem Sinne deuten, so z. B. die hochgradige Stenose der Subclavia sinistra in Fig. 1 der dritten Mittheilung.

Der nach abwärts gerichtete Druck, welchen das Aneurysma der Fig. 11 auf die Mesenterica superior ausübte, kann es aber weiterhin wenigstens zum Theil erklären, wenn nun der Ursprungskegel dieses Gefässes in ein zeltförmiges Dilatationsaneurysma verwandelt ist. Doch dürften hierbei wohl auch diejenigen Momente in Betracht zu ziehen sein, welche in diesem Falle das primäre zeltförmige Rupturaneurysma der Coeliaca erzeugten. Denn auf

dieses Aneurysma der Fig. 11 verhält sich genau ebenso, wie das oben beschriebene der Fig. 4. Nur ist die Eingangsöffnung etwas enger; sie misst parallel der Axe der Aorta 16 mm und in der Querrichtung 28 mm. Die Querschnittsfläche der Eingangsöffnung dieses Aneurysma aber findet sich in der oben angegebenen Weise gleich 3,8 qcm, die Oberfläche des in das Aneurysma zurückgeschlagenen Theiles der Aortenwand ebenso gleich 11,8 qcm. Letztere ist also im Verhältnisse von 3 zu 1 grösser als die Lichtung des Halses des Aneurysma.

Aus dem Gesagten folgt, dass diese Aneurysmen sich erklären würden als primäre zeltförmige Dilatationsaneurysmen mit secundärem Rupturaneurysma, wenn es gelingen würde nachzuweisen, dass die Wurzel der Coeliaca in höherem Grade wie andere Arterien einem nach unten gerichteten Zuge ausgesetzt ist. Und das im Allgemeinen häufige, wenn auch im Verhältniss zu den Aneurysmen der Wurzel der Coeliaca seltenere Auftreten analoger Bildungen an der Mesenterica superior weist darauf hin, dass die Ursache jener Zugwirkungen in Verhältnissen begründet sein muss, welche in etwas geringerem Grade auch für diese Arterie zutreffen.

Wenn man nun alle Momente, welche möglicher Weise auf die Wurzeln der genannten Arterien einen Zug ausüben könnten, genau erwägt, so zeigt sich, dass nur die Bewegungen des Zwerchfells von entscheidender Bedeutung sein können. Das Diaphragma ist einer jener wenigen musculösen Apparate, welche ohne Unterbrechung thätig sind. Mit jeder Respirationsbewegung, auch bei anderen Bewegungsformen, drängt die Wölbung des Zwerchfells die Baucheingeweide nach unten, und namentlich sind es die Eingeweide des oberen Bauchraumes, an welchen diese Bewegung vollständig zum Ausdrucke gelangt, also die Leber, der Magen und die Milz, welche das Stromgebiet der Coeliaca bilden. Die Musculatur des Zwerchfelles ist in den hinteren Abschnitten nahezu der Längsaxe des Körpers parallel, so dass man erwarten darf, dass an der hinteren Begrenzung der Bauchhöhle jene Bewegung ausgiebieger ist als an der vorderen Wand derselben. Allerdings dürfte unter normalen Verhältnissen diese Respirationsbewegung keinerlei Störungen bewirken. Es ist aber denkbar, dass unter pathologischen Bedingungen letztere nicht ausbleiben. Unter diesen pathologischen Bedingungen steht die Arteriosklerose oben an, insofern sie auf einer Schwächung der

Gefässwand beruht. Die Arteriosklerose ist zugleich ausserordentlich häufig mit vesiculärem Emphysem der Lunge combinirt. Wenn dieses einen Tiefstand des Zwerchfelles bewirkt, möchte dieser Umstand ebenfalls von Bedeutung werden können. Endlich würden Vermehrungen des retroperitonealen Fettgewebes sowie Veränderungen an den retroperitonealen Lymphdrüsen in Betracht zu ziehen sein.

Die respiratorischen Bewegungen des Zwerchfelles dürften indessen nur dann in dem hier angedeuteten Sinne wirksam werden können, wenn sie auch zu Verschiebungen der Organe im retroperitonealen Zellgewebe führen. Ob dies der Fall ist oder nicht, ob das retroperitoneale Gewebe an der Vorderfläche der unteren Brust- und der oberen Lendenwirbel bei der Respiration gewisse Verschiebungen erleidet in gleichem Sinne wie die obengenannten Eingeweide Leber, Magen und Milz, ist leider der directen Beobachtung unzugängig. Die Verschiebungen der genannten Organe haben an sich gewiss weniger Bedeutung, da ihre Arterien einen so langen und gekrümmten Verlauf besitzen, dass sie der Respirationsbewegung folgen können. Sowie man aber annehmen kann, dass das retroperitoneale Gewebe hinter dem oberen Bauchraume der Respirationsbewegung des Zwerchfells folgt, wäre ein ungewöhnliches Verhalten der Wurzel der Coeliaca und Mesent. superior erklärt. Man dürfte aber sodann wohl erwarten, dass in der Mehrzahl der Fälle von Arteriosklerose diese Besonderheit zum Ausdrucke gelange durch arteriosklerotische Hügel an den Ursprungskegeln dieser Arterien. Zumeist findet man die Angabe, dass die grossen visceralen Arterien in der Regel von der Arteriosklerose verschont werden. Mir will es nun scheinen, dass sich nur die Scheere des Anatomen selten in diese Gefässgebiete verirrt, dass dieselben vielmehr ziemlich häufig erkranken. Es wird dies in nächster Zeit genauer zu ergründen sein. Die Ursprungskegel der Coeliaca und Mesenteria superior sind aber nach meinen Wahrnehmungen in der That sehr häufig mit arteriosklerotischen Hügeln besetzt, welche genau den Ort der oben beschriebenen Aneurysmen einnehmen. Auch diese Hügel weisen auf abnorme Zugwirkungen hin, wie dies bei einer anderen Gelegenheit begründet wurde, und bestätigen somit die hier gemachte Hypothese, deren end-

gültiger Beweis indessen noch weiteren Untersuchungen anheim zu geben ist.

Das Aneurysma der Coeliacawurzel in Fig. 11 ist aber mit grosser Wahrscheinlichkeit wiederum die Ursache eines zweiten sackförmigen Rupturaneurysma an der Hinterfläche der Aorta, welches die Wirbelkörper usurirte. Die Formveränderungen, welche ein geradlinig verlaufender Gummischlauch durch ein asymmetrisch entstehendes Aneurysma erleidet, wurde in der ersten Mittheilung experimentell geprüft und abgebildet[1]). Wendet man die damaligen Versuchsergebnisse auf den vorliegenden Fall an, so musste das grosse Aneurysma an der Vorderfläche der Aorta letztere in dem Sinne verkrümmen, dass dieselbe im Gebiete des Aneurysma von der Wirbelsäule abgedrängt wurde. Dabei ergab sich eine starke und offenbar ziemlich rasch sich entwickelnde Anspannung der untersten intercostalen und der beiden obersten lumbalen Arterienpaare, welche wieder für die Genese des Aneurysma der Hinterfläche verantwortlich gemacht werden kann. Auch dieses hat gegenwärtig den Charakter eines Rupturaneurysma, welches einer gedehnten Stelle der Aortenwand aufsitzt, und wahrscheinlich aus zeltförmigen Dilatationsaneurysmen der Ursprungskegel der lumbalen Arterien entstand.

Die abdominalen Aortenaneurysmen werden in vielen Fällen erheblich grösser gefunden als die soeben beschriebenen beiden Präparate. Doch gewinne ich den Eindruck, dass die hier geschilderte Entwickelungsgeschichte derselben für eine sehr grosse Zahl der in der Literatur enthaltenen Beobachtungen maassgebend ist, wenn auch genauere Untersuchungen gewiss noch manche bemerkenswerthe Erfahrungen in diesem Gefässgebiete fördern werden. Namentlich würde es darauf ankommen, die seitlich der Aorta abdominalis aufsitzenden Aneurysmen auf ihre Genese zu prüfen.

Um schliesslich über die Häufigkeit des Ueberganges von Dilatationsaneurysmen in sackförmige Rupturaneurysmen eine erste Anschauung zu gewinnen, habe ich den statistischen Weg eingeschlagen. In der ersten Mittheilung waren 61 Krankheitsfälle erwähnt mit 105 Aneurysmen, wobei einige Fälle von congenitalen, embolischen und traumatischen Aneurysmen nicht in

[1]) Vergl. dieses Archiv Bd. 111. Taf. III. Fig. 16 u. 17.

Rechnung gestellt waren. Auch hier sollen letztere ausser Betracht bleiben. Es kamen aber in der Zwischenzeit noch 4 Fälle mit 8 Aneurysmen hinzu, so dass ich nun über 65 Krankheitsfälle mit 113 Aneurysmen zu berichten habe.

Diese 113 Aneurysmen waren sämmtlich zunächst Dilatationsaneurysmen und zwar hatten sich gefunden:

	diffuse Dilatationsaneurysmen	20	
Einfach spindelförmige	„	31	
Mehrfach spindelförmige	„	49	(in 15 Krankheitsfällen.)
Sackförmige	„	3	
Zeltförmige	„	10	
	Summa	113.	

Unter diesen 65 Krankheitsfällen fanden sich 47 Fälle, in welchen mindestens ein Dilatationsaneurysma in ein sackförmiges Rupturaneurysma übergegangen war. Bei den mehrfach spindelförmigen Dilatationsaneurysmen kam es auch vor, dass mehrere Spindeln sich in solche Rupturaneurysmen verwandelt hatten. Ebenso waren in einem Falle, der oben beschrieben und abgebildet wurde (Fig. 11), zwei sackförmige Rupturaneurysmen vorhanden, die von zwei verschiedenen zeltförmigen Dilatationsaneurysmen abzuleiten waren. So erklärt es sich, dass in den genannten 47 Fällen nicht weniger als 53 Rupturaneurysmen vorlagen. Diese vertheilen sich, wie folgt:

Es waren hervorgegangen

aus	10	Fällen	von	diffusen Dilatationsaneur.		10	sackförmige Rupturaneur.
„	20	„	„	einf. spindelf.	„	20	„
„	11	„	„	mehrf. spindelf.	„	16	„
„	1	„	„	sackförmigen	„	1	„
„	5	„	„	zeltförmigen	„	6	„
Summa	47	Fälle	mit			53	sackförmigen Rupturaneur.

Diese sackförmigen Rupturaneurysmen waren in der Regel aus mehreren Rupturen der Gefässwand entstanden, welche an verschiedenen Stellen des primären Dilatationsaneurysma Ausbuchtungen erzeugt hatten. Es rechnet daher in dieser Zusammenstellung z. B. der in Fig. 7 abgebildete Fall als 1 primäres, einfach spindelförmiges Dilatationsaneurysma mit 1 sackförmigen

Rupturaneurysma, weil das spindelförmige Dilatationsaneurysma zusammen mit den beiden ihm anhängenden bindegewebigen Säcken eine einheitliche, zusammengehörige Veränderung darstellt. Will man sich dem nicht anschliessen, sondern zieht vor, jede durch Ruptur der Gefässwand entstandene Ausbauchung des Lumen als secundäres Rupturaneurysma zu bezeichnen, so ergeben sich folgende Zahlen:

Es waren hervorgegangen

aus	10	Fällen	von	diffusem Dilatationsaneur.		26	secund. sackf. Rupturaneur.
„	20	„	„	einf. spindelf.	„	33	„
„	11	„	„	mehrf. spindelf.	„	27	„
„	1	„	„	sackförmigem	„	1	„
„	5	„	„	zeltförmigem	„	9	„
Summa	47	Fälle	mit			96	secund. sackf. Rupturaneur.

Hierbei sind indessen die kleinsten Rupturaneurysmen, welche z. B. in Fig. 1 der dritten Mittheilung als stern- und spaltförmige Figuren auf der Intima der Aorta adscendens wahrnehmbar werden, nicht mitgezählt, weil diese den grossen Blutsäcken gegenüber doch nur eine untergeordnete Bedeutung besitzen. Ebenso sind nicht verrechnet zwei diffuse und zwei einfach spindelförmige Dilatationsaneurysmen der Aorta adscendens, deren Ruptur unmittelbar zur tödtlichen Blutung geführt hatte.

Diese Zusammenstellung ergiebt, dass etwa die Hälfte der von mir untersuchten Dilatationsaneurysmen in sackförmige Rupturaneurysmen übergegangen waren. Wenn nun auch nach meinem Dafürhalten kleinere Dilatationsaneurysmen bei den Obductionen leicht übersehen werden, so dass im Allgemeinen wohl etwas weniger als die Hälfte der Dilatationsaneurysmen in Rupturaneurysmen übergehen, so erhellt doch aus diesen Zahlen die grosse Bedeutung dieser circumscripten, durch einfache Dehnung der Wand entstehenden Erweiterungen der arteriellen Bahn. Das Dilatationsaneurysma ist nicht nur in der Regel die Vorbedingung für die Entstehung des durch seinen schweren Symptomcomplex ausgezeichneten sackförmigen Rupturaneurysma, sondern es ist zugleich eine Veränderung, welche die Gefahr der Bildung eines Rupturaneurysma sehr nahe rückt.

Wie obige Zusammenstellung nachweist, gilt dies annähernd in gleichem Grade für alle einzelnen Formen des Dilatationsaneurysma. Damit erklärt es sich aber, weswegen die sackförmigen Rupturaneurysmen sich in der gleichen Weise wie die Dilatationsaneurysmen am Arteriensysteme localisiren. Beide bevorzugen in erster Linie die Aorta adscendens und den Arcus aortae. An der Aorta adscendens sind es vorzugsweise diffuse und einfach spindelförmige Dilatationsaneurysmen, welche sich in Rupturaneurysmen verwandeln. An dem Arcus wiegen einfach und mehrfach spindelförmige Dilatationsaneurysmen mit ihren secundären Rupturaneurysmen vor. Am obersten Theile der Aorta descendens sind die Dilatations- und Rupturaneurysmen nicht minder häufig, und erscheinen erstere entweder als Erweiterungen der Aortenspindel oder aber als zeltförmige Aneurysmen. Relativ seltener ist dann der untere Abschnitt der Aorta thoracica descendens erkrankt. Wie oben gezeigt, ist die Aneurysmabildung hier wenigstens in gewissen Fällen abhängig von den Beziehungen der Aorta zu dem Hiatus aorticus des Zwerchfelles, dessen Ränder bei der Entwickelung der Arteriosklerose die Dehnung der Aorta beeinträchtigen. Endlich sind die Rupturaneurysmen des oberen Abschnittes der Bauchaorta zu erwähnen, welche wenigstens in den vorliegenden Fällen von zeltförmigen Dilatationsaneurysmen ihren Ausgangspunkt genommen hatten.

Dieser Ueberblick der wichtigsten Aneurysmaformen würde ein wesentlich vollständigerer sein, wenn ich betreffs der Aneurysmen des Ductus Botalli sowie der Aneurysmen der Femoralis, der Poplitea und der Hirnarterien über ein grösseres Material verfügen würde. Demungeachtet scheint es wohl gerechtfertigt, den Versuch zu machen, aus den hier gewonnenen Ergebnissen bezüglich der Entstehungsweise, des Baues, der Localisation und der Häufigkeit der Aneurysmen der Aorta und ihrer Zweige erster Ordnung einen Schluss auf die Aetiologie dieser Bildungen zu ziehen. Es mag dies der folgenden, abschliessenden Mittheilung vorbehalten bleiben.

Erklärung der Abbildungen.

Tafel IX.

Fig. 1—11. Aneurysmen der Aorta in $\frac{2}{5}$ der natürlichen Grösse der Spirituspräparate.

Fig. 1. Multiple spindelförmige Dilatationsaneurysmen der Aorta adscendens, der Aorta descendens (c und d), der Anonyma und Subclavia dextra. Sackförmiges Rupturaneurysma (a) der Aorta adscendens. Ein zweites sackförmiges Rupturaneurysma findet sich an der Hinterfläche des Arcus, entsprechend dem Buchstaben b. Die punctirten Linien auf dem Conus pulmonalis zeigen die Umrisse des Anfangstheiles der Aorta ascendens, die punctirten Linien auf dem linken Ventrikel ergeben die Umrisse der Aorta descendens.

Fig. 2. Zwei sackförmige Rupturaneurysmen aufsitzend auf einem spindelförmigen Dilatationsaneurysma der Aorta adscendens. Das Rupturaneurysma b comprimirt die Art. pulmonalis. Pulmonalstenose mit Hypertrophie des rechten Ventrikels des Herzens.

Fig. 3. Multiple spindelförmige Dilatationsaneurysmen (a, b, c, d) der Aorta thoracica mit sackförmigem Rupturaneurysma e; letzteres zeigt einen Defect, in dessen Gebiet eine Anlöthung an die Wirbelsäule mit Usur zweier Wirbelkörper erfolgt war. An der Unterfläche des Arcus findet sich der linke Bronchus. Rückansicht.

Fig. 4. Sackförmiges Rupturaneurysma hervorgegangen aus einem zeltförmigen Dilatationsaneurysma des Ursprungskegels der Coeliaca. Der Stamm der letzteren verläuft in der Dicke der Wand des Rupturaneurysma, so dass die Zweige der Coeliaca (a) für die äusserliche Betrachtung aus dem Aneurysmasacke zu entspringen scheinen. b Art. mesenterica superior. c Art. renalis dextra. d Art. mesenterica inferior.

Fig. 5. Arteriosklerose der Aorta. Knickung der Aorta adscendens. Zeltförmiges Dilatationsaneurysma mit secundärem sackförmigem Rupturaneurysma des Anfangstheiles der Aorta descendens. Bei a ein zweites kleines sackförmiges Rupturaneurysma.

Fig. 6. Spindelförmiges Dilatationsaneurysma der Aorta adscendens mit 7 sackförmigen Rupturaneurysmen a, b, c, d, e, f, g.

Fig. 7. Spindelförmiges Dilatationsaneurysma der Aorta adscendens mit 2 sackförmigen Rupturaneurysmen.

Fig. 8. Diffuses Dilatationsaneurysma des Aortenbogens mit sackförmigem Rupturaneurysma. Am unteren Rande des letzteren findet sich der linke Bronchus, in welchen weiter oben ein Einbruch des Rupturaneurysma stattgefunden hatte. Obliteration der Carotis sin. und Art. subclav. sin.

Fig. 9. Spindelförmiges Dilatationsaneurysma der Aorta adscendens mit 2 sackförmigen Rupturaneurysmen a und b. Die Ränder des letzteren sind äusserlich kaum zu erkennen und verlaufen annähernd in der

Linie d e. Ein drittes sackförmiges Rupturaneurysma mit Einbruch in das Lungengewebe findet sich an der Hinterfläche, entsprechend dem Orte des Buchstabens c. Missstaltung des rechten Herzohres. f Rechter Rand des Sulcus atrioventricularis. g h Umschlagsfalte des Pericardium. Die punctirten Linien auf dem Conus pulmonalis ergeben die Gestaltung des Anfanges der Aorta adscendens.

Fig. 10. Spindelförmiges Dilatationsaneurysma des Arcus und der Aorta descendens mit einem sackförmigen Rupturaneurysma (a). Bei b ein secundäres sackförmiges Dilatationsaneurysma.

Fig. 11. Sackförmiges Rupturaneurysma hervorgegangen aus einem zeltförmigen Dilatationsaneurysma des Ursprungskegels der Coeliaca (a). b Obliterirte Art. mesenterica superior, deren Ursprungskegel in ein zeltförmiges Dilatationsaneurysma verwandelt ist. c Art. renalis sin. d Art. mesenterica inferior. e Rupturaneurysma der Hinterfläche der Aorta abdominalis.

(Separatabdruck aus Virchow's Archiv für pathologische Anatomie und Physiologie und für klinische Medicin. 113. Band. 1888.)

Druck und Verlag von Georg Reimer in Berlin.

Untersuchungen über Aneurysmen.

Von Prof. Dr. R. Thoma,
Director des pathologischen Instituts in Dorpat.

Fünfte Mittheilung.

(Schluss.)

Wendet man sich zu einer Prüfung der ätiologischen Verhältnisse der Aneurysmen, so kommt unzweifelhaft in erster Linie die Arteriosklerose in Betracht. Sämmtliche in den früheren Mittheilungen beschriebenen Aneurysmen fanden sich an Gefässsystemen, welche mehr oder weniger hochgradige Arteriosklerose aufwiesen. Bereits in der ersten Mittheilung wurde dieser Thatsache Erwähnung gethan und viele Schriftsteller und Forscher haben die Arteriosklerose als eine der wichtigsten Ursachen der Aneurysmabildung bezeichnet. Es wurden ihnen aber von gegnerischer Seite zwei anscheinend sehr gewichtige Einwände entgegengehalten. Erstens: die Arteriosklerose trete vorzugsweise in den höheren Lebensaltern auf, während das Aneurysma seine grösste Häufigkeit bereits mit dem 40. Lebensjahre erreiche. Zweitens: die Arteriosklerose sei eine sehr häufige und weitverbreitete Krankheit, während das Aneurysma ausserordentlich selten vorkomme. Letzteres könne somit nicht einfach Folge der Arteriosklerose sein. Diese Einwürfe, welche auf relativ umfangreichen Erfahrungen beruhen, waren für Viele von entscheidender Bedeutung und es ist daher die Aufgabe gestellt, dieselben näher zu prüfen.

Die Thatsache, dass die schwersten Formen der Arteriosklerosis nodosa das höhere Lebensalter bevorzugen, ist nicht zu bezweifeln. Und in solchen Fällen findet man verhältnissmässig selten ausgeprägtere Formen der hier beschriebenen Aneurysmen.

Ich habe indessen vor längerer Zeit[1]) darauf aufmerksam gemacht, dass nach dem 36. Lebensjahre geringere Grade der diffusen Arteriosklerose ausserordentlich häufig sind, und zahlreiche spätere Untersuchungen von mir und von meinen Schülern haben diese Thatsache in umfassender Weise bestätigt. Aus meinen späteren Untersuchungen[2]) geht aber hervor, dass die diffuse Arteriosklerose auf einer Schwächung der Gefässwand und zwar vorzugsweise der Tunica media beruht, welche eine Dehnung und Erweiterung des Gefässrohres nach sich zieht. Diese Dehnung ist in der Regel eine mehr oder weniger diffuse, weil alle Theile der arteriellen Bahn den gleichen Schädlichkeiten unterliegen und es entsteht dann diffuse Arteriosklerose. In anderen Fällen sind einzelne Stellen der Arterien einer stärkeren Dehnung ausgesetzt. Vollzieht sich diese langsam, so erfolgt, wie ich nachweisen konnte, die Entwickelung der Arteriosclerosis nodosa. Entwickelt sich die Dehnung rasch und in ausgiebiger Weise, so entsteht das Dilatationsaneurysma.

Diese Parallele zwischen der knotigen Arteriosklerose und dem Dilatationsaneurysma erlaubt eine weitere Ausführung. Wie die unter meiner Leitung durchgeführten Untersuchungen von Sack[3]) nachweisen, localisirt sich die knotige Arteriosklerose mit Vorliebe in denjenigen Gefässprovinzen, in welchen auch die Aneurysmen häufig sind, in der Aorta thoracica, in der Art. poplitea und in den Hirnarterien. Die Untersuchung der letztgenannten Gefässprovinz ist noch eine unvollständige. Im Ganzen aber gewinnt man den Eindruck, dass diese beiden Erkrankungsformen, das Aneurysma und die knotige Arteriosklerose diejenigen Gebiete bevorzugen, in welchen die Pulswelle sich durch grössere Höhe und Stosskraft auszeichnet, also die Aorta adscendens, den Arcus aortae und den obersten Theil der absteigenden Brustaorta. In der Arteria poplitea kommt dann die an dieser

[1]) Zur Kenntniss der Circulationsstörung in den Nieren bei chronischer interstitieller Nephritis. Zwei Mittheilungen. Dieses Archiv Bd. 71. 1877.

[2]) Ueber die Abhängigkeit der Bindegewebsneubildung in der Arterienintima von den mechanischen Bedingungen des Blutumlaufes. Sieben Mittheilungen. Dieses Archiv Bd. 93—106.

[3]) Sack, Ueber Phlebosklerose und ihre Beziehungen zur Arteriosklerose. Dieses Archiv Bd. 112.

Stelle relativ grosse Häufigkeit der diffusen Arteriosklerose zusammen mit der grossen Excursionsfähigkeit des Kniegelenkes in Betracht. Wie sich die Verhältnisse in den Hirnarterien erklären, wird eine später erscheinende Arbeit erläutern.

In der ersten Mittheilung konnte aber nachgewiesen werden, dass zur Erzeugung einer circumscripten, aneurysmatischen Dilatation eines elastischen Rohres ein vorübergehender höherer Druck genügt, und dass sodann das einmal erzeugte Dilatationsaneurysma eines Gummischlauches auch bei geringerem Drucke bestehen bleibt. Es scheint mir nicht wahrscheinlich, dass die Pulswelle bei mittlerem Blutdrucke zur Erzeugung eines Aneurysma genüge. Dagegen lehrt die Erfahrung, dass viele Aneurysmen zurückgeführt werden können auf Zufälligkeiten, welche eine vorübergehende stärkere Blutdrucksteigerung bedingen. Eine heftige Muskelbewegung, ein plötzlicher Stoss, ein Niederfallen oder Straucheln eines mit schwerer Last beladenen Mannes, selbst hochgradige Gemüthsbewegungen werden immer wieder unter den ätiologischen Momenten des Aneurysma aufgezählt. Von den Muskelbewegungen, vom Schmerz und vom Schreck wissen wir durch Versuche an Thieren, dass sie erhebliche, kurzdauernde Blutdrucksteigerungen bewirken, und bei anderen ähnlichen Momenten spricht die Verstärkung der Herzaction für einen solchen Erfolg. Diese raschen Erhebungen des arteriellen Druckes müssen sich aber vorzugsweise im Anfangstheil der Aorta geltend machen, wo zugleich auch die Pulswellen sich durch grössere Höhe auszeichnen. An der Aorta adscendens, am Arcus, am Anfange der Aorta descendens und an den Stämmen der grossen Halsarterien sitzen dem entsprechend die meisten Aneurysmen.

Wenn diese vorübergehenden aber erheblichen Steigerungen des arteriellen Blutdruckes eintreten bei einem Menschen, dessen Arteriensystem geschwächt ist durch die Anfangsstadien der diffusen Arteriosklerose, sind meines Erachtens sehr günstige Bedingungen gegeben für die Entwickelung von Dilatations- und Rupturaneurysmen. Liegt dagegen bereits ein höherer Grad der diffusen oder der diffusen und knotigen Arteriosklerose vor, so ist die Arterienwand durch eine dicke, wenig nachgiebige end arteriitische Bindegewebsschicht gegen plötzliche Dehnung durch vorübergehende Blutdrucksteigerungen geschützt. Allerdings muss

man aus dem fortschreitenden Charakter der Arteriosklerose den Schluss ziehen, dass die sklerotische Gefässwand langsam und allmählich der ununterbrochenen Wirkung des mittleren Blutdruckes nachgiebt. Auch die stärkste Bindegewebslage, welche in der Intima sich entwickelt, ist der elastischen Nachdehnung ausgesetzt. In ganz anderer Weise verhält sich aber das Bindegewebe gegenüber vorübergehenden ungleich stärkeren Anspannungen. Zu kurzdauernden mechanischen Leistungen ist es in hohem Maasse befähigt, wie jede Sehne des menschlichen Körpers lehrt. Wird die Intima stark bindegewebig verdickt gefunden, so muss man wohl annehmen, dass sie nun gegen vorübergehende wenngleich erhebliche Steigerungen des arteriellen Druckes gefestigt ist. Aus diesem Grunde ist es erklärlich, wenn bei höheren Graden der diffusen Arteriosklerose die Dilatationsaneurysmen seltener auftreten. Was aber von den Dilatationsaneurysmen gilt, trifft auch die Rupturaneurysmen, welche in der Regel aus jenen hervorgehen.

Weniger einfach liegen die Bedingungen für die Entwickelung der knotigen Arteriosklerose. Wenn Sack im Allgemeinen ihre Beziehung zu der stossenden Wirkung der Blutwelle richtig erkannte, so lehrt doch die weitere Untersuchung, dass hierbei verschiedene Formen unterschieden werden müssen. Erstens findet man die knotige Arteriosklerose verbunden mit sehr geringen Graden der diffusen Arteriosklerose und mit einem Dilatationsaneurysma. Es kann dann im Allgemeinen das Arteriensystem für das unbewaffnete Auge gesund erscheinen, indem die geringe diffuse Arteriosklerose sich erst bei mikroskopischer Untersuchung bemerkbar macht. Zugleich besteht vielleicht am Aortenbogen ein Dilatationsaneurysma mit oder ohne Rupturaneurysma und ausschliesslich im Gebiete des Dilatationsaneurysma herrscht hochgradige knotige Arteriosklerose. Letztere ist hier wohl als die Folge des Dilatationsaneurysma zu bezeichnen, insofern als bei der aneurysmatischen Erweiterung des Gefässlumen die Wand der Arterie nicht überall gleichmässig gedehnt würde. Die stärker gedehnten Stellen ergeben dann die Bedingungen für die Entwickelung circumscripter, bindegewebiger Flecke in der Intima. Das Aneurysma aber hat sich vermuthlich gebildet zu einer Zeit, in welcher nur eine geringe diffuse Arteriosklerose

bestand, und bei seiner Entwickelung haben vermuthlich vorübergehende beträchtliche Steigerungen des arteriellen Druckes eine maassgebende Rolle gespielt. Zweitens ereignet es sich sehr häufig, dass die knotige Arteriosklerose der Verzweigungsstellen der arteriellen Bahn sich mit relativ geringer diffuser Arteriosklerose vereinigt. Hierbei sind die von mir ausführlich beschriebenen Verkrümmungen diffus arteriosklerotischer Gefässe maassgebend, und die Bindegewebshügel der Arterienintima finden sich in diesem Falle namentlich an den Ursprungskegeln der intercostalen und lumbalen Arterien in der Wand der Aorta descendens thoracica und abdominalis, weil die kurzen, fest mit der Wirbelsäule verbundenen Stämme der intercostalen und lumbalen Arterien bereits bei geringen Verkrümmungen der Aorta einen Zug auf die Wand der letzteren ausüben. Bei diesem Vorgange dürfte die Höhe und Gestalt der Pulswelle, sowie vorübergehende Drucksteigerungen weniger in Betracht kommen, als der Grad der Dehnbarkeit und Verkrümmung der Arterienwand. In einem dritten Falle erscheint die knotige Arteriosklerose mehr oder weniger unabhängig von den Verzweigungsstellen der arteriellen Bahn. Sie ist dann in der Regel auf die Aorta beschränkt und mit diffuser Arteriosklerose verknüpft. Die Bevorzugung der Aorta und namentlich des Arcus weist wieder auf Puls und auf vorübergehende Steigerungen des arteriellen Druckes als ätiologische Momente hin. Fügt man nun hinzu, dass viertens jede dieser drei Formen ein späteres Stadium aufweist, in welchem diffuse Arteriosklerose hohen Grades besteht, so dürfte man die wichtigsten Combinationen der knotigen Arteriosklerose mit der diffusen Arteriosklerose vereinigt haben.

In den Anfangsstadien aller dieser Formen der Arteriosklerose bilden sich gelegentlich Aneurysmen. Allein niemals erscheint hierbei die knotige Arteriosklerose als Ursache der Aneurysmabildung. Im ersten Falle ist sie einfache Folge der aneurysmatischen Dehnung. In den übrigen Fällen ist das Aneurysma und die knotige Arteriosklerose coordinirt und als Folge gemeinsamer oder doch unter sich ähnlicher ätiologischer Momente anzusehen. Abnorme Anspannungen der Verzweigungsstellen der arteriellen Bahn führt zur Dehnung der letzteren und zur Bildung arteriosklerotischer Hügel in den Ursprungskegeln oder zur Ent-

wickelung zeltförmiger Aneurysmen. Dabei dürften vorübergehende, erhebliche Steigerungen des arteriellen Druckes als wichtige Momente in Betracht kommen. Solche Drucksteigerungen sind aber auch im Stande, unabhängig von den Verzweigungsstellen Dehnungen der Gefässwand zu erzeugen, als deren Folgezustände bindegewebige circumscripte Verdickungen der Intima oder aber Dilatationsaneurysmen auftreten.

Die mechanische Dehnung der Gefässwand ist somit das Maassgebende für die Entwickelung der knotigen Arteriosklerose und des Dilatationsaneurysma. Ist die Dehnung wenig umfangreich oder, was im Wesentlichen gleichbedeutend ist, von langsamem Wachsthum, so entsteht die knotige Arteriosklerose. Betrifft die Dehnung etwas grössere Theile der Gefässwand, die Hälfte oder ein Drittel des Gefässumfanges wenigstens, ohne indessen diffus zu werden, so ist auch die Erweiterung des Gefässlumen eine raschere und damit ist ein Aneurysma erzeugt. Knotige Arteriosklerose und Dilatationsaneurysmen sind Folgen circumscripter Dehnungen der Gefässwand. Die Dehnuung, welche Aneurysma erzeugt, unterscheidet sich aber durch grösseren Umfang von der Dehnung, welche arteriosklerotische Flecke veranlasst; der grössere Umfang der Dehnung der Gefässwand ist aber vollkommen ausreichend zur Erklärung der Aneurysmabildung. Denn dieser grössere Umfang der Dehnung hat zur Folge, dass die Erweiterung des Gefässlumen sich rascher vollzieht, so dass die compensatorische Endarteriitis nicht Zeit findet, die Lücke zu decken und dem Gefässlumen seine normale Form wiederzugeben.

Sucht man sich nun Rechenschaft abzulegen über die Frage, woher es komme, dass der arterielle Blutdruck, namentlich wenn er vorübergehende Steigerungen erfährt, in dem einen Falle umfangreichere, in dem anderen Falle beschränktere Dehnungen der Gefässwand erzeugt, so wird man folgerichtiger Weise geführt zu einer Erörterung der physikalischen Verhältnisse des Arterienrohres. Dabei wird man zunächst in das Auge zu fassen haben, dass sowohl bei der diffusen und circumscripten arteriosklerotischen als bei der aneurysmatischen Dehnung die Elasticität der Gefässwand als eine minder voll-

kommene angesehen werden muss. Gesunde, jugendliche Arterien sind nahezu vollkommen elastisch und nehmen nach jeder Dehnung, die hier in Betracht kommen kann, ihre normale Form vollkommen wieder an. Die Arteriosklerose und das Aneurysma sind Folgen einer durch allgemeine Ernährungsstörungen bedingten Schwächung der Gefässwand, welche zunächst bewirkt, dass nach stärkeren Dehnungen die Gefässwand nicht mehr vollkommen ihre ursprüngliche Lage wieder einnimmt.

Eine minder vollkommene Elasticität ist somit gemeinsame Bedingung für das Eintreten der diffusen und der circumscripten Arteriosklerose sowie des Dilatationsaneurysma. Für die gleichmässige und langsame Dehnung der Gefässwand bei der diffusen Arteriosklerose dürfte wohl nur die dauernde Wirkung des mittleren Blutdruckes maassgebend sein, und diese muss dann auch vorzugsweise die weiteren Folgen, die knotige Arteriosklerose der Theilungsstellen erklären, wenngleich bei der Entstehung dieser letzteren vorübergehende arterielle Drucksteigerungen sicherlich eine gewisse Rolle spielen. Dilatationsaneurysmen sind dagegen erfahrungsgemäss abhängig von vorübergehenden Drucksteigerungen. Diese erzeugen aber nur dann Aneurysmen, wenn die Gefässwand hinreichend dehnbar, also im Sinne der Physiker wenig elastisch ist. Rechnet man die früher gefundene Bedingung hinzu, so folgt:

> bei vorübergehenden Steigerungen des arteriellen Druckes entsteht ein Dilatationsaneurysma, wenn die Arterienwand sich durch unvollkommene und geringe Elasticität auszeichnet. Diese Bedingungen sind erfüllt, wenn in den Anfangsstadien der Arteriosclerosis diffusa die Tunica media geschwächt und diffus gedehnt, die Tunica intima aber noch nicht durch Bindegewebsneubildung ausreichend verstärkt ist.

Ist dagegen im Gefolge der diffusen Schwächung der Media bereits eine erhebliche bindegewebige Verdickung der Intima aufgetreten, so ist die Arterienwand recht erheblich verstärkt durch ein Gewebe, welches für kurze Zeit eine sehr starke Spannung auszuhalten befähigt ist, aber bei einer Ueberlastung einreisst, ehe es in bemerkbarer Weise sich dehnt. Das Binde-

gewebe der Intima zeigt eine hohe Elasticität und ist dementsprechend wenig dehnbar. Somit wird bei vorübergehenden Steigerungen des arteriellen Druckes keine bemerkbare Erweiterung des Lumen eintreten können. Die Gefässwand reisst ein, ehe sich ein Dilatationsaneurysma entwickelt. Es kann nur an einzelnen schwächeren Stellen eine Ueberschreitung der Elasticitätsgrenzen des Bindegewebes eintreten. Ist diese Veränderung von geringer räumlicher Ausdehnung, so folgt die Bildung eines arteriosklerotischen Bindegewebshügels, weil kleine geschwächte Stellen der Gefässwand nach ihrer Ausbauchung einen geringeren Krümmungsradius aufweisen und daher einer schwächeren Spannung unterliegen. Es ist dann der normale Blutdruck nicht im Stande, die Dehnung rasch zu vergrössern und mit der Zeit wird die Stelle durch compensatorische Endarteriitis gegen solche Zufälle gefestigt. Betrifft die Ueberschreitung der Elasticitätsgrenze grössere Abschnitte der Gefässwand, so folgt Ruptur. Dieser Fall ist vorzugsweise zu erwarten, wenn zugleich das Gefässlumen weit ist, weil dann die Spannung der Gefässwand, entsprechend dem grösseren Durchmesser der Lichtung eine grössere ist. Es ist hier somit die Bedingung gegeben für den Uebergang von Dilatations- in Rupturaneurysmen. Zugleich aber ergiebt sich

> Die Bedingungen für das Auftreten der knotigen Arteriosklerose im Gefolge vorübergehender arterieller Drucksteigerungen verlangen eine unvollkommene, aber grosse Elasticität der Arterienwand (geringe Dehnbarkeit). Diese Bedingungen sind erfüllt in den ausgeprägteren, etwas vorgeschrittenen Fällen der diffusen Arteriosklerose.

Mit dieser Erkenntniss steht aber das Ergebniss der Statistik in bester Uebereinstimmung. Die höchste Frequenz der Aortenaneurysmen fällt in das 40. Lebensjahr. In dieser Lebensperiode finden sich bei vielen Individuen bereits die Anfangsstadien der diffusen Arteriosklerose, und ein allerdings nicht unbeträchtlicher Theil, namentlich der männlichen Bevölkerung ist noch im Stande rasche und kräftige Muskelarbeit zu leisten. Wird dann in dieser Zeit ein oder das andere Mal eine ausser-

gewöhnliche Kraftleistung erforderlich, so ist in der hierbei eintretenden stärkeren Steigerung des Blutdruckes die Gefahr der Bildung eines Dilatationsaneurysma gegeben, und in einem gewissen Procentsatz der Fälle wird auch das Dilatationsaneurysma zur Entwickelung kommen. Wenigstens bietet keine andere Lebensperiode günstigere Bedingungen. In früheren Lebensaltern sind die Arterien in der Regel noch gesund und daher annähernd vollkommen elastisch und gegenüber grösseren Anforderungen hinreichend widerstandsfähig. In höheren Lebensaltern verliert sich die rasche Bewegung der Musculatur und schwerere körperliche Anstrengungen werden seltener. Auch ist dann nicht selten die Gefässwand durch höhere Grade der fibrösen diffusen Endarteriitis verstärkt und das Myocard geschwächt.

Diese Erklärung der relativen Häufigkeit der Aneurysmen zur Zeit des 40. Lebensjahres entkräftet den ersten der vorausgestellten Einwürfe in einfachster Weise. Es bleibt nun der zweite zu erörtern. Wenn mindestens ein grosser Theil der Aneurysmen und speciell die in den früheren Mittheilungen beschriebenen Formen derselben abhängig sind von arteriosklerotischen Veränderungen der Gefässwand, kann es auf den ersten Blick auffallend erscheinen, dass Dilatationsaneurysmen, und im Gefolge derselben die Rupturaneurysmen nicht häufiger auftreten, als sie in der That beobachtet werden. Doch zeigt eine kurze Ueberlegung, dass sich auch die absolute Seltenheit des Aneurysma aus den gemachten Voraussetzungen hinreichend erklärt.

Der weibliche Theil der Bevölkerungen leidet relativ seltener an Aneurysmen, weil bei ihm die Arteriosklerose unzweifelhaft später eintritt, während jene Formen schwererer körperlicher Arbeit, welche gelegentlich eine plötzliche, unerwartete, äusserste Anstrengung aller Kräfte verlangen, überhaupt wenig vorkommen, und mit dem Eintreten des Klimacterium in der Regel wegfallen. Eine Arbeitsleistung, welche nur durch ihre lange Dauer schwer ermüdet, ist aber sicherlich nicht geeignet zur Erzeugung von erheblichen Steigerungen des arteriellen Blutdruckes. Auch sehr viele andere, unter der Aetiologie der Aneurysmen genannte Momente kommen für die Frau in Wegfall oder treffen das weibliche Geschlecht seltener. Diese Deutung dürfte wohl jedem unbefangenen Beobachter sich aufdrängen

und genügend erscheinen für die Erklärung der sichergestellten Thatsache, dass Aneurysmen bei Weibern relativ seltener sind als bei Männern.

Dass die Aneurysmen bei dem männlichen Theil der Bevölkerung selten sind, lässt sich indessen aus den gemachten Voraussetzungen ebenfalls mit Bestimmtheit ableiten. Fragt man, wie viele Fälle von Aneurysmen in einem Jahre sterben, so wird ihre Zahl durchschnittlich gleichzustellen sein der Zahl der Erkrankungen, wobei es gleichgültig bleibt, wie lange die Erkrankung dauert und ob das Aneurysma Todesursache ist oder ob ein anderes Leiden den lethalen Ausgang bewirkt. Die Entwickelung der Aneurysmen fällt aber zufolge der hier gewonnenen Ergebnisse in die Lebensperiode, in welcher die ersten Anfänge der diffusen Arteriosklerose auftreten. Diese Lebensperiode liegt für verschiedene Individuen etwas verschieden, ist aber in der Regel zwischen dem 35. und 45. Lebensjahre zu suchen. Auch scheint es, dass bei den einzelnen Individuen die verschiedenen Abschnitte des Aortensystems ungleichzeitig erkranken, die Arterien der unteren Extremität früher als diejenigen der oberen und früher als die Aorta. Für jeden einzelnen Abschnitt des Arteriensystems dürfte aber der Zeitraum zwischen dem Beginn der Erkrankung und dem Auftreten einer etwas stärkeren bindegewebigen Verdickung der Intima nur ein kurzer sein. Er beträgt vielleicht ein Jahr. Nach den Darlegungen der ersten Mittheilung kann man rechnen, dass in einem Jahre eine Bindegewebsschicht von der Dicke eines halben Millimeters in der Intima der Arterien entstehen kann. Damit ist die Gefässwand wieder verstärkt gegenüber kurzdauernden Steigerungen des arteriellen Druckes. Jedes Individuum unterliegt somit während eines einjährigen Zeitraumes mit allen Theilen seiner Arterienverzweigung der Gefahr der Aneurysmabildung. Und dieser einjährige Zeitraum dürfte in die Zeit zwischen dem 35. und 45. Lebensjahre fallen. Insofern es aber für die fernere Beweisführung nicht wesentlich ist, ob dieser einjährige Zeitraum für jeden Arterienabschnitt und für jedes Individuum synchron ist oder nicht, ist es zweckmässig zu Durchschnittszahlen überzugehen. Demnach betrifft die Gefahr der Aneurysmabildung in jedem Jahre eine einjährige Altersklasse von Menschen, deren mittleres

Lebensalter 40 Jahre beträgt, und hier werden unter diesen zunächst nur die Männer berücksichtigt.

Unter einer Bevölkerung von 50000 Einwohnern finden sich zufolge der besten statistischen Erhebungen grösseren Maassstabes annähernd 350 Männer von 40—41 Jahren. Von diesen dürften vielleicht 130 Männer überhaupt niemals an Arteriosklerose erkranken, sondern zuvor an anderen Leiden sterben. Es würden dann 220 Männer übrig bleiben, welche früher oder später die Erscheinungen der Arteriosklerose darbieten werden. Hierbei sind auch diejenigen Männer gerechnet, welche höhere Grade der Arteriosklerose aufweisen, weil dieselben offenbar in früheren Jahren Gelegenheit hatten zur Erwerbung eines Dilatationsaneurysma. Ebenso enthält die in Rede stehende Altersklasse, nach Abzug derjenigen, die überhaupt nicht an Arteriosklerose erkranken, noch eine Anzahl Männer, welche erst viel später an Arteriosklerose leiden werden. Die Zahl 220 ist die Durchschnittszahl der Männer, welche alljährlich nach der Beschaffenheit ihres Gefässsystems die hier gemachten Voraussetzungen einer Aneurysmabildung erfüllen, d. h. die ersten Stadien der diffusen Arteriosklerose durchlaufen.

Von diesen 220 Männern dürfte aber nur ein geringer Bruchtheil sich so schweren körperlichen Anstrengungen und geistigen Aufregungen aussetzen, wie sie als Gelegenheitsursache zur Aneurysmabildung erforderlich erscheinen. Es mögen daher schätzungsweise von den genannten 220 Männern etwa 50 Männer übrig bleiben, für welche nach der hier vertretenen Auffassung die Gefahr der Aneurysmabildung thatsächlich besteht. Auch diese erkranken nicht alle. Einerseits dürfte die Schwächung der Gefässwand in den Anfangsstadien der Arteriosklerose nur selten eine so hochgradige sein, dass sie bei vorübergehenden Drucksteigerungen eine aneurysmatische Erweiterung der Arterien bedingt. Andererseits bemerkt man, dass viele Individuen, welche bei bestimmten Gelegenheiten Schmerzen in Brust und Rücken empfunden haben, weiterhin solchen Gelegenheitsursachen sorgsamst aus dem Wege gehen. In solchen Fällen sind vielleicht Spuren einer aneurysmatischen Dehnung aufgetreten, welche sich späterhin einer, nicht ungewöhnlich eingehenden, anatomischen Untersuchung entziehen.

Hier in Dorpat findet sich eine Bevölkerung von annähernd 35000 Seelen. Rechnet man weite Landbezirke hinzu, welche gleichfalls einen Theil ihrer Schwerkranken in die akademischen Krankenhäuser und in die Privatpflege der Stadt einliefern, so erhöht sich die in Rechnung zu stellende Bevölkerungszahl hochgerechnet auf 50000 Seelen. Zur Section gelangen aber bei männlichen Leichen jährlich mindestens 5 Fälle von Aneurysmen. Mindestens ebenso viele mögen unsecirt bleiben in dem weiten Gebiete, welches hier in Betracht kommt. Man gelangt somit zu dem Resultate, dass jenen 50 Männern, denen alljährlich die Gefahr der Aneurysmabildung droht, etwa alljährlich 10 Fälle von Aneurysmabildung gegenüberstehen. Oben wurde bereits ausgeführt, weshalb nicht alle 50 Männer, die der genannten Gefahr ausgesetzt sind, wirklich erkranken. Dass diese Gefahr aber eine grosse ist, ergiebt sich in sehr offenkundiger Weise aus den 10 Erkrankungsfällen.

Dieser Betrachtung kann nur die Bedeutung einer vorläufigen Schätzung zukommen, da die Aneurysmastatistik auf so kleinen Zahlen beruht. Aber es zeigt sich wenigstens, dass die absolute Seltenheit des Aneurysma bei Männern nicht als Einwand gegen die von mir vertretene Auffassung gelten darf. Und was für die männliche Bevölkerung zutrifft, gilt auch für die weibliche. Diese erkrankt seltener, aus welchen Gründen ist bereits oben erörtert. Die von mir aufgestellten Beziehungen zwischen Aneurysmabildung und Arteriosklerose sind durchaus andere, als sie früheren Autoren vorschwebten. Nicht die Arteriosklerose im Allgemeinen, sondern nur die Anfangsstadien der diffusen Arteriosklerose bedingen die Gefahr der Aneurysmabildung. Und unter Zugrundelegung meiner in früheren Mittheilungen niedergelegten Untersuchungen über Arteriosklerose wird man mit Recht dieses Ergebniss noch dahin einschränken müssen, dass nur diejenige Form der diffusen Arteriosklerose in Betracht kommt, welche auf einer Schwächung der Tunica media der Arterien beruht; die Anfangsstadien der diffusen primären Arteriosklerose ergeben, wenn sie mit stärkeren, wenngleich vorübergehenden Steigerungen des arteriellen Blutdruckes zusammenfallen, die Bedingungen für die Bildung von Dilatationsaneu-

rysmen, welche im Laufe ihrer weiteren Entwickelung so häufig in Rupturaneurysmen übergehen.

Es liegt nahe, noch des Umstandes zu gedenken, dass in manchen Ländern, und auch hier in Dorpat, die Aneurysmen häufiger zu sein scheinen, als z. B. in manchen Gegenden Deutschlands. Dagegen ist nun anzuführen, dass hier auch die Tuberculose seltener und die Arteriosklerose häufiger ist. Wenn also obige Rechnung für andere Länder zutreffend sein soll, so muss wohl auch die Zahl der Individuen, welche niemals an Arteriosklerose erkranken, etwas grösser gewählt werden, und es ergeben sich dementsprechend dann kleinere Zahlen für die Individuen, welche der Gefahr der Aneurysmabildung ausgesetzt sind. Solange indessen die Statistik der Aneurysmen nicht wesentlich verschärft ist und zwar in dem Grade, dass in jedem einzelnen Sectionsfalle auch genau nach Dilatationsaneurysmen, die so leicht übersehen werden, gesucht wird, glaube ich, hat eine eingehendere statistische Prüfung nur einen sehr bedingten Werth.

Auf Grund dieser Untersuchungen erscheint es gerechtfertigt, die hier beschriebenen Aneurysmen im ätiologischen Sinne als arteriosklerotische Dilatations- und Rupturaneurysmen zu bezeichnen. Sie sind eine wenngleich nicht häufige Begleiterscheinung der Anfangsstadien der diffusen primären Arteriosklerose. Dies schliesst nicht aus, dass nachträglich schwere Formen der knotigen Arteriosklerose auftreten. In einem Theile der Fälle findet sich letztere auch in grösseren Abschnitten des Arteriensystemes verbreitet. Vollkommen mit der Erfahrung in Uebereinstimmung war aber die Ansicht vieler Anatomen, welche die Beziehungen des Aneurysma zur Arteriosklerose leugneten oder an weitere unbekannte Voraussetzungen gebunden sein liessen. Denn diese Forscher hatten die vorzugsweise mit unbewaffnetem Auge erkennbaren Formen der Erkrankung, die knotige Arteriosklerose im Sinne, als sie ihre Meinung äusserten. Die knotige Arteriosklerose hat sicherlich nur indirecte Beziehungen zur Bildung der arteriosklerotischen Dilatations- und Rupturaneurysmen, deren Entstehung vielmehr mit den Anfangsstadien der diffusen primären Arteriosklerose zusammenfällt. Die diffuse Arteriosklerose war zwar seit lange bekannt, der Nachweis ihrer grossen Verbreitung und ihrer Entwickelungsgeschichte,

wie er in meinen früheren Arbeiten geführt wurde, hat aber die grosse Bedeutung dieser Veränderung klargelegt.

Diese liegt zum Theil auch auf dem praktischen Gebiete. Dem Verfasser steht keine eigene Klinik zu Gebote, auch übernimmt er keinerlei private ärztliche Thätigkeit. Häufig wird er jedoch mit gelegentlichen Mittheilungen über Leiden beehrt, welche in der Regel vom Laien nicht als wirkliche, einer ärztlichen Behandlung bedürftige Krankheiten betrachtet werden. Dabei fiel es auf, wie häufig bei kräftigen Männern des 35. bis 45. Lebensjahres, die nie zuvor krank gewesen waren, rheumatoide Schmerzen im Rücken und Kreuz, an den Seitentheilen des Rumpfes, seltener in den Extremitäten auftreten. Die Schmerzen können heftig sein, gewöhnlich sind sie gering, zuweilen äussern sie sich nur als abnorme Sensationen. Ferner wird in der Regel von den Kranken berichtet, dass diese sensiblen Störungen sich durch körperliche und geistige Ruhe lindern, dagegen bei lebhaften Körperbewegungen und geistigen Aufregungen aller Art an Stärke zunehmen. Es würde gewiss sehr interessant sein, wenn diese Erscheinungen von Seiten der Kliniker genauer geprüft würden. Ich möchte dieselben auf die Anfangsstadien der Arteriosklerose beziehen. Seitdem es mir gelang in der Gestalt Pacini'scher Körperchen zahlreiche sensible Endapparate in der Arterienwand nachzuweisen, kann eine solche Auffassung nicht wesentlich auffallen, umsomehr, da auch die grosse Schmerzhaftigkeit vieler Aneurysmen bekannt ist. Gerade bei den Aneurysmen strahlen aber bekanntlich die Schmerzempfindungen in der Regel über weitere Körperbezirke, nicht selten auch über die Extremitäten aus. Wenn damit meine Deutung jener geringeren Schmerzempfindungen als Folgen der Arteriosklerose einigermaassen gestützt werden kann, so giebt die Erfahrung noch eine weitere Bestätigung. Die genannten arteriosklerotischen Schmerzen werden in der Regel durch warme Bekleidung der entsprechenden Hautbezirke zwar gelindert, aber nicht beseitigt. Sie verschwinden dagegen in wenigen Wochen bei ruhigem Verhalten, bei thunlichster Vermeidung von raschem Treppen- und Bergsteigen und bei Vermeidung aufregender Einflüsse jeder Art.

Es würde wohl von einiger Bedeutung sein, wenn eine sach-

kundige klinische Untersuchung dieser Frage eingeleitet werden würde. Wenn dieselbe auch nur den Erfolg hätte, eine Differentialdiagnose zwischen den arteriosklerotischen Schmerzempfindungen und anderen ähnlichen Erscheinungen festzustellen, wäre bereits vieles gewonnen. Es würde dann auf Grund dieser Untersuchungen eine einfache Prophylaxe gegen das Aneurysma sich ergeben und es würde mit der Zeit auch eine genauere klinische Kenntniss der Arterienerkrankungen erzielt werden, welche geeignet wäre die Ergebnisse der anatomischen Untersuchungen von Neuem zu prüfen, zu bestätigen, zu erweitern und nutzbringend zu machen. Die Bedeutung der Gefässerkrankungen wird meines Erachtens bis jetzt immer noch erheblich unterschätzt.

Zur Zeit als diese Untersuchungen bereits abgeschlossen und vorliegende Mittheilungen grossentheils niedergeschrieben waren[1]), erschien eine grössere Arbeit Eppinger's[2]) über Aneurysmen. Da diese Arbeit angeblich alle Formen des Aneurysma berücksichtigt, aber die arteriosklerotischen Aneurysmen übergeht, bin ich wohl genöthigt, dieselbe etwas eingehender zu besprechen. Eppinger theilt die Aneurysmen ein in congenitale Aneurysmen, parasitäre Aneurysmen und in das Aneurysma simplex (traumaticum). Was zunächst das congenitale Aneurysma anbetrifft, so bezeichnet dieser Autor damit die Veränderungen, welche Kussmaul und Maier als Periarteriitis nodosa, P. Meyer als multiple Aneurysmen der mittleren und kleineren Arterien beschrieben haben. Indem er noch einige andere vergleichbare Fälle in der Literatur sammelt und zwei eigene hinzufügt, gelangt er schliesslich zu dem Ergebnisse, dass die Ursache für die Entstehung dieser Aneurysmen zu suchen sei in einer Entwickelungshemmung der Gefässwand, in einem congenitalen Fehler der letzteren, welcher schliesslich zur Ruptur mit Aneu-

[1]) Die erste Veröffentlichung meiner Untersuchungen erfolgte in den Sitzungen der Dorpater Naturforschergesellschaft: Sitzgsber. 16. April 1887, späterhin auf der letzten Naturforscherversammlung in Wiesbaden. Vgl. Tageblatt der 60. Versammlung deutscher Naturforscher und Aerzte. Wiesbaden 1887. S. 123.

[2]) Eppinger, Pathogenesis (Histogenesis und Aetiologie) der Aneurysmen einschliesslich des Aneurysma equi verminosum. Archiv für klinische Chirurgie. Bd. 35. Supplement. 1887.

rysmabildung führe. Somit ist das congenitale Aneurysma Eppinger's eigentlich nicht congenital. Vielmehr soll die Schwäche der Gefässwand congenital sein und diese führt in späteren Lebensperioden zum Aneurysma. Es liegt nicht in meiner Absicht die bezüglichen Auffassungen des genannten Autors zu bestätigen oder zu widerlegen, da ich solche Formen der Erkrankung nicht zur eigenen Untersuchung hatte. Es ist nur die Thatsache zu betonen, dass diesen Aneurysmen durch ihre grosse Multiplicität eine gewisse Sonderstellung mit Recht eingeräumt wird. Soweit indessen die Beschreibungen der Autoren gehen, scheint auch in diesen Fällen diffuse Arteriosklerose mit der Bildung von Dilatationsaneurysmen vorzukommen. Ob hierbei alle Rupturaneurysmen, welche vorzugsweise die Aufmerksamkeit der Beobachter anzogen, aus Dilatationsaneurysmen hervorgingen, kann ich nicht entscheiden. Die Bezeichnung „congenitales Aneurysma“ wird man aber zweckmässiger auf diejenigen Aneurysmen beschränken, welche wirklich bei Neugebornen vorkommen, wie zum Beispiel das Aneurysma des Ductus Botalli.

Viel bedeutsamer sind die Ergebnisse, welche bezüglich der parasitären Aneurysmen von Eppinger gewonnen wurden und hier liegt offenbar der Schwerpunkt seiner Arbeit, welche viele neue Thatsachen enthält. Die Untersuchungen über die hierhergehörigen Wurmaneurysmen der Pferde und über die Arrosionsaneurysmen in tuberculösen Lungencavernen übergehe ich, so interessant sie sind, weil sie mit den für mich in Betracht kommenden Fragen nur in losem Zusammenhange stehen und wende mich sofort zu den mykotischen embolischen Aneurysmen des Menschen. Hier handelt es sich nach der Darstellung des genannten Autors um Fälle mykotischer acuter Endocarditis im Gebiete des linken Herzens. Auf den erkrankten Stellen des Endocard bilden sich Thromben, welche Zooglöamassen enthalten und nach ihrer Loslösung als Emboli in die Aortenbahn verschleppt werden. Die Emboli werden vorzugsweise an den Verzweigungsstellen der arteriellen Bahn eingekeilt und erzeugen hier acute exsudative Prozesse und Erweichungszustände in der Arterienwand. Letztere reisst schliesslich ein und es bildet sich ein Aneurysma, in welchem ein von Spaltpilzen durchsetzter Thrombus sich vorfindet. Genaueres über die Eigenschaften

dieser Spaltpilze werden wir in einer versprochenen späteren Arbeit Eppinger's finden.

Unabhängig von Eppinger hat, wie dieser mittheilt, auch William Osler[1]) in Philadelphia einen solchen Fall beschrieben. Wenn man nun auch bei Eppinger eine genauere Prüfung der Frage vermisst, ob nicht in einzelnen seiner Fälle, in welchen die Aneurysmen nicht an den Verzweigungsstellen ihren Sitz haben, die Mykose nur eine Complication eines bereits bestehenden, oder aus anderen Gründen entstandenen Aneurysma darstellt, so wird man doch in der Mittheilung von Osler zunächst eine Bestätigung finden. Es kann deshalb die Frage erhoben werden, ob nicht auch in den von mir beschriebenen Aneurysmen solche Mykosen vielleicht eine Rolle gespielt hätten.

Bei meinen über 5 Jahre sich erstreckenden Untersuchungen arteriosklerotischer Gefässe habe ich manche Woche daran gewendet, um in Atheromheerden und anderen Theilen erkrankter Arterien Spaltpilze nachzuweisen. Nicht als ob ich hierbei einen Erfolg erwartet hätte; ich betrachtete es einfach als meine Pflicht auch auf eine solche weniger wahrscheinliche Möglichkeit Rücksicht zu nehmen. Ein Erfolg wurde dabei bezüglich der Arteriosklerose nicht erzielt. Als eine gelegentliche Frucht dieser Studien kann ich aber die kleine Arbeit von H. Meyer[2]) erwähnen. In gleicher Weise habe ich auch die von mir selbst secirten Aneurysmen untersucht und nur einmal Mikrokokken in grösserer Zahl und zwar unter der Gestalt von Zooglöen gefunden. Dieselben waren in allen Organen der Leiche und auch in den Vasa vasorum der Aorta und des in der dritten Mittheilung Taf. X Fig. 1 gezeichneten Aortenaneurysma ohne Schwierigkeit nachweisbar. Da indessen in der Umgebung der Zooglöen an keiner Stelle mit Bestimmtheit reactive Erscheinungen Seitens

[1]) William Osler, The Gulstonian Lectures on Malignant Endocarditis. London 1885.

[2]) H. Meyer, Acute Endocarditis und Meningitis als Complication der croupösen Pneumonie. Deutsches Archiv für klin. Medicin. Bd. 41. — Auch einer der früheren Fälle von kryptogenetischer Pyämie mit mykotischer ulceröser Endocarditis wurde von mir secirt und mikroskopisch nachgewiesen. Veröffentlicht von C. Eisenlohr, Berl. klin. Wochenschrift. 1871. No. 32.

der Gewebe nachweisbar waren, muss man wohl annehmen, dass es sich hier um eine postmortale Spaltpilzentwickelung handelte. Die Leiche war 36 Stunden nach dem Tode secirt worden. Möglicher Weise kommt hierbei auch die Perforation des Aneurysma in den Oesophagus in Betracht, wodurch der Eintritt von Spaltpilzen in das Gefässsystem erleichtert war und vielleicht bereits vor dem Tode, in der Agone stattgefunden hatte. Uebrigens konnte in keinem der von mir secirten Fälle Spuren einer acuten Endocarditis nachgewiesen werden, worin meines Erachtens eine wesentliche Differenz gegenüber den Befunden von Eppinger gegeben ist.

Bezüglich der Aneurysmen, welche ich in der Sammlung des hiesigen Institutes vorgefunden und in den früheren Mittheilungen beschrieben habe, kann ich keine ebenso bestimmten Angaben bezüglich des Fehlens von Spaltpilzen machen. In Anbetracht des Umstandes, dass diese Präparate in verdünntem Spiritus gelegen hatten und somit keine einwurfsfreie Untersuchung auf Mikroorganismen gestatteten, habe ich von dieser abgesehen. Indessen bemerke ich, dass auch in diesen Fällen frische Formen der Endocarditis nicht nachweisbar waren. Es kann deshalb bezüglich aller der von mir untersuchten Aneurysmen nur die Frage entstehen, ob dieselben möglicherweise spätere Stadien des mykotischen Aneurysma darstellen.

Auch diese Frage ist zu verneinen. Einige ganz frisch entstandene Rupturaneurysmen, deren Wand nur aus der verdickten Adventitia bestand, habe ich selbst secirt und mikroskopisch auf Spaltpilze untersucht, ohne Erfolg, wenn ich von einigen offenbar postmortalen Verunreinigungen absehe. Die meisten Rupturaneurysmen waren älteren Datums und zeigten dem entsprechend an ihrer Innenfläche eine derbe neugebildete Bindegewebsmembran. Indem ich zugebe, dass solche Bildungen gelegentlich Folge einer acuten mykotischen ulcerösen Endarteriitis sein können, so ist doch für die von mir beschriebenen Fälle diese Möglichkeit abzulehnen. Denn diese Rupturaneurysmen zeigten einige Eigenthümlichkeiten, welche mit der Annahme eines mykotischen und embolischen Ursprunges unvereinbar sind.

Erstens: Die Localisation der von mir untersuchten sackförmigen Rupturaneurysmen stimmt im Allgemeinen überein mit

der Localisation der knotigen Arteriosklerose, aber nicht mit der Localisation embolischer Prozesse, welche, wie Eppinger richtig betont, die Theilungsstellen der arteriellen Bahn bevorzugen. Die arteriosklerotischen sackförmigen Rupturaneurysmen finden sich dagegen ihrer grossen Mehrzahl nach entfernt von den Astabgängen an der Aorta adscendens, am Arcus und an dem obersten Theile der Aorta thoracica descendens. Nur ein relativ geringer Bruchtheil von arteriosklerotischen sackförmigen Rupturaneurysmen sitzt an den Theilungsstellen und Astabgängen der Arterien.

Zweitens: Die von mir beschriebenen arteriosklerotischen sackförmigen Rupturaneurysmen entstehen jedenfalls ihrer weit überwiegenden Mehrzahl nach aus arteriosklerotischen Dilatationsaneurysmen. Die in der ersten und vierten Mittheilung ausführlich besprochene Localisation der letzteren erklärt in einfachster Weise die in allen Punkten übereinstimmende Localisation der arteriosklerotischen sackförmigen Rupturaneurysmen. Hierbei spielen aber keinerlei Zufälligkeiten, wie sie die embolische Verschleppung eines Thrombus beherrschen, eine Rolle. Die Dilatationsaneurysmen sind Folge einer Dehnung der Gefässwand und indem diese einfach weiterschreitet, wird die Grenze erreicht, an welcher die Gefässwand einreisst, wobei entweder tödtliche Blutung oder die Bildung eines entsprechenden Rupturaneurysma erfolgt.

Drittens: Die Localisation der arteriosklerotischen Dilatationsaneurysmen berechtigt zu dem Schlusse, dass auch diese auf einfachem, mechanischem Wege entstehen durch plötzlich auftretende, wenngleich kurzdauernde abnorme Steigerungen des Blutdruckes. Die Dilatationsaneurysmen treten namentlich am Anfangstheile der arteriellen Bahn auf, wo die Pulswelle hoch ist, an der Aorta adscendens, am Arcus und am oberen Theile der Aorta descendens. Relativ seltener erscheinen sie an einzelnen Stellen, an welchen die Verkrümmung der sklerosirten Arterien besondere Spannungen der Gefässwand erzeugt, also an den Ursprungskegeln gewisser Seitenzweige der Aorta. Ebenso selten, wenngleich für die mechanische Entstehung bedeutsam, ergab sich auch die Entwickelung von Dilatationsaneurysmen kurz oberhalb des Hiatus aorticus des Zwerchfelles, welcher die arteriosklerotisch gedehnte Aorta einschnürt.

Diese Gründe beweisen, dass die von mir beschriebenen Aneurysmen keinerlei mykotischen und embolischen Prozessen ihre Entstehung verdanken, und nach den früheren Erörterungen ihren Namen der arteriosklerotischen Aneurysmen mit Recht tragen. Damit soll aber zunächst durchaus kein Einwand erhoben werden gegen die Richtigkeit der Beobachtung und Deutung der interessanten Fälle mykotisch-embolischer Aneurysmen, welche Eppinger beschrieben hat. Doch dürften letztere wohl als relativ seltenere Vorkommnisse sich ergeben, wenn auch diese Vorkommnisse von grosser Bedeutung sind. Auch würde meines Erachtens kein Einwand gegen die mykotisch-embolischen Aneurysmen Eppinger's zulässig sein, wenn gelegentlich Dilatations- und Rupturaneurysmen beobachtet würden von ausgesprochen arteriosklerotischem Charakter, aber combinirt mit mykotischer Endocarditis und mit secundärer Ansiedelung von Spaltpilzen in den Thromben, welche so häufig in den sackförmigen Rupturaneurysmen vorkommen. Allerdings kann es dann auch schwer werden eine differentielle Diagnose zu stellen.

Das Aneurysma simplex (traumaticum) bildet die dritte Form, welche Eppinger beschreibt. Er versteht darunter jene Aneurysmen, welche vorzugsweise die Aufmerksamkeit der Pathologen und Anatomen erregt haben, und welche seit jeher Gegenstand der verschiedensten Aneurysmatheorien gewesen sind. Diese Aneurysmen weisen in Beziehung auf ihre Grösse die erheblichsten Unterschiede auf, neben sehr kleinen beobachtet man grössere und sehr grosse: „eimergrosse". Zufolge dieser Umgrenzung des Gegenstandes muss man schliessen, dass hier im Wesentlichen die oben beschriebenen arteriosklerotischen Aneurysmen in Betracht kommen. Dieselben sind bekanntlich hier nicht zuerst mit der Arteriosklerose in Beziehung gebracht worden; Rokitansky namentlich hat die Verwandtschaft dieser Erkrankungen mit der Arteriosklerose erörtert. Dem entsprechend versucht Eppinger zunächst diese Verwandtschaft zu bestreiten. Wenn er aber dabei meinen Untersuchungen über Arteriosklerose den Einwand entgegenstellt, dass bei angeborener Enge der Aorta keine endarteriitischen Wucherungen in der Intima der letzteren getroffen zu werden pflegen, so liegt darin ein erhebliches Missverständniss. Denn auf Grund meiner Untersuchun-

gen ist zu erwarten, dass bei kräftiger Herzaction, welche Eppinger voraussetzt, eine relativ enge Aorta auch wenig Bindegewebe in der Intima aufweisen muss. Die fibröse Endarteriitis ist die Folge einer Erweiterung des Gefässlumen, nicht die Folge einer Verengerung desselben; bei relativer Enge des Arteriensystems fehlen somit die Bedingungen, welche die Sklerose zu erzeugen im Stande wären. In der That hatte ich wiederholt Gelegenheit nachzuweisen, dass bei relativer Enge des Aortensystemes und bei kräftiger Entwickelung des Herzens sogar die physiologische Bindegewebslage der Aorta ausserordentlich dünn ist. Immer habe ich das als eine Bestätigung meiner mechanischen Theorie der Arteriosklerose betrachtet, und der auf übereinstimmenden Beobachtungen fussende Einwurf Eppinger's kann in gleicher Weise nur die Richtigkeit meiner Untersuchungsergebnisse darthun.

Im Uebrigen wendet sich Eppinger's Kritik wesentlich gegen die Aneurysmatheorie von Köster, welcher ich gleichfalls nicht zustimmen kann, obgleich dieser Autor, wie bei früherer Gelegenheit dargelegt wurde, eine Reihe interessanter und wichtiger Thatsachen festgestellt hat. Endlich definirt Eppinger sein Aneurysma simplex (traumaticum) als eine scharf umschriebene Erweiterung einer Arterie, welche durch verschiedenartige Gewalteinwirkungen entstehe. Ausdrücklich wird aber dabei die traumatische Perforation der Gefässwand ausgenommen. Diese Begriffsbestimmung wird etwas durchsichtiger, wenn man bemerkt, dass die umschriebene Erweiterung der Arterie entsteht durch eine totale oder partielle Zerreissung der Arterienwand. Eppinger's Aneurysma simplex (traumaticum) ist die gleiche Veränderung, welche ich als Rupturaneurysma bezeichnete, und entspricht vorzugsweise dem sackförmigen Rupturaneurysma. Als ursächliche Momente für die Entstehung dieser Bildungen nennt Eppinger erstens stumpfe Gewalt und zweitens der plötzliche Anprall einer höheren Pulswelle, wobei Gemüthsbewegungen und Schreck, wohl auch Verletzungen als ätiologische Momente zu betrachten sind.

Hier bin ich somit in der angenehmen Lage, die Angaben Eppinger's durch gleichzeitig vorgenommene und vollkommen unabhängige Beobachtungen insofern zu bestätigen, als dies den

anatomischen Befund des Rupturaneurysma betrifft. Nach den Untersuchungen Rokitansky's ist die Veränderung, welche ich als Rupturaneurysma bezeichnete, eine seltene und ungewöhnliche. Aus den Untersuchungen von Eppinger und mir wird man mit Recht den Schluss ziehen, dass alle grösseren arteriosklerotischen Aneurysmen als Rupturaneurysmen angesprochen werden müssen. Eppinger hat aber die in der Regel gleichzeitig bestehenden circumscripten Dehnungen der Gefässwand nicht berücksichtigt und die Beziehungen des Dilatationsaneurysma zum Rupturaneurysma übersehen. So erklärt es sich, dass er einzelne ihm bekannte localisirte Erweiterungen der arteriellen Bahn als einfache, bedeutungslose Angiectasien gänzlich zur Seite drängt. Er denkt sich die Entstehung der Rupturaneurysmen als einen Vorgang, der vollständig unabhängig ist von vorausgegangenen Erkrankungen der Gefässwand, und kommt dabei folgerichtiger Weise, jedoch ohne die Bedeutung plötzlicher, vorübergehender Steigerungen des Blutdruckes völlig aus den Augen zu verlieren, zu der Meinung, dass vorzugsweise die directe oder indirecte, mechanische Einwirkung äusserer Gewalt die Zerreissung der Gefässwand bewirke. Daher die in Klammern beigefügte Bezeichnung „traumaticum" bei dem Ausdrucke Aneurysma simplex.

Die dreizehn Fälle von Aneurysma simplex (traumaticum), welche Eppinger ausführlich beschreibt, geben aber nur geringe Anhaltspunkte für die Meinung, dass bei denselben eine äussere Gewalteinwirkung als das maassgebende ätiologische Moment zu betrachten sei, dem gegenüber die arteriosklerotischen Veränderungen in den Hintergrund treten. Sie stehen in ziemlich scharfem Gegensatze zu einigen anderen vorangestellten Fällen wirklicher Gefässzerreissung. Ueber diese besteht natürlicher Weise keine Meinungsverschiedenheit. Jeder pathologische Anatom wird in Folge von schweren Traumen — Sturz von der Höhe, Maschinenverletzungen, Eisenbahnunfällen — Zerreissungen von Arterien gesehen haben, bei denen die Grösse der einwirkenden Gewalt als ausreichend erachtet werden musste, um selbst normale und kräftige Arterien zu zerreissen. Und in gewissen Fällen mögen hierbei die Verletzten überleben, so dass ein traumatisches Aneurysma sich zu bilden Gelegenheit hat. Sehr

zahlreich sind aber diese Fälle sicherlich nicht. Meist handelt es sich um geringere Contusionen, welche normale Gefässe nicht zu zerreissen im Stande sind, welche nur an geschwächten, arteriosklerotischen Gefässen Aneurysmen hervorrufen. Letztere bilden bereits den Uebergang zu den arteriosklerotischen Aneurysmen. Sie mögen aber, da die äussere Gewalteinwirkung doch eine sehr bedeutungsvolle Rolle spielt, den traumatischen Aneurysmen im weiteren Sinne untergeordnet werden, indem sie sich den durch Stich-, Hieb- und Schussverletzungen entstehenden Aneurysmen unmittelbar anreihen.

Sehr häufig jedoch, und namentlich häufig bei den Aortenaneurysmen, sind die ätiologischen Momente von anderer Art. Es fehlen dann Anhaltspunkte für die Annahme schwerer Gewalteinwirkungen, oder wenn solche stattgefunden haben, betrafen sie Körpertheile, welche die Erschütterung nicht in genügender Weise mechanisch auf den Ort des Aneurysma überzuleiten im Stande waren. In anderen Fällen finden sich Hinweise auf vorangegangene schwere körperliche Arbeit, auf Gemüthsbewegungen, Schreck und andere Momente, welche zufolge der Versuche an Thieren und zufolge der Beobachtung des Pulses geeignet sind, vorübergehende starke Steigerungen des arteriellen Blutdruckes zu erzeugen, wie dies auch Eppinger andeutet. Wenn hierbei ein Rupturaneurysma entsteht, so lässt dies mit Bestimmtheit auf eine Verminderung der Widerstandsfähigkeit der Gefässwand schliessen. Niemand hat im Gefolge der Athemsuspension oder anderer Einflüsse, welche den arteriellen Druck zuweilen auf die doppelte Höhe treiben, bei Versuchsthieren die Entstehung eines Rupturaneurysma gesehen. Die Gefässwände dieser Thiere pflegen normal zu sein. Auch die gesunden Arterien des Menschen halten noch nach dem Tode einen ausserordentlich hohen Seitendruck aus. Dagegen wissen wir, dass sklerotische Arterien zwar nur eine geringe elastische Nachgiebigkeit zeigen, dagegen bereits bei relativ geringeren Steigerungen der Wandspannung einreissen.

Für diese Fälle, in welchen Blutdrucksteigerungen das Aneurysma erzeugen, ist die Arteriosklerose somit das maassgebende ätiologische Moment, und nach meinem Dafürhalten sind möglicherweise mehrere der von Eppinger beschriebenen Fälle von

Aneurysma simplex (traumaticum) als arteriosklerotische sackförmige Rupturaneurysmen zu deuten. Aus meinen Untersuchungen aber dürfte sich die Berechtigung der Aufstellung des arteriosklerotischen Aneurysma mit Bestimmtheit ergeben und zwar namentlich durch den Nachweis, dass dem arteriosklerotischen Rupturaneurysma ein arteriosklerotisches Dilatationsaneurysma voranzugehen pflegt.

Nicht alle Aneurysmen sind indessen als arteriosklerotische Aneurysmen zu bezeichnen. Die obige Darstellung beschränkte sich auf diese nur aus dem Grunde, weil hier manche neue Thatsachen an das Licht zu ziehen waren. Behufs einer genaueren Umgrenzung des Gebietes der arteriosklerotischen Aneurysmen mag es daher zum Schlusse gestattet sein, den Blick auch auf die anderen Formen von Aneurysmen zu richten, welche mit wenigen Ausnahmen gleichfalls zur Untersuchung gelangt waren. Das Ergebniss lässt sich wohl am kürzesten durch eine tabellarische Uebersicht gewinnen.

I. Aneurysma congenitum umfasst Aneurysmen, welche nachweisbar in der Fötalperiode oder zur Zeit der Geburt entstehen. (Nicht zu verwechseln mit dem sogenannten congenitalen Aneurysma Eppinger's.) Zwei hierher gehörige Fälle von Aneurysma Ductus Botalli erwiesen sich als Dilatationsaneurysmen des offen gebliebenen Ductus.

II. Aneurysma arterioscleroticum
- a) per dilatationem
  - 1) diffusum,
  - 2) fusiforme simplex,
  - 3) fusiforme multiplex,
  - 4) sacciforme,
  - 5) skenoideum;
- b) per rupturam
  - 1) dissecans,
  - 2) sacciforme,
  - 3) varicosum (Einbruch in eine consecutiv erweiterte Vene).

III. Aneurysma traumaticum
- 1) diffusum,
- 2) circumscriptum,

3) varicosum,
4) varix aneurysmaticus.

IV. Aneurysma embolicum
1) simplex, entstehend durch blande Emboli (Ponfick). Zwei hierher gehörige Fälle stellten sich dar als sackförmige Rupturaneurysmen mit neugebildeter, bindegewebiger Wand. Im Gefässlumen der in Celloidin eingebetteten Präparate konnten spitze, stachelige Kalkfragmente nachgewiesen werden. Letztere stammten offenbar von Herzklappen und entsendeten einen oder zwei stachelige Fortsätze in den Hals der Aneurysmasäcke.
2) infectiosum, entstehend durch infectiöse Emboli (Eppinger).

V. Aneurysma per arrosionem. Arrosionsaneurysmen z. B. der Pulmonalis (P. Mejer, Eppinger).

VI. Aneurysma cirsoideum (neuropathicum?).

Die Aneurysmen der Hirnarterien dürften hier unschwer unter II. und IV. Unterkunft finden, während die multiplen Aneurysmen kleinerer und mittelgrosser Arterien (Rokitansky, Kussmaul-Maier und P. Mejer, congenitale Aneurysmen Eppinger's) vorläufig noch eine gesonderte Stellung einnehmen müssen, bis ihre Aetiologie etwas genauer geprüft sein wird.

(Separatabdruck aus Virchow's Archiv für pathologische Anatomie und Physiologie und für klinische Medicin. 113. Band. 1888.)

Druck und Verlag von Georg Reimer in Berlin.

Ueber die compensatorische Endarteriitis.

Von Prof. Dr. R. Thoma in Dorpat.

In einer der neueren Nummern [1]) der „Fortschritte der Medicin“ bemerkt der Referent Weigert, dass in den Aufsätzen von Epstein „Ueber die Structur normaler und ectatischer Venen“ [2]) bei der Erklärung der Thatsachen gewisse functionell-teleologische Gesichtspunkte zu sehr in den Vordergrund gerückt seien, obwohl sie für Solche, die einer mechanischen Naturauffassung huldigen, ungenügend und jedenfalls durch einfachere Erklärungsweisen leicht zu ersetzen seien.

Die Arbeiten von Epstein sind auf meine Anregung und unter meiner Leitung entstanden und glaube ich daher einige Verantwortung für dieselben zu tragen. Epstein selbst, ein sehr begabter und fleissiger Mitarbeiter ist inzwischen zum tiefen Bedauern der Näherstehenden gestorben. So glaube ich für denselben eintreten zu sollen um so mehr, als jene Aeusserung Weigert's ihre Spitze vorzugsweise richtet gegen die von mir begründete Lehre von der compensatorischen Endarteriitis. Dabei liegt es mir aber fern, hier eine Polemik zu eröffnen. Meine eigenen Arbeiten über diesen Gegenstand sind bereits sehr umfangreich, aber in kleinen Abschnitten erschienen, wodurch der Ueberblick erschwert ist. Es mag daher wünschenswerth sein, hier in wenigen Worten auf die grundsätzlichen Fragen zurückzukommen.

Gewiss ist zuzugeben, dass der Bezeichnung „Compensatorische Endarteriitis“ ein teleologischer Charakter untergeschoben werden kann. Auch mag hier und da von mir und von meinen jüngeren Mitarbeitern die Zweckmässigkeit dieses Vorganges erwähnt worden sein. Und ganz mit Recht, denn die Zweck-

[1]) 1. September 1887.

[2]) Dieses Archiv Bd. 108.

mässigkeit vieler Einrichtungen und Vorgänge im menschlichen Organismus und in der organischen Natur im Allgemeinen ist nicht zu bestreiten, vielmehr vielfach sehr auffällig. Der Nachweis solcher Zweckmässigkeiten schliesst aber nicht ein, dass auch die Zweckmässigkeit als letzter Erklärungsgrund angesehen werden muss. Nur in diesem Falle dürfte man von einer teleologischen Form der Erklärung sprechen, und diese wäre gewiss mit Recht zurückzuweisen.

Die Bezeichnung „Compensatorische Endarteriitis" dient für mich nur als kurzer Ausdruck eines empirisch festgestellten Gesetzes. Dieses lautet: Jede Verlangsamung des Blutstromes in Arterien und Venen des Menschen, welche nicht durch eine entsprechende Zusammenziehung der mittleren Gefässhaut vollständig wieder aufgehoben wird, führt zu einer Bindegewebsneubildung in der Intima, welche das Lumen des Gefässes verengt und damit die normale Stromgeschwindigkeit mehr oder weniger vollständig wieder herstellt. Der Beweis für dieses Gesetz findet sich in einer längeren Reihe von Aufsätzen in den letzten 16 Bänden dieses Archivs und er wird durch einige bereits druckfertige Arbeiten noch weiter ergänzt werden.

Zur Deutung dieses empirischen Gesetzes öffnen sich aber drei Wege. Diese führen zu der teleologischen, zu der pseudocausalen und zu der causalen Erklärung.

Ueber die teleologische Erklärung ist hier wenig zu sagen, da keine Meinungsverschiedenheit darüber besteht, dass an und für sich die Zweckmässigkeit einer Erscheinung nicht als die Ursache der Erscheinung gelten kann. Denn in diesem Falle dürften so viele unzweckmässige Erscheinungen in der belebten Natur nicht vorkommen. Etwas schwieriger liegt aber die Sache bezüglich der nicht teleologischen Erklärungen. Weigert deutet eine solche an, ohne dieselbe genauer auszusprechen. Ich kann also nicht wissen, wie dieselbe sich nach seiner Meinung gestaltet und muss von den Weigert'schen Auffassungen absehen. Soviel ich aber beurtheilen kann, sind im Allgemeinen nur zwei Möglichkeiten der Erklärung gegeben.

Man kann unter den gegebenen Verhältnissen die Bindegewebsneubildung in der Intima betrachten als den Ausdruck

eines Grenzstreites zwischen zwei Geweben im Sinne von Boll. Das flüssige Gewebe, Blut und das feste Bindegewebe der Intima machen sich hier den Raum streitig. Durch die Schwächung der mittleren Gefässhaut oder durch andere gleichwerthige Momente, wird die Blutbahn zu weit im Verhältnisse zu der durchströmenden Blutmenge. Die Grenze ist verschoben zu Ungunsten der Gefässwand. Jedem Gewebe aber kommt muthmaasslich von der Zeit seiner ersten Entwickelung her ein gewisses, wenn auch nicht näher definirbares Maass von Lebens- und Wachsthumsenergie zu, wodurch eben die normalen Grenzen zwischen den verschiedenen Geweben bestimmt und festgehalten werden. Wird durch irgendwelche Ursachen die Grenze verschoben zu Ungunsten der Intima, so werden die Wachsthumsenergien der Intima frei und bethätigen sich durch Neubildung von Bindegewebe, bis das Gefäss wiederum die dem Blutstrome angepasste Lichtung aufweist.

Manche auffällige Mängel dieser Erklärung sollen hier keine weitere Erörterung erfahren, damit sich die Betrachtung beschränken kann auf die wesentlichen Punkte. Es fusst die Lehre vom Grenzstreit der Gewebe auf der gewiss richtigen Thatsache, dass dem Embryo von vornherein eine Menge Eigenschaften anhaften, welche er von seinen Erzeugern überkommen hat. Wenn ich dabei in der Vereinigung des Ovulum und des Sperma den Ausgangspunkt der geschlechtlichen Fortpflanzung erblicke, so ist doch offenbar in der ursprünglichen, einheitlichen Zusammengehörigkeit des Personaltheils und des Germinaltheils jedes Individuum die Erklärung zu suchen für die Uebertragung der besonderen Eigenschaften der Erzeuger auf den Erzeugten. Letzterer ist ein abgegliederter Theil seiner Erzeuger und besteht somit aus dem gleichen materiellen Substrat. Die Eigenschaften des letzteren hat somit der Embryo von seinen Eltern überkommen und diese Eigenschaften müssen schliesslich Berücksichtigung finden bei der Erklärung des speciellen Verlaufes der späteren Entwickelungs- und Wachsthumsvorgänge.

Diese Erklärung wird aber erst bedeutsam werden, wenn wir das Wesen des Lebensvorganges im Einzelnen genau ergründet haben. Denn unzweifelhaft kommen nach der Zeit der ersten Entstehung und während der ganzen Lebensdauer auf das

sich entwickelnde Individuum noch eine Menge neu hinzutretender Bedingungen in Wirkung, deren Einfluss nicht abgegrenzt und verstanden werden kann, ohne eine genauere Kenntniss des Lebensprozesses. Möglicherweise werden sogar die Grenzflächen zwischen zwei Geweben durch einfache mechanische Bedingungen, aber nicht durch ererbte Eigenschaften bestimmt. Ehe unsere Einsicht wesentlich vertieft ist, können wir nicht mit Bestimmtheit entscheiden, in wie weit im speciellen Falle ererbte Eigenschaften der Materie und in wie weit äussere Einflüsse maassgebend sind. Bis dahin bleibt für die Pathologie der wachsenden und erwachsenen Menschen die Boll'sche Lehre von dem Grenzstreit der Gewebe ohne Halt. Und eine auf sie begründete Erklärung eines pathologischen oder physiologischen Vorganges steht in der Luft, erklärt einen vielleicht relativ genauer bekannten Vorgang durch einen weniger genau bekannten anderen Vorgang. In diesem Sinne glaube ich es beanstanden zu müssen, wenn die Lehre von den ererbten Eigenschaften, welche für die Embryologie gewiss bedeutungsvoll sich erweist, heute schon Anwendung finden soll für die hier in Betracht kommenden Fragen. Sie giebt auf Grund einer Voraussetzung über die ererbten Eigenschaften des Embryo die Ursachen einer Erscheinung ohne die Möglichkeit eines Nachweises in wie weit in diesem Falle jene ererbten Eigenschaften wirklich den maassgebenden Factor spielen. Sie legt somit das Ursachenverhältniss nicht klar. Es ist auf Grund der Grenzstreitlehre nicht ersichtlich, warum gerade diese und nicht eine andere Grenze innegehalten wird. Ohne Deutung bleibt in dem speciellen vorliegenden Falle die empirisch festgestellte Beziehung der Bindegewebsneubildung in der Intima zu der Stromgeschwindigkeit des Blutes — wenn man nicht auf rein vitalistische Gesichtspunkte, die hier als unvereinbar mit einer mechanischen Auffassung zurückgedrängt wurden, eingeht. Freilich, wenn man sich begnügt mit der Annahme, dass die vitalen Eigenschaften der Intima genau einer gewissen Stromgeschwindigkeit des Blutes angepasst sind und von dieser unmittelbar beeinflusst werden, hat man eine Erklärung, aber sie dürfte Wenige befriedigen.

Diese vitalistische Wendung der Erklärung steht hier ausser Frage. Vermeidet man dieselbe, so tritt die Unzulänglichkeit

der obigen Erklärung hervor, welche die Einzelheiten der Erfahrung nicht berührt. Diese oben vorangestellte Erklärung ist formell richtig in ihren Grundlagen aber einer specielleren Beweisführung unzugängig und täuscht somit über die Tragweite der vorausgesetzten Ursachen und in diesem Sinne habe ich sie als eine pseudocausale Erklärung bezeichnet. Gewiss besitzt der Embryo eine Anzahl ererbter Eigenschaften. Wenn man aber diese als Erklärungsmoment verwerthen will, begeht man den Irrthum, unbekannte Grössen an Stelle von bekannten zu setzen und der formell richtige, logische Schluss giebt ein inhaltloses Resultat, weil dieses nur unbekannte Werthe enthält.

Will man das Verständniss der Lebensvorgänge fördern, so kann dies offenbar nicht in dieser deductiven Weise geschehen, wie es soeben versucht wurde, sondern nur auf empirischem Wege, indem man bestrebt ist, die verschiedenen Bedingungen des Erfolges festzustellen, zunächst ohne Rücksicht auf das Welträthsel, woher die Materie ihre Eigenschaften erhalten und überkommen hat. Welcher Art diese Eigenschaften sind, wie sie sich unter verschiedenen Bedingungen verhalten, das sind die Fragen, welche der Naturforscher zu lösen im Stande ist. Schliesslich wird sich dabei auch finden, welche Eigenschaften des Embryo und des Eies ererbt sind. Diese Methode der Untersuchung führt meines Erachtens allein zu einer wirklich „mechanischen“ Auffassung, während die Zurückführung der Erscheinung auf die wenig bekannten Lebenseigenschaften der Organismen der inductiven Wissenschaft geringen Erfolg verspricht, zugleich aber auch vitalistische, nicht mechanische Auffassungen, die hier überhaupt nicht erörtert sind, fördert.

Die angeregte Frage einer Erklärung der compensatorischen Endarteriitis gehört keineswegs zu den leichten und einfachen, zumal gegenwärtig, wo die Untersuchung doch noch in ihren Anfängen steht. Ich bin aber bestrebt gewesen, auch in dieser Beziehung meinen Theil beizutragen:

1. Durch den Nachweis, dass die Aenderung, beziehungsweise die Verlangsamung der Stromgeschwindigkeit des Blutes den maassgebenden Factor für die compensatorische Endarteriitis abgiebt, während Aenderungen des Blutdrucks ohne Belang sind.

2. Durch den Nachweis sensibler Endapparate, Pacini-

Vater'scher Körperchen in der Wand aller Theile der arteriellen Bahn.

3. Durch den Nachweis, dass mit dem ersten Auftreten der compensatorischen Endarteriitis verknüpft ist eine Erweiterung und reichere Entwickelung der Vasa vasorum.

4. Durch Bestätigung der Erfahrungen Koester's, welcher bei stärker entwickelten Prozessen dieser Art auch fibröse Mesarteriitis und Periarteriitis beobachtete.

Die empirische Erklärung der compensatorischen Endarteriitis lautet demnach:

Die Verlangsamung des Blutstromes in Arterien und Venen hat zur Folge eine Hyperämie der Vasa vasorum und eine Bindegewebsneubildung in der Intima, zu welcher sich späterhin eine Bindegewebsneubildung in der mittleren und äusseren Gefässhaut gesellt.

Will man noch etwas weiter gehen, so ergiebt sich die Hypothese, dass die sensiblen Endorgane in der Gefässwand bei Verlangsamung der Geschwindigkeit des Blutstromes eine Aenderung der leisen vibratorischen — nicht pulsatorischen — Bewegungen, die jeder strömenden Flüssigkeit zukommen, empfinden und reflectorisch eine Hyperämie der Vasa vasorum erzeugen. Letztere aber dürfte wohl die Ursache sein für die Gewebsneubildung zuerst in der inneren, dann in allen drei Gefässhäuten. Die Spannung der Gefässhäute bewirkt dabei zunächst, dass die Neubildung an der Innenfläche der Gefässwand sich in einfachen, geometrischen Figuren[1]) entwickelt. Sowie aber die Verdickung der Gefässwand an irgend einer Stelle soweit gediehen ist, dass die normale Stromgeschwindigkeit wieder eintritt, hört die Wirkung dieser Ursachenverbindung auf und es sind erneute Stromverlangsamungen erforderlich um von Neuem Bindegewebsentwickelung zu erzeugen.

Dies ist meines Erachtens ohne Frage eine causale Erklärung, der eine mechanische Auffassung zu Grunde liegt. Sie ist aber in der erwähnten Reihe von Arbeiten in diesem Archiv ausführlich entwickelt, und halte ich damit die Bemerkung von Weigert für erledigt. Fraglich kann nur sein, ob alle Theile dieser Erklärung objectiv zutreffen. Diese Frage aber wird nur

[1]) Kreis, Ellipse.

an der Hand weiterer Untersuchungen geprüft werden können. Als gesicherte Errungenschaft aber glaube ich bezeichnen zu dürfen die Lehre von der compensatorischen Endarteriitis, das heisst den Satz, dass jede längere Zeit bestehende Verlangsamung des Blutstromes eine fibröse Verdickung der Intima der Arterien und Venen erzeugt, welche das Gefässlumen wieder dem Blutstrome anpasst und die Stromverlangsamung mehr oder weniger vollständig beseitigt.

(Separatabdruck aus Virchow's Archiv für pathologische Anatomie und Physiologie und für klinische Medicin. 112. Band. 1888.)

Druck und Verlag von Georg Reimer in Berlin.

Ueber Phlebosklerose und ihre Beziehungen zur Arteriosklerose.

(Aus dem pathologischen Institut in Dorpat.)

Von Dr. Eustachius Sack.

Die Arteriosklerose ist eine Systemerkrankung im Gebiete des arteriellen Theiles der Blutbahn. Sie tritt auf als Arteriosclerosis diffusa und nodosa, und ihre Entstehung muss nach den Untersuchungen von Prof. Thoma[1]) zurückgeführt werden auf eine durch verschiedenartige allgemeine Ernährungsstörungen bedingte Schwächung der Gefässhäute und namentlich der mittleren Gefässhaut der Arterien. Dieses Ergebniss legt die Frage nahe, ob jene so eben erwähnten allgemeinen Ernährungsstörungen nicht auch in gleicher Weise eine Wirkung in den Wandungen der Venen entfalten, mit anderen Worten, ob nicht auch die Phlebosklerose viel häufiger vorkommt, als man dies anzunehmen gewohnt ist und eine häufige und regelmässige Begleiterscheinung der Arteriosklerose darstellt. Zahlreiche Beobachtungen, welche Prof. Thoma gelegentlich seiner eigenen Untersuchungen über das Gefässsystem machte, schienen diese Frage zu bejahen und habe ich dementsprechend den Vorschlag von Prof. Thoma, derselben näher zu treten, sehr willkommen geheissen.

Eine Durchsicht der einschlägigen Literatur ergiebt zunächst, dass die Aetiologie der Arteriosklerose und der Phlebosklerose mancherlei Uebereinstimmung aufweist. Lobstein[2]) bezeichnete den senilen Marasmus als Ursache der Dickenzunahme der Venen-

[1]) Thoma, Ueber die Abhängigkeit der Bindegewebsneubildung in der Arterienintima von den mechanischen Bedingungen des Blutumlaufes. Sieben Mittheilungen. Dieses Archiv Bd. 93—106.

[2]) Lobstein, Lehrbuch der patholog. Anatomie. Deutsch von Neurohr. Bd. II. Stuttgart 1835. S. 514.

wände. Rokitansky[1]) und Virchow[2]) heben für gewisse Fälle die Bedeutung einiger mechanischer Momente für die fibröse Endophlebitis hervor und endlich haben Oedmannsson[3]), Birch-Hirschfeld[4]) und Winkel[5]), Huber[6]) und Schüppel[7]) gewisse syphilitische Formen der Phlebitis beschrieben. Manche dieser syphilitischen Erkrankungen gehören allerdings in das Gebiet der circumscripten, gummösen Neubildung, wie diese auch an den Arterien vorkommen. In anderen Fällen aber scheint die Syphilis diffuse Formen der fibrösen Endophlebitis hervorzurufen. Seniler Marasmus, mechanische Momente und Syphilis rechnen aber zugleich zu den wichtigsten Ursachen der Arteriosklerose. Es fragt sich nur, ob diese ätiologischen Momente der Phlebosklerose in ähnlicher Weise zur Wirkung kommen, wie dies durch Prof. Thoma für die Arteriosklerose nachgewiesen wurde. In diesem Sinne haben bereits die im hiesigen pathologischen Institut angestellten Untersuchungen von Epstein[8]) über varicöse Venen eine etwas bestimmtere Antwort gebracht. Auch die Varicenbildung erscheint als Folge einer primären Schwächung der Tunica media der Venen. Die vorliegende Arbeit reiht sich jener an, indem sie grössere Abschnitte des Venensystems in Angriff nimmt, um die Phlebosklerose als Systemerkrankung und ihre Beziehungen zur Arteriosklerose zu verfolgen.

Zur Erreichung dieses Zweckes habe ich das Blutgefässsystem von 100 Leichen, die keine vorgängige Auswahl erfahren hatten, einer eingehenderen Prüfung unterzogen. In der Regel erstreckte sich die Untersuchung auf die Aorta ascendens und abdominalis, die Carotis communis, auf die Arteria brachialis,

[1]) Rokitansky, Lehrbuch der patholog. Anatomie. Bd. 2. S. 363.

[2]) Virchow, Gesammelte Abhandlungen. Frankfurt a. M. 1856.

[3]) Oedmannsson, Nord. med. Archiv. I. 4. Canstatt's Jahresber. 1869.

[4]) Birch-Hirschfeld, Beiträge zur patholog. Anatomie der hereditären Syphilis. Arch. d. Heilkunde. 1875. XVI. S. 166.

[5]) Winkel, Berichte und Studien aus dem kgl. sächs. Entbindungsinstitut. Citirt nach Birch-Hirschfeld, a. a. O.

[6]) Huber, Ueber syphil. Gefässerkrankung. Dieses Archiv Bd. 79. S. 573.

[7]) Schüppel, Arch. d. Heilkunde. XI. 1870.

[8]) S. Epstein, Ueber die Structur normaler u. ectatischer Venen. Dieses Archiv Bd. 108. 1887. Zweite Mittheilung.

radialis, ulnaris, iliaca ext., femoralis, poplitea und tibialis ant., und ferner auf die Vena jugularis int., brachialis, radialis, ulnaris, cephalica, basilica, iliaca ext., femoralis, poplitea, tibialis ant., saphena magna und parva. Ausserdem konnten öfters auch die kleineren Gefässe der Leber, Milz und Niere geprüft werden. Diese Gefässe und Organtheile wurden unmittelbar nach der Section in Alkohol gelegt, später in Celloidin eingebettet, in mikroskopische Schnitte zerlegt und nach der Färbung mit Alauncarmin untersucht. In Anbetracht der grossen Zahl der zu untersuchenden Objecte habe ich dabei von Serien- oder Stufenschnitten abgesehen, immerhin aber von jedem der genannten Gefässe mindestens zwei, in der Regel den ganzen Gefässumfang begreifende, tadellose Schnittpräparate geprüft[1]). In diesem Sinne sind auch die Angaben der später folgenden Tabellen zu deuten. Das Ergebniss aber fand durch die Untersuchung der Gefässe mit unbewaffnetem Auge eine weitere Bestätigung. Für gütige Ueberlassung des Materials habe ich dabei dem Director des pathologischen Instituts in Dorpat Herrn Prof. Thoma und dem Oberarzt des Obuchow'schen Stadthospitals in St. Petersburg Herrn Dr. A. Netschajew, wie auch den Prosectoren Herrn Prof. Dr. C. Winogradow und Dr. M. Poletika meinen besonderen Dank auszusprechen.

Diese Untersuchungen beziehen sich zum Theil auf die Arterien, zum Theil auf die Venen. Zunächst konnte ich einige

[1]) Diese Schnitte wurden folgenden Stellen der Gefässe entnommen: Carotis comm. in der Mitte ihres Verlaufes. — Aorta ascend. einige Millimeter oberhalb der Klappen. — Aorta abdom. zwischen der Art. mesent. infer. u. ihrer Theilungsstelle. — Art. iliaca ext., in der Mitte ihres Verlaufes. — Art. femor., Anfangstheil der A. femor. superfic. — Art. poplitea, Mitte der Kniekehle. — Art. tibial. ant., in nächster Nähe des Fussgelenkes. — Art. brachialis, in der Mitte des Oberarms. — Art. radialis u. ulnaris, einige Centimeter oberhalb des Handgelenks (Pulsstelle). — Vena brachialis, radialis, ulnaris, iliaca ext., femoralis, poplitea und tibial. antica an derselben Stelle wie die zugehörige Arterie. — V. saph. magna, am oberen Drittel des Oberschenkels. — V. saph. parva, in der Mitte des Unterschenkels oder am Malleolus externus. — V. jugul. int. in der Mitte ihres Verlaufes. — V. basilica in der Mitte des Oberarms. — V. cephalica in einiger Entfernung oberhalb des Cubitalgelenkes.

bemerkenswerthe Thatsachen über das normale Verhalten der Carotis comm. feststellen, welche ich im ersten Kapitel mitzutheilen gedenke. Alsdann ergaben sich einige Resultate bezüglich der Verbreitung der Arteriosklerose in den verschiedenen Provinzen des Gefässsystems, welche den Inhalt des zweiten Kapitels bilden. Im dritten und letzten Kapitel wende ich mich sodann dem Verhalten der Venen, der Phlebosklerose zu, und vergleiche die hierbei zu gewinnenden Ergebnisse mit dem Inhalte der früheren Kapitel.

a. Die Arteria carotis communis.

In seinen Untersuchungen über die Ausbildung des normalen Gefässsystems schildert Prof. Thoma[1]) die Entwickelung einer Bindegewebsschicht in der Arterienintima, welche von dem Ductus Botalli bis zur Arteria umbilicalis reicht und die Seitenzweige frei lässt. Diese sich auf die Intima der „Nabelblutbahn" beschränkende Bindegewebsschicht entsteht in den ersten Monaten nach der Geburt und erscheint offenbar als eine Folge der Umbildungen, welche das Arteriensystem durch den Verschluss des Ductus Botalli und der Arteria umbilicalis erleidet. In weiterer Verfolgung der Wandstructur des Arteriensystems hat sodann Westphalen[2]) den Nachweis geführt, dass auch in der Intima der normalen Arteria uterina etwa mit dem Beginn der Pubertät eine Bindegewebsschicht auftritt, welche im Laufe des Lebens eine sehr erhebliche Dicke erreicht. Soweit eine sorgfältige Prüfung der Thatsachen dazu berechtigt, gelangt man zu dem Schlusse, dass diese physiologische, bindegewebige Verdickung der Intima der Arteria uterina abhängig sei von den erheblichen Schwankungen, welche die Lichtung dieser Arterie und damit auch die Geschwindigkeit des sie durcheilenden Blutstromes erleidet in Folge der menstruellen Blutwallungen und der etwa

[1]) Thoma, Ueber die Abhängigkeit der Bindegewebsneubildung in der Arterienintima von den mechan. Bedingungen des Blutumlaufes. Erste Mittheilung. Die Rückwirkung des Verschlusses der Nabelart. und des arteriösen Ganges auf die Structur der Aortenwand. Dieses Archiv Bd. 93. S. 443. 1883.

[2]) Westphalen, Histologische Untersuchungen über den Bau einiger Arterien. Inaug.-Dissert. Dorpat 1886.

eingetretenen Schwangerschaften. Und ein ähnliches Verhalten, wenn auch weniger ausgeprägt, scheint sich nach gelegentlichen Wahrnehmungen dieses Autors auch in der Arteria ovarica und lienalis zu finden, also in zwei weiteren Arterien, welche sich bereits unter physiologischen Verhältnissen durch stärkere periodisch wiederkehrende Kaliberänderungen auszeichnen.

Bezüglich der Arteria carotis comm. hat Prof. Thoma genauere Mittheilungen gemacht. Während der ersten fünf Lebensjahre zeigt die Intima dieses Gefässes eine sehr einfache Structur, von welcher ich mich auch durch Einsicht der einschlägigen Präparate überzeugen konnte. Sie besteht aus Endothel und Elastica, und zwischen beiden findet sich gelegentlich, und zwar vorzugsweise in der weiteren Umgebung der Verzweigungsstellen, also in der Nähe des Ursprunges der Carot. comm. und in der Nähe ihrer Theilungsstelle, eine allerdings schmale Schicht longitudinal gerichteter Muskelfasern. Diese Schicht von Muskelfasern ist bei Erwachsenen, wie K. Bardeleben[1]) und Thoma übereinstimmend berichten, stärker entwickelt und enthält nun ausserdem elastische Fasern und Platten. Ausserdem finden sich aber auch sowohl in den Carotiden als in den Art. subclaviae von Erwachsenen unter dem Endothel bindegewebige Elemente. Prof. Thoma hat in der erwähnten Mittheilung darauf hingewiesen, dass solche bindegewebige Einlagerungen in der Intima in späteren Lebensperioden auch in anderen Arterien beobachtet werden. Er ist somit geneigt diesen bindegewebigen Bestandtheil der Intima der Carotiden als einen Vorläufer seniler Veränderungen aufzufassen. Auch Westphalen hat des bindegewebigen Antheils der Intima der Carotiden, der Subclaviae und der Anonyma als eines physiologischen Vorkommens Erwähnung gethan. Indessen findet sich bis heute keine genauere auf umfangreicheren Untersuchungen beruhende Bearbeitung dieser Frage und habe ich dieselbe aufgenommen, weil mein Material eine weitergehende Erörterung zu gestatten scheint.

Meine Untersuchungen über die Carotis beziehen sich auf 78 Individuen, welche zwischen dem 12. und 75. Lebensjahre gestorben waren. Um die besonderen Verhältnisse der Verzwei-

[1]) Bardeleben, Ueber den Bau der Arterienwand. Sitzungsber. der med.-naturw. Gesellschaft zu Jena. 1878.

gungsstellen der arteriellen Bahn zu eliminiren, wählte ich jeweils etwa die Mitte der Carot. comm. zur Anfertigung der Präparate. Es zeigte sich nun, dass vom 12. Lebensjahre ab in der Regel mehr oder weniger Bindegewebe unter der endothelialen Auskleidung dieses Gefässes lag. Diese Bindegewebsschicht kann im 12. bis 15. Lebensjahre sehr schmal sein, wie in den von Prof. Thoma beschriebenen Fällen. In der Regel ist sie wohl erkennbar und nimmt in späteren Jahren erheblich an Mächtigkeit zu. Eine Grenze zwischen dieser physiologischen Bindegewebsneubildung einerseits und der diffusen Arteriosklerose andererseits ist aber durch die einfache histologische Untersuchung nicht festzustellen. Freilich wenn sich arteriosklerotische Hügel, hyaline Degeneration, Verkalkung und Atherombildung hinzugesellen, wird man schwerlich irre gehen, wenn man neben diesen Erscheinungen der nodösen Arteriosklerose auch das Vorhandensein einer diffusen derartigen Erkrankung annimmt. Allein für die Mehrzahl der Fälle ist eine scharfe Grenze zwischen normalen und pathologischen Befunden auf diesem Wege nicht festzustellen.

Unter diesen Umständen habe ich mich zu mikrometrischen Messungen der Dicke der Intima entschlossen. Die in Alkohol gehärteten, in Celloidin eingebetteten, mit Alauncarmin gefärbten und in Canadabalsam eingelegten Schnitte wurden mit einem sorgfältig geaichten Ocularmikrometer untersucht. Und zwar habe ich in der Regel an jedem Präparate die dickste und die dünnste Stelle der Intima gemessen. War die Dicke der Intima auf dem ganzen Umfange des Gefässes annähernd die gleiche, so beschränkte ich mich gelegentlich auch auf eine Messung. In anderen Fällen sah ich mich durch eine sehr wechselnde Dicke der Intima veranlasst, die Zahl der Messungen an jedem einzelnen Gefässabschnitte etwas zu vermehren.

Aus diesen für jedes einzelne Gefäss gefundenen Zahlen bildete ich sodann Mittelwerthe, „mittlere Dicke der Intima“, welche ich weiterhin tabellarisch gruppirte. Zugleich aber ordnete ich meine Beobachtungen nach dem Verhalten des übrigen Theiles des Arteriensystems. Zuerst stellte ich diejenigen Fälle zusammen, in welchen das Arteriensystem im Allgemeinen normal oder sehr nahezu normal war. Eine zweite Gruppe umfasste die Carotiden derjenigen Individuen, welche im Uebrigen

geringe Grade der Arteriosklerose aufwiesen, eine dritte Gruppe die Arteriosklerosen mittleren Grades und eine vierte Gruppe die Fälle, welche abgesehen von der Carotis hochgradige Formen der Arteriosklerose darstellen.

Mit Hinzuziehung einiger von Prof. Thoma mir zur Verfügung gestellter Präparate ergaben sich im Ganzen 32 Fälle, in welchen das Arteriensystem im Allgemeinen als normal oder annähernd normal bezeichnet werden konnte; hier war somit mit grosser Wahrscheinlichkeit auch die Carotis comm. annähernd als normal zu betrachten.

Gruppirt man dieselben nach dem Lebensalter, so ergiebt sich Folgendes.

Tabelle A.

Mittlere Dicke der Intima der Carot. comm. in Millimillimetern bei normalem oder annähernd normalem Arteriensystem.

Alter Jahre.	Mittlere Dicke der Intima.			Anzahl der Beobachtungen.
	Maximum.	Mittel.	Minimum.	
0—4	9	5	1	3
12—15	61	37	15	5
17—19	92	57	37	6
21—28	104	72	41	8
32—42	180	95	30	10

Unter der Bezeichnung mittlere Dicke der Intima sind hier, wie oben bemerkt, die Mittelwerthe verstanden, welche sich aus der wiederholten Messung jedes einzelnen Gefässes ergaben. Man erkennt zunächst mit aller Bestimmtheit, dass die Intima in den ersten 4 Lebensjahren sehr dünn ist. In der That besteht sie nur aus Endothel und Elastica. Im 12.—15. Lebensjahre ist sie aber bereits relativ dick, indem sich nun eine offenbar physiologische Bindegewebsschicht in der Intima bildete. Diese nimmt im Laufe der Zeit erheblich an Mächtigkeit zu und erreicht im Mittel 95 μ für die Zeit vom 32.—42. Lebensjahre. Ihre Dicke zeigt übrigens recht erhebliche individuelle Verschiedenheiten, und es ist keineswegs in Abrede zu stellen, dass nicht einzelne der maximalen Werthe bereits in geringem Grade durch die ersten Spuren der Arteriosklerose beeinflusst sind. Gross kann indessen bei der getroffenen strengen Auswahl der Fälle diese Fehlerquelle nicht sein, was sogleich deutlich hervortritt,

wenn man die Messungen arteriosklerotischer Gefässe in Vergleich zieht.

Tabelle B.

Mittlere Dicke der Intima der Carot. communis in Millimillimetern bei Arteriosklerose geringen Grades.

Alter Jahre.	Mittlere Dicke der Intima.			Anzahl der Beobachtungen.
	Maximum.	Mittel.	Minimum.	
24—39	202	129	30	9
40—49	187	109	61	7
50—68	239	124	61	7

Die Minima erscheinen hier ziemlich nieder, für die Zeit vom 24.—39. Jahre sogar eher kleiner als in der früheren Zusammenstellung der Tabelle A. Es ist dies leicht erklärlich, wenn man erwägt, dass bei geringgradiger Arteriosklerose offenbar in manchen Fällen die Carot. comm. wenig oder gar nicht erkrankt sein konnte. Die Arteriosklerose ist ja im Allgemeinen nicht gleichmässig über das Arteriensystem verbreitet, in der Regel bevorzugt sie einzelne Gefässprovinzen, um andere unberührt zu lassen. Die Mittel aber, ebenso wie die Maxima, sind alle höher als normal. Diese Verdickung der Intima kommt wesentlich auf Rechnung einer Zunahme ihrer inneren, bindegewebigen Lage. Sie erscheint in dieser Tabelle wenig beeinflusst vom Lebensalter, somit vorzugsweise als der Ausdruck der Erkrankung. Die Arteriosklerose selbst ist allerdings erheblich von dem Lebensalter abhängig. Es ist hinlänglich bekannt, dass die Arteriosklerose in höheren Lebensaltern häufiger ist und offenbar auch im Laufe ihrer Entwickelung bei jedem einzelnen Individuum eine mehr und mehr zunehmende Verdickung der Intima erzeugt. Indem aber in dieser Tabelle B nur die geringeren Grade der Arteriosklerose Aufnahme fanden, ist dieser Factor der Zeit völlig eliminirt. Die Dickenzunahme der Intima ist die gleiche, ob sie sich nun in früheren oder späteren Lebensperioden entwickelt.

Die Feststellung der Thatsache, dass hier das Lebensalter keinen Einfluss übt, zeigt aber wiederum, dass die vorliegende Tabelle nicht mehr wesentlich von dem physiologischen Wachsthum beeinflusst wird. Und umgekehrt kann man aus dem deut-

lichen Hervortreten des physiologischen Wachsthums der Intima in Tabelle A den Schluss ziehen, dass die Zahlen dieser Tabelle A nicht mit erheblichen Fehlern behaftet sind, welche von dem Vorhandensein geringer Grade der Arteriosklerose herrühren könnten.

Die grosse Differenz der Mittelwerthe für die mittlere Dicke der Intima in Tabelle A und B zeigt in ähnlicher Weise, dass Tabelle A ziemlich genau normale Werthe ergiebt, die jedenfalls nur in sehr geringem Grade von Arteriosklerose beeinflusst wurden. Andererseits beweist dieselbe Differenz, dass bereits bei einer geringen Erkrankung der übrigen Theile des Arteriensystems die Carotis communis erhebliche Veränderungen in der Dicke ihrer Intima aufzuweisen pflegt. Die Carotis comm. ist in diesem Sinne ein von der Arteriosklerose bevorzugtes Gefäss, eine Thatsache, welche späterhin noch weitere Bestätigung finden wird.

Aehnliche Ergebnisse gewinnt man, wenn man das Verhalten der Carotis communis prüft bei Individuen, welche etwas höhere Grade der Erkrankung aufweisen.

Tabelle C.

Mittlere Dicke der Intima der Carotis comm. in Millimillimetern bei Arteriosklerose mittleren Grades.

Alter Jahre.	Mittlere Dicke der Intima.			Anzahl der Beobachtungen.
	Maximum.	Mittel.	Minimum.	
35—49	496	251	132	7
50—59	247	172	76	7
60—71	496	228	74	10

Die Dicke der Intima der Carotis communis hat in dieser Tabelle eine weitere Zunahme erfahren. Dieselbe ist vorzugsweise auf Rechnung einer stärkeren Ausbildung der diffusen Arteriosklerose zu setzen. Doch kommen hier bereits sehr häufig jene mächtigeren circumscripten bindegewebigen Verdickungen der Arteriosclerosis nodosa vor, welche in der Regel mit verschiedenartigen regressiven Metamorphosen, hyaliner Degeneration, Verfettung, Atherombildung und Verkalkung verknüpft sind. Der Mangel einer dem Lebensalter proportionalen Zunahme der Verdickung der Intima erklärt sich aber wie für Tabelle B, so auch hier für Tabelle C durch die getroffene Auswahl des Materiales.

Die Messungen der Intima der Carotis bei den höchsten Graden der Arteriosklerose habe ich nicht tabellarisch zusammengestellt, da dieselben zu wenig zahlreich waren. Es erfährt aber auch bei diesen höchsten Graden der Arteriosklerose die mittlere Dicke der Carotisintima eine weitere Zunahme, welche im Extrem bis auf 400 μ sich steigerte.

Die Vergleichung des pathologischen Materiales ergab zunächst einen Beweis für annähernde Richtigkeit der Zahlen der Tabelle A, welche das physiologische Wachsthum der Dicke der Carotisintima zum Ausdrucke bringen. Diese erhebliche Zunahme der Carotisintima ist nachweibar bedingt durch die Neubildung einer subendothelialen Bindegewebslage, und es fragt sich, welche Bedeutung man diesen Zahlen und Ergebnissen zuzuschreiben hat.

Bereits in seiner ersten Arbeit über das Gefässsystem hat Prof. Thoma die Frage aufgeworfen, ob das Auftreten einer Bindegewebsschicht in der Carotis comm. als ein Gegenbeweis angesehen werden könnte gegen seine Erklärung der Bindegewebsneubildung in der Intima der Nabelblutbahn. Er hat diese Frage verneint, und wie es scheint mit Recht. Denn die Bindegewebsneubildung im Gebiete der Nabelblutbahn beginnt bereits unmittelbar nach der Geburt und ist in ihren wesentlichen Punkten mit dem 5. Lebensjahre zum Abschlusse gebracht, lange ehe in der Carotis eine Bindegewebsschicht nachweisbar wird. Auch ist jene im Gefolge des Verschlusses der Art. umbilic. und des Ductus Botalli auftretende Bindegewebsbildung in der Arterienintima in so charakteristischer Weise auf die Nabelblutbahn, mit Ausschluss aller Seitenzweige beschränkt, dass jene Deutung nicht wohl in Zweifel gezogen werden kann, wenn auch in späteren Lebensperioden in der Art. uterina und ovarica, in der Carot. com. und vielleicht auch in der Lienalis durch besondere Verhältnisse begünstigt, von Neuem eine bindegewebige Verdickung der Intima eintritt. Diese besonderen Verhältnisse sind durch Westphalen für die Art. uterina und ovarica und in ihren allgemeinen Umrissen auch für die Art. lienalis klar gelegt; es erübrigt somit dieselben auch für die Art. carotis comm. aufzudecken, unter Berücksichtigung des Umstandes, dass sie auch für die Anonyma und Subclavia anwendbar sein müssen. Denn auch in diesen Arterien kommt, soweit bisher die Untersuchung

reicht, physiologischer Weise bei Erwachsenen eine Bindegewebslage in der Intima vor.

In dieser Beziehung könnte man zu der Meinung gelangen, dass die Entwickelung einer Bindegewebslage in der Intima gar nichts mit den mechanischen Bedingungen des Blutstromes zu thun habe, sondern überhaupt den Arterien grösseren Kalibers als wesentliche Eigenthümlichkeit zukomme. Ich will davon absehen, dass diese Erklärung in der That keine Erklärung ist, denn ein Blick auf die Aorta ascendens und die Iliaca externa genügt zur Widerlegung. Diese Gefässe haben das gleiche oder ein grösseres Kaliber als die Carotis und die Subclavia und dennoch ist ihre Intima physiologischer Weise frei von Bindegewebe.

Die Erklärung der Bindegewebslage der Carotisintima könnte fernerhin vielleicht auf einen ähnlichen Wechsel der Gefässfüllung bezogen werden, wie es für die Arteria uterina, ovarica und lienalis maassgebend war. Auch das Gehirn, also ein grosser Theil des Stromgebietes der Carotis comm. unterliegt einem deutlichen und auffälligen periodischen Wechsel der Thätigkeit und Ruhe, des wachenden und schlafenden Zustandes. Gewiss sind diese Thätigkeitsänderungen mit wechselnden Graden der Blutfüllung und Weite der Arterien verknüpft. Allein auch die Extremitäten ruhen im Schlafe, und dennoch zeigt die Arteria iliaca externa und femoralis nichts von einer physiologischen Bindegewebslage, welche der Subclavia zukommt. Letztere kann somit in dieser Weise keine Erklärung finden, und damit wird auch die Erklärung für die Carotis communis zweifelhaft, um so mehr als sicherlich der Wechsel der Blutfüllung der Hirngefässe keinen Vergleich aushält mit dem Wechsel des Kalibers, welcher sich während der Menstruation und Gravidität in der Arteria uterina vollzieht.

Arteria carotis comm., subclavia und vermuthlich anonyma weisen dagegen eine gemeinsame Eigenthümlichkeit auf, wodurch sie sich von allen anderen grossen Arterien unterscheiden. Das Wachsthum ihrer Durchmesser ist, wie Beneke[1]) und

[1]) Beneke, Ueber die Weite der Iliacae com., Subclaviae und Carotis com. in den verschiedenen Lebensaltern. Schriften der Gesellschaft zur Beförderung der gesammt. Naturwiss. zu Marburg. Bd. II. Supplementheft III. S. 32 u. f. Cassel 1879.

Thoma[1]) unabhängig von einander gezeigt haben, in den ersten Jahren nach der Geburt eher rascher als bei anderen Arterien. Das Wachsthum nimmt jedoch rasch ab. Bereits im 8. bis 10. Lebensjahre haben diese Arterien nahezu ihre volle Weite erreicht, die dann bis zum Schlusse des Wachsthums nur eine sehr unbedeutende weitere Zunahme erfährt. Die übrigen grossen Arterien dagegen zeigen bis gegen Ende des dritten Decennium ein nicht unerhebliches Wachsthum. Namentlich das Wachsthum der Carotis erscheint bereits im 8.—10. Lebensjahre nahezu abgeschlossen.

Diese frühzeitige Beendigung des Wachsthums der Carotis lässt es somit als gerechtfertigt erscheinen, wenn Prof. Thoma die physiologische Bindegewebsentwickelung in der Carotis gewissen senilen Veränderungen der arteriellen Bahn analogisirte. Die Arterienwand ist elastisch und dauernd während des ganzen Lebens gespannt. Jede unbelebte elastische Substanz, die einer dauernden Spannung unterliegt, zeigt sich der elastischen Nachdehnung unterworfen, d. h. sie kehrt beim Aufhören der Spannung nicht wieder vollständig in ihre frühere Gleichgewichtslage zurück. Sicherlich beeinträchtigt die tonische Contraction der Gefässmusculatur das frühzeitige Eintreten einer solchen elastischen Nachdehnung der Arterienwand, welche zu einer Erweiterung der Gefässlichtung führen müsste. Während der Wachsthumsperiode muss auch die Wachsthumszunahme des Gefässrohres diese Störung völlig ausgleichen. Nach Schluss des Wachsthums aber dürfte sie wohl in Erscheinung treten können.

Meines Erachtens sind, wie bereits Prof. Thoma ausführte, viele geringere diffuse bindegewebige Verdickungen der Arterienintima abhängig von solchen elastischen Nachdehnungen, und die diffuse Arteriosklerose selbst ist zuletzt auf solche moleculäre Veränderungen der mittleren Gefässhaut zu beziehen, welche indessen durch allgemeine Ernährungsstörungen wesentlich verstärkt werden.

Die Bindegewebsneubildung in der Carotis ist somit ein

[1]) Thoma, Untersuchungen über die Grösse und das Gewicht der anat. Bestandtheile des menschl. Körpers im gesunden u. kranken Zustande. Leipzig 1882. S. 213.

physiologischer Prozess, welcher sehr wahrscheinlicher Weise abhängig ist von dem Umstande, dass das Wachsthum des Durchmessers dieses Gefässes bereits mit dem 8.—10. Lebensjahre sich erheblich verlangsamt. Die Folge ist zunächst ein Hervortreten der elastischen Nachdehnung, welche die Lichtung des Gefässrohres stärker erweitert, als dies der durchfliessenden Blutmenge entspricht, so dass nun bereits unter normalen Verhältnissen eine compensatorische bindegewebige Verdickung der Intima eintreten muss. Diese physiologische Bindegewebsschicht verdickt die Intima der Carotis com., so dass diese nach obigen Messungen durchschnittlich eine Dicke von 95 μ bei Erwachsenen aufweist. Die Dicke dieser normalen Bindegewebslage unterliegt dabei erheblichen individuellen Verschiedenheiten; sie erreichte 180 μ im Maximum. Da aber bei geringeren Graden der Arteriosklerose die Intima der erwachsenen Carotis communis im Mittel 100—150 μ zu messen pflegt, fehlt eine scharfe Grenze gegenüber der Arteriosclerosis diffusa, was begreiflich ist, wenn man erwägt, dass letztere gleichfalls als die Folge einer elastischen Nachdehnung der Gefässwand angesehen werden kann, welche durch pathologische Störungen des allgemeinen Ernährungszustandes verstärkt ist.

b. Die Verbreitung der Arteriosklerose in den verschiedenen Gefässprovinzen.

Wenn man sich die Aufgabe stellt, die Verbreitung der Arteriosklerose in den verschiedenen Gefässprovinzen zu verfolgen, so richtet sich die Untersuchung sachgemässer Weise zunächst der Frage zu, wie häufig die einzelnen Gefässabschnitte erkranken. Diese Frage ist von älteren und jüngeren Anatomen bearbeitet worden.

Bizot[1]) gruppirte nach der Häufigkeit des Vorkommens der atheromatösen Erweichung und Verknöcherung die verschiedenen Arterien in eine absteigende Reihe, in welcher die früheren Glieder somit häufiger sich erkrankt erwiesen als die späteren. Diese Reihe von Bizot ist folgende:

[1]) Bizot, Mémoires de la société méd. d'observation. T. I. p. 262. Citirt nach Hasse, Specielle patholog. Anat. Bd. I. Leipzig 1841. S. 103.

1.	Tib. post.	9.	Iliaca com.
2.	Carot. cerebr.	10.	Radialis.
3.	Tib. ant.	11.	Anonyma.
4.	Peronea.	12.	Brachialis.
5.	Subclavia.	13.	Axillaris.
6.	Coronaria cordis.	14.	Ulnaris.
7.	Poplitea.	15.	Carot. facialis.
8.	Femoralis.	16.	Carot. communis.

Auch Lobstein[1]) hat eine ähnliche Reihe absteigender Häufigkeit gegeben für die Verknöcherung (Verkalkung) der Arterienwände:

Arcus aortae.
Der Theilungswinkel der Aorta desc.
Aorta descend. thoracica.
Arteria lienalis.
Aorta descend. abdom.
A. femoralis mit allen ihren Zweigen.
A. spermatica.
A. coronaria cordis.
Einige Aeste der Subclavia.
Der Theilungswinkel der Carot. comm.
Die Gehirnarterien.
Verschiedene Aeste der Carot. ext.
Die Arterien der Brust- und Unterleibswandungen.
A. brachialis und ihre Zweige.
Die Aestchen der Nabelarterien.
Arterien der Hirnsubstanz.
Art. pulmonalis.

Eine ähnliche Scala absteigender Häufigkeit der „Auflagerung“ (Arteriosklerose) giebt Rokitansky[2]), ohne indessen derselben grosse Bedeutung beizulegen. Sie lautet:

1. Aorta ascend. und Arcus aortae.
2. Aorta thoracica descend. und abdom.
3. Art. lienalis.
4. Art. iliacae und femorales.

[1]) Lobstein, a. a. O. S. 478.
[2]) Rokitansky, Ueber einige der wichtigsten Krankheiten der Arterien. Wien 1852.

5. Art. coronariae cordis.
6. A. carotis int.
7. A. vertebralis.
8. A. uterina.
9. Art. brachiales und ihre Aeste.
10. A. spermatica int.
11. A. carot. com.
12. A. hypogastrica.

Viel seltener erkranken zufolge der Untersuchungen dieses Autors: Art. coeliaca, coronariae ventriculi, hepatica und am seltensten die Art. pulmonalis.

Von den neueren Autoren beschäftigte sich Antonio Curci[1]) mit der Frage nach der Häufigkeit der Atheromatose in den verschiedenen Gebieten des Aortensystems. Er stellte 116 Fälle aus den Sectionsprotocollen des pathologischen Institutes in Neapel zusammen, welche sich folgendermaassen vertheilen:

1.	Aorta asc.	75	Erkrankungen	= 65 pCt.
2.	Arcus aortae	41	-	= 35 -
3.	Aorta thor. desc.	28	-	= 24 -
4.	- abdom.	19	-	= 16 -
5.	Hirnarterien	16	-	= 14 -
6.	Aortenwurzel (Aorta iniziale)	12	-	= 10 -
7.	A. basilaris	10	-	= 9 -
8.	Arterien der unteren Extr. .	6	-	= 5 -
9.	Art. coron. cordis	6	-	= 5 -
10.	Hauptäste des Arcus aortae .	5	-	= 4 -
11.	Art. iliacae	5	-	= 4 -
12.	Carotis int.	3	-	= 3 -
13.	Art. lienalis	3	-	= 3 -
14.	- pulmonalis	2	-	= 2 -
15.	- colica	1	-	= 1 -
16.	- coeliaca	1	-	= 1 -

Bei Beurtheilung dieser Tabellen ist zunächst in das Auge zu fassen, dass dieselben ausschliesslich die mit unbewaffnetem Auge fassbaren Formen der Erkrankung berücksichtigen. Neben

[1]) Antonio Curci, Sull' ateromasia delle arterie in rapporto specialmente alle sue cause e ai suoi effetti. Lo Sperimentale. T. XXXVII. p. 366 etc. 1876.

der Petrification sind es also vermuthlich vorzugsweise die nodösen Arteriosklerosen, welche hierbei in Betracht kommen. Dies vorausgesetzt, finden sich dennoch mancherlei Unvollkommenheiten. Während Bizot der Aorta keine Erwähnung thut, dagegen in offenbar vollkommen zutreffender Weise die grosse Häufigkeit der Erkrankungen der Arterien des Unterschenkels hervorhebt, finden wir bei den übrigen Autoren sehr wenig über letztere und namentlich keinen Nachweis darüber, ob die Arterien der Extremitäten regelmässig untersucht wurden. Es scheint, dass letzteres nicht regelmässig der Fall war. Damit verlieren aber naturgemässer Weise alle Zahlen und Tabellen sehr erheblich an Bedeutung. Aus den gegebenen Beobachtungsresultaten wird man jedoch immerhin den Schluss ziehen dürfen, dass die Aorta in allen ihren Theilen, und namentlich in ihren Anfangstheilen sehr häufig Sitz der Arteriosclerosis nodosa ist, und dass die Arterien der unteren Extremität häufiger erkranken als diejenigen der oberen.

Zuverlässigere Ergebnisse sind indessen nur zu erwarten von systematischen Untersuchungen, welche die Mehrzahl der grösseren Arterien betreffen. Letztere müssen jedoch nothwendigerweise in allen Fällen auch mikroskopisch untersucht werden, weil anderenfalls die so häufige und wichtige diffuse Arteriosklerose sich der Beobachtung in der Regel entzieht. Ferner wird man verlangen müssen, dass die Untersuchungen sich auf eine grössere Anzahl von Leichen beziehen, ohne vorgängige Auswahl. Denn wenn man nur diejenigen Fälle in Betracht zieht, bei welchen bereits etwa bei der Section sich mehr oder weniger deutliche Veränderungen in der Aorta fanden, so wird man am Schlusse der Untersuchung nicht erstaunt sein dürfen, wenn sich die Aorta als dasjenige Gefäss ergiebt, welches am häufigsten an Arteriosklerose erkrankt. Dieser Mangel scheint mehr oder weniger fast allen früheren Untersuchungen anzuhaften. Nur Bizot hat vielleicht in gewissem Sinne auf diesen statistischen Fehler Rücksicht genommen, indem er die Aorta aus seiner Häufigkeitsscala ausschloss. Er war sich vielleicht bewusst nur diejenigen Fälle, in denen die Aorta erkrankt war, geprüft zu haben und gab somit eine Zusammenstellung, welche zeigt, wie häufig die Zweige des Aortensystems erkranken bei

bestehender Arteriosklerose der Aorta. Bestimmt ausgesprochen findet sich allerdings dieser Gedanke nicht.

Das von mir untersuchte Material von 100 Leichen genügt im Allgemeinen diesen Anforderungen soweit, als dies überhaupt durch die Thätigkeit eines einzelnen nicht über unbeschränkte Zeit gebietenden Beobachters erreicht werden kann. Ehe ich aber zu demselben übergehe, habe ich noch eine andere Frage aufzuwerfen.

Bereits aus den Zahlen des vorhergehenden Kapitels ergiebt sich, dass die Carotis com. sehr häufig an Arteriosklerose erkrankt. Vergleicht man nun mit diesem Ergebniss die obigen Häufigkeitsscalen verschiedener früherer Beobachter, so zeigt sich, dass Bizot die Carotis com. an letzter Stelle erwähnt, Rokitansky an 11. Stelle, Curci an 10. Stelle. Darin liegt doch ein erheblicher Widerspruch. Dieser erklärt sich sicherlich, wenn man in Betracht zieht, dass jene Autoren vorzugsweise mit unbewaffnetem Auge untersuchten, während ich in jedem Falle das Mikroskop zu Hülfe zog. Aus jenen Scalen wird man somit den allerdings sehr unzuverlässig begründeten Schluss ziehen dürfen, dass die ausgeprägten Formen der nodösen Arteriosklerose in der Carotis com. selten sind, während meine Untersuchungen das sehr häufige Vorkommen diffuser Arteriosklerose, sowie geringerer Grade der Arteriosclerosis nodosa beweisen. Damit ist aber ein Fingerzeig gegeben, der darauf hinweist, dass die Frequenz der Erkrankung eines Gefässstammes nur dann richtig beurtheilt werden kann, wenn man zugleich in irgend welcher Weise eine Unterscheidung trifft zwischen den verschiedenen Formen und Graden der Veränderung.

Das ist aber eine sehr mühevolle und zum Theil auch sehr schwierige Aufgabe. Am leichtesten ist es die Fälle der Arteriosclerosis nodosa auszuscheiden. Mikroskopisch ist das allerdings ohne endlose Schnittserien nicht zu machen. Aber es ist wohl erreichbar, alle wichtigeren Arterien in der Leiche aufzuschneiden und das Vorkommen arteriosklerotischer Hügel zu notiren. Auch könnte leicht dabei eine Unterscheidung schwererer und leichterer Fälle getroffen werden. Die Gefässe müssen dann allerdings noch an geeigneten Stellen mikroskopisch untersucht werden, um die diffuse Arteriosklerose festzustellen. Leider war ich bei Beginn

der Untersuchung mit dieser specialisirteren Fragestellung nicht hinreichend vertraut, so dass meine Aufzeichnungen des Befundes mit unbewaffnetem Auge nicht hinreichend umfassend sind. Ich habe daher jene Aufzeichnungen, soweit dies möglich war, durch das Ergebniss der mikroskopischen Untersuchung ergänzt. Dabei ergab sich schliesslich der Inhalt folgender Tabelle.

Tabelle D.

Häufigkeit des Vorkommens der nodösen Arteriosklerose in den verschiedenen Gefässprovinzen.

	Anzahl der untersuchten Arterien.	Anzahl der Arterien mit Arteriosclerosis nodosa.	Häufigkeit der Arteriosclerosis nodosa in Procenten der Anzahl der untersuehten Arterien.
Aorta abdom. .	50	13	26
Poplitea . . .	94	16	17
Aorta asc. . .	75	9	12
Carot. com. . .	78	9	12
Femoralis . .	94	5	5
Tibial. ant. . .	88	2	2
Iliaca ext. . .	70	0	0
Brachialis . .	71	0	0
Radialis . . .	59	0	0
Ulnaris . . .	63	0	0

Diese Tabelle lässt in ihrer letzten Spalte die Häufigkeit des Vorkommens der Arteriosclerosis nodosa klar hervortreten. Sie ist allerdings mit den von früheren Beobachtern gegebenen Scalen schwer vergleichbar. In derselben tritt die Carotis com. bedeutend zurück, während die Poplitea sich durch häufige Erkrankung auszeichnet. Letztere Thatsache wird später eine besondere Beleuchtung finden, für den Augenblick kann ich nicht bei derselben verweilen, ehe ich meine weiteren Ergebnisse mitgetheilt habe.

Bezüglich der diffusen Arteriosklerose liegen die Verhältnisse noch schwieriger. Wenn das arithmetische Mittel zwischen der dicksten und der dünnsten Stelle der Intima eines Gefässabschnittes, „die mittlere Dicke der Intima“ auch als ein hinreichendes Maass für die absolute Dicke dieser Membran und, abgesehen von der Nabelblutbahn und vielleicht von der Carotis und Uterina, auch als ein Maass für die endarteriitische Verdickung der Intima gelten kann, so ist damit noch nicht viel gewonnen. Denn offenbar bedeutet eine durch Bindegewebe be-

dingte Dickenzunahme der Intima der Iliaca ext. um 0,1 mm etwas ganz Anderes, als eine ebenso beträchtliche Verdickung etwa der Tibial. ant. oder der Radialis. Hier muss auch die Gefässlichtung eine Berücksichtigung finden, man ist genöthigt zu relativen Werthen überzugehen, deren Theorie von Prof. Thoma[1]) entwickelt wurde. Man würde hier vielleicht die Verhältnisszahl: Dicke der Intima getheilt durch den Durchmesser des Gefässes in Rechnung zu bringen haben. Diese „relative Dicke der Intima“ würde dann wohl für die verschiedenen Gefässprovinzen vergleichbar sein.

Diese Bearbeitung gestattet mein Material nicht. Ich habe nur in einem Bruchtheil der Fälle die Gefässlichtung gemessen. Ausserdem aber haben Dickenmessungen der Intima nur Bedeutung, wenn sie an gespannten, bei constantem Drucke injicirten Gefässen gemacht werden, was hier gleichfalls wegfällt.

Unter solchen Umständen habe ich einen einfacheren Weg eingeschlagen. Zuerst schied ich — ohne Rücksicht auf die bei Untersuchung der Carotis getroffene Anordnung des Materiales — für jeden Arterienabschnitt diejenigen Fälle aus, welche normale Intima aufwiesen. Dann suchte ich mich darüber zu belehren, wie gross die mittlere Dicke der Intima bei den höchsten Graden der Erkrankung — ohne Rücksicht auf den diffusen oder nodösen Charakter der Arteriosklerose — in den betreffenden Abschnitt werden kann. Damit war ich in der Lage, das Intervall zwischen der mittleren Dicke der normalen Intima und der mittleren Dicke der Intima bei hochgradiger Arteriosklerose in drei geeignete für jedes einzelne Gefäss sogleich mitzutheilende Stufen zu zerlegen und zu eruiren, wie viele Fälle auf jede Stufe der Erkrankung zu rechnen sind. Wenn ich dabei keine Rücksicht nahm auf die Frage, ob es sich um diffuse oder nodöse Arteriosklerose handle, so bestimmte mich hierzu der Umstand, dass man auf mikroskopischen Schnittpräparaten nicht immer mit Bestimmtheit eine scharfe Grenze zwischen diesen beiden Formen der Erkrankung ziehen kann. Um also die Objectivität der Untersuchung nicht zu stören, gab ich etwas von der Genauigkeit auf. Bei einer Wiederholung der Untersuchung würde ich

[1]) Thoma, Untersuchungen über die Grösse und das Gewicht etc.

Tabelle E.

Häufigkeit des Vorkommens der verschiedenen Grade der Arteriosklerose in den verschiedenen Gefässprovinzen.

	Anzahl der untersuchten Arterien.	Normal.		Geringe Arteriosklerose.		Arteriosklerose mittleren Grades.		Hochgradige Arteriosklerose.	
		Anzahl der beobachteten Fälle.	Dicke der Intima. μ	Anzahl der beobachteten Fälle.	Dicke der Intima. μ	Anzahl der beobachteten Fälle.	Dicke der Intima. μ	Anzahl der beobachteten Fälle.	Dicke der Intima. μ
Carot. com. . . .	78	33	0—100	20	100—150	20	150—300	5	300 u. mehr
Aorta asc.	66	28	0	25	bis 100	6	100—300	7	über 300
Aorta abd.	50	24	0—150	11	150—300	10	300—500	5	über 500
Iliaca ext.	68	32	0—5	26	5—100	10	100—200	0	—
Femoralis	87	31	0—5	43	5—100	10	100—300	3	über 300
Poplitea	89	25	0—5	38	5—100	17	100—300	9	über 300
Tibial. ant. . . .	84	5	0—3	50	3—50	24	50—150	5	über 150
Brachialis	68	33	0—5	29	5—50	6	über 50	0	—
Radialis	57	12	0—3	35	3—50	10	über 50	0	—
Ulnaris	63	5	0—3	42	3—50	16	über 50	0	—

aber demungeachtet eine solche Trennung des Materiales befürworten. Es würde dabei allerdings erforderlich werden, von jeder Arterie eine grössere Anzahl von Querschnitten zu untersuchen, um wieder eine grössere Genauigkeit zu erzielen. Die Untersuchung nach der von mir befolgten Methode ergab aber in tabellarischer Zusammenstellung zunächst folgende Zahlen, s. Tab. E.

Diese Tabelle enthält das unmittelbare Ergebniss der Beobachtung und gewährt somit einen Einblick in das von mir geübte Verfahren. Die Zahlen sind jedoch in dieser Form schwer vergleichbar. Ich habe sie daher in Procentzahlen umgerechnet, welche angeben, wie häufig unter 100 — ohne vorgängige Auswahl — untersuchten Arterien normale Befunde und die verschiedenen Grade der Arteriosklerose vorkommen. Dabei ergiebt sich

Tabelle F.

Häufigkeit des Vorkommens der verschiedenen Grade der Arteriosklerose in Procentzahlen.

	Normale Arterien.	Geringe Arteriosklerose.	Arteriosklerose mittleren Grades.	Hochgradige Arteriosklerose.
Carot. com. . .	42	26	26	6
Aorta asc. . .	42	38	9	11
Aorta abd. . .	48	22	20	10
Iliaca ext. . .	47	38	15	0
Femoralis . .	36	49	11	4
Poplitea . . .	28	43	19	10
Tibial. ant. . .	6	60	28	6
Brachialis . .	49	43	8	0
Radialis . . .	21	61	18	0
Ulnaris . . .	8	67	25	0

Die Untersuchungsmethoden, durch welche diese Zahlen gewonnen wurden, machen allerdings keinen Anspruch auf grössere Genauigkeit, aber sie erscheinen doch in allen wesentlichen Punkten richtig, so dass man aus ihnen wohl einige Schlüsse ziehen darf. Diese Schlussfolgerungen werden aber erheblich erleichtert, wenn man nun die verschiedenen Arterien in vier Reihen absteigender Häufigkeit der Erkrankung ordnet. Die ersten Glieder jeder Reihe der folgenden Tabelle G geben somit den übergesetzten Befund am häufigsten, die letzten Glieder jeder Reihe (Verticalreihe) dagegen seltener.

Tabelle G.

Häufigkeit des Vorkommens normaler Arterien und verschiedener Grade der Arteriosklerose in absteigenden Reihen.
(Die beigesetzten Zahlen sind die Procentzahlen der Tabelle F.)

Normal.		Geringe Arteriosklerose.		Arteriosklerose mittleren Grades.		Hochgradige Arteriosklerose.		Häufigkeit der Arteriosklerose ohne Unterschied des Grades der Erkrankung.	
Brachialis	49	Ulnaris	67	Tibial. ant.	28	Aorta asc.	11	Tibial. ant.	94
Aorta abd.	48	Radialis	61	Carot. com.	26	Aorta abd.	10	Ulnaris	92
Iliaca ext.	47	Tibial. ant.	60	Ulnaris	25	Poplitea	10	Radialis	79
Carot. com.	42	Femoralis	49	Aorta abd.	20	Carot. com.	6	Poplitea	72
Aorta asc.	42	Poplitea	43	Poplitea	19	Tibial. ant.	6	Femoralis	64
Femoralis	36	Brachialis	43	Radialis	18	Femoralis	4	Aorta asc.	58
Poplitea	28	Aorta asc.	38	Iliaca ext.	15	—		Carot. com.	58
Radialis	21	Iliaca ext.	38	Femoralis	11	—		Iliaca ext.	53
Ulnaris	8	Carot. com.	26	Aorta asc.	9	—		Aorta abd.	52
Tibial. ant.	6	Aorta abd.	22	Brachialis	8	—		Brachialis	51

Die Reihenfolge der Arterien der letzten Spalte ist durch eine einfache Umkehr der ersten Spalte entstanden. In der That müssen die Arterien, welche am häufigsten normal befunden werden, am seltensten erkranken und umgekehrt. Dem entsprechend entstehen die Zahlen der letzten Spalte der Tabelle G auch durch Summirung der zusammengehörigen in je einer Horizontalreihe befindlichen Zahlen der drei letzten Spalten der Tabelle F — oder aber aus der ersten Spalte der Tabelle G, indem man die dort befindlichen Zahlen von 100 subtrahirt. Die annähernde Richtigkeit dieser Zahlen der letzten Spalte der Tabelle G wird aber weiterhin verbürgt dadurch, dass sie nur Aenderungen von 0,5—1 pCt. erfahren, wenn ich dieselben ableite aus der Summe aller meiner Beobachtungen, wobei auch einige weitere Fälle mitrechnen, für welche keine Messungen der Intima vorliegen. Auch bleibt dabei die Reihenfolge, in welcher die Arterien aufgeführt sind, unverändert. Da sich dabei nach meinem Ermessen keine wesentlich grössere Genauigkeit ergiebt, verzichte ich jedoch auf die Mittheilung einer neuen Zahlenreihe, und wende mich sogleich zu einer Betrachtung dieser letzten Spalte.

Die letzte Spalte der Tabelle G ergiebt einen annähernden Ueberblick der Häufigkeit der Arteriosklerose in den verschiedenen Gefässprovinzen. Dabei tritt zunächst die sehr bemerkens-

werthe Thatsache hervor, dass die Arteriosklerose überhaupt — alle Grade der Erkrankung eingerechnet — viel häufiger vorkommt in den Arterien der Extremitäten als an der Aorta und an den Wurzelstücken ihrer Aeste I. und II. Ordnung, und dass von den Arterien der Extremitäten wiederum die Arterien des Vorderarmes und des Unterschenkels bevorzugt sind.

Dieses Resultat gestattet einen Einwurf, der hier in erster Linie zu widerlegen ist. Man könnte der Meinung sein, dass diese Resultate getrübt sind durch den Umstand, dass bereits physiologischer Weise in den Arterien des Vorderarmes und des Unterschenkels eine Bindegewebslage in der Intima vorkomme. Gegen eine solche Meinung spricht nun zunächst die Thatsache, dass auch bei Erwachsenen die Intima dieser Arterien gelegentlich frei von Bindegewebe getroffen wird. Dass dies nicht häufiger von mir beobachtet wurde, beruht darauf, dass hier das Material von Krankenhäusern bearbeitet vorliegt. Schliesse ich aber diejenigen Fälle aus, bei welchen geringere und höhere Grade der Arteriosklerose in den verschiedenen Gefässprovinzen beobachtet wurden, und beschränke ich mich somit auf die Fälle, welche im Uebrigen ein annähernd normales Arteriensystem aufwiesen, so ergiebt sich vollkommen normal, somit frei von Bindegewebe war

Arteria femoralis	22mal	unter	28	Beobachtungen	=	79 pCt.
- poplitea	22 -	-	28	-	=	79 -
- tibialis ant.	5 -	-	28	-	=	18 -
- radialis	10 -	-	16	-	=	62 -
- ulnaris	3 -	-	17	-	=	18 -

In 18 bis 79 pCt. der Fälle, in welchen das Arteriensystem im Allgemeinen annähernd normal war, besassen somit auch die verschiedenen Arterien des Unterschenkels und Vorderarms eine bindegewebsfreie Intima. Damit ist meines Erachtens — unter Berücksichtigung des Umstandes, dass hier ausschliesslich Arterien untersucht wurden von Leichen, die vielfache andere Erkrankungen zeigten — dargethan, dass physiologischer Weise diese Arterien kein Bindegewebe in der Intima führen. Es ergiebt sich aber zugleich in sehr bemerkenswerther Weise, dass offenbar sehr viele und verschiedenartige Erkrankungen die Be-

dingungen verwirklichen, welche Arteriosklerose erzeugen, wobei letztere zuerst in den genannten Extremitätenarterien auftritt.

Die absolut grösste Frequenz weist aber unter den untersuchten Arterienstrecken die Art. tibial. ant. auf. Diese Thatsache ist bereits in den Aufstellungen von Bizot vorhanden Sie konnte aber aus den Bizot'schen Untersuchungen nicht mit Bestimmtheit abgeleitet werden, weil, wie bereits erwähnt, in den Aufstellungen dieses Autors die Aorta fehlt. Alle späteren Untersucher aber haben diese Thatsache geläugnet oder übersehen. Sie erscheint aber gewiss von grosser Bedeutung für die Erklärung vieler angeblich seniler Veränderungen an den unteren Extremitäten, unter welchen ich nur die sogenannte Gangraena senilis erwähnen will. Ebenso erklärt sie aber auch gewiss viele andere Thatsachen, wie z. B. die Häufigkeit der Oedeme der Unterschenkel und namentlich der Knöchelgegend, und den so häufig ungünstigen Ausgang operirter und nicht operirter Aneurysmen der unteren Extremität.

Die Deutung der so eben gefundenen Thatsachen ist aber eine sehr einfache, wenn man einerseits die neuerdings gewonnene Einsicht in die Genese der Arteriosklerose und andererseits gewisse Eigenthümlichkeiten des arteriellen Blutstromes in Erwägung zieht, welche allerdings Seitens der Physiologie in der Regel etwas stiefmütterlich behandelt werden.

Die Arteriosklerose erscheint als eine Folge abnormer Dehnung der Arterien durch den Seitendruck des Blutstromes. Wenn es nun Gefässprovinzen giebt, in welchen dieser Seitendruck des strömenden Blutes dauernd oder vorübergehend um ein Erhebliches höher ist als in den übrigen, so wird man gewiss erwarten dürfen, dass unter normalen Verhältnissen diese, durch besonders hohen Blutdruck ausgezeichneten Gefässe, sich auch durch eine entsprechend starke Wand von den übrigen unterscheiden. Wenigstens erkennt man ohne Schwierigkeit, dass die Arterien eine stärkere Wand besitzen als die Venen. Ausserdem hat Prof. Thoma hypertrophische und atrophische Zustände der mittleren Arterienhaut nachgewiesen, welche Folge einer vermehrten oder verminderten Spannung der Gefässwand sind. Andererseits aber wird man, wenn Ernährungsstörungen die Gefässwand treffen und deren Widerstandsfähigkeit vermindern, in erster Linie oder doch

wenigstens besonders häufig gerade eine Dehnung im Gebiete eines ungewöhnlich hohen Blutdruckes zu erwarten haben. Hier wird diejenige Stelle des Gefässsystems zu suchen sein, welche auf eine Beeinträchtigung der Festigkeit der Gefässwand am empfindlichsten ist.

Bei der Betrachtung der mechanischen Verhältnisse des Blutstromes sieht man in der Regel ab von den hydrostatischen Druckverschiedenheiten, welche die verschiedenen Horizontalebenen eines mit Flüssigkeit gefüllten zusammenhängenden Röhrensystems aufweisen, und welche zunächst unabhängig sind von einer etwa vorhandenen Bewegung dieser Flüssigkeit. In der That für die Arbeitsleistung des Herzmuskels ist es annähernd gleichgültig, ob der Stromkreis des Blutes in einer horizontalen Ebene liegt oder ob er sich im Raume verzweigt und somit verschiedene Horizontalebenen durchläuft. In allen Fällen erzeugt sich ein hydrodynamisches Druckgefälle in dem Stromkreise, welches an der Aortenwurzel mit hohem Drucke beginnt und mit abnehmendem Drucke durch die Arterienverzweigungen, Capillaren und Venen wieder zum Herzen zurückkehrt, um dort jedenfalls einen sehr geringen Druck aufzuweisen. Manometrisch würde man dieses Druckgefälle direct messen können in jedem Stromkreise, welcher in der Horizontalebene, in der das Herz liegt, verläuft. Sowie jedoch dieser Stromkreis andere Horizontalebenen durchläuft, addirt sich zum hydrodynamischen Drucke des Blutes ein hydrostatischer Druck, welcher oberhalb der Horizontalebene des Herzens negativ, unterhalb der Horizontalebene des Herzens positiv ist.

Die hydrodynamischen Verhältnisse des Blutstromes dürften für die verschiedenen Gefässprovinzen im Wesentlichen übereinstimmen. Es ist dies eine der Grundlehren der Physiologie, die freilich im Einzelnen einige aber keine principiellen Einschränkungen erfährt. Wenn man daher bei horizontaler Körperlage die Arteria tibial. ant. in die gleiche Horizontalebene bringt mit einem gleich starken Aste etwa der Mammaria int., so wird der arterielle Blutdruck in beiden Gefässen, die nun auch annähernd in der Horizontalebene des Herzens liegen, annähernd übereinstimmen. Er wird etwas niedriger sein als in der Aorta asc. und vielleicht 12 cm hg betragen. Richtet man nun den Körpe-

auf, so erleidet dadurch der Blutstrom keine Unterbrechung. Während aber der genannte Ast der Mammaria int. annähernd in der Horizontalebene des Herzens verbleibt, entwickelt sich zwischen Tibial. ant. und dem Herzen eine Niveaudifferenz von beträchtlicher Grösse. Die Last der Blutsäule, welche auf den Wänden der Tibial. ant. ruht, vergrössert sich um den Betrag, welcher entspricht einer Blutsäule von der Höhe dieser Niveaudifferenz. Nimmt man den verticalen Abstand des Fusses vom Herzen auf 132 cm an, so wäre demnach dieser Druckzuwachs, den die Wand der Tibial. ant. ausser dem hydrodynamischen Blutdrucke zu tragen hat, gleich dem Drucke einer Blutsäule von 132 cm Höhe, oder — wenn man das specifische Gewicht des Quecksilbers im Verhältnisse zum specifischen Gewichte des Blutes = 13,2 annimmt — gleich dem Drucke einer Quecksilbersäule von 10 cm. Während somit vor wie nach in der Mammaria int. die Gefässwand einen Seitendruck von 12 cm hg zu tragen hat, erhöht sich bei aufrechter Körperhaltung dieser Druck für die Tibial. ant. am Knöchelgelenk auf 12 + 10 = 22 cm hg.

Dies ist aber ein erheblicher Druckzuwachs, welchen die Art. tibial. ant. zu tragen hat. Er bewirkt offenbar zuerst eine stärkere Spannung der Gefässwand mit Erweiterung des Lumen. Diese letztere aber geht, soweit sich das augenblicklich beurtheilen lässt, bei gesunden Individuen vermuthlich mehr oder weniger rasch vorüber, indem der Tonus der Arterienwand zunimmt. Bei älteren Personen geschieht dies nicht in gleicher Weise, indem diese bei längerem aufrechten Stehen oder Gehen in der Regel geringe Anschwellungen der Füsse bekommen, die noch nicht ödematöser Natur sind, sondern beim Uebergange zur horizontalen Lage sogleich verschwinden.

Leider ist man nicht in der Lage etwas bestimmter sich über dieses Verhalten des Gefässtonus auszusprechen. Soviel aber scheint nach dem Gesagten festzustehen, dass bei gewissen älteren Individuen der Gefässtonus die Spannungsdifferenzen und die Weite der Arterienbahn am langsamsten regulirt. Wenn aber diese Regulation auch bei gesunden, jüngeren Individuen eine unvollkommene ist, dann müssen auch bei letzteren häufig geringe, aber längere Zeit dauernde Erweiterungen der arteriellen

Bahn der Füsse im Gefolge der aufrechten Körperhaltung eintreten. Es würde in diesem Falle auf Grund der früheren Erfahrungen anzunehmen sein, dass bereits physiologischer Weise in diesen Arterien eine compensatorische Bindegewebsschicht in der Intima sich findet, was nach Obigem nicht der Fall ist. Jede schwerere allgemeine Ernährungsstörung aber muss den Tonus der Arterienwand herabsetzen und somit durch stärkere Erweiterung des Lumen eine weitergehende diffuse bindegewebige Verdickung der Intima bewirken, welche als diffuse Arteriosklerose anzusehen ist.

Bei Gesunden ist die Regulation der Gefässlichtung unter gegebenen Bedingungen vermuthlich eine vollkommene. Folgerichtiger Weise ergiebt sich die Annahme, dass alle hier erwähnten bindegewebigen diffusen Verdickungen der Intima der Art. tib. ant. Folge seien der Arteriosklerose, also einer Erkrankung, welche zurückzuführen ist auf eine Schädigung der Festigkeit der Gefässwand und ihrer tonischen Innervation. Ich neige mich dieser Annahme zu, weil die Intima der in Rede stehenden Art. tib. ant. doch öfters frei von Bindegewebe getroffen wird. Indessen mag auch hier die Grenze zwischen normal und pathologisch nicht so vollkommen scharf sein, wie es soeben angenommen wurde, und es dürfte gestattet sein, in gewissen Fällen geringere Grade der Bindegewebsneubildung in der Intima der Art. tib. ant. als frühzeitig eintretende senile Veränderungen aufzufassen.

In ähnlicher Weise gestalten sich die Druckverhältnisse in der ganzen unteren Extremität, wenn auch die Druckdifferenzen bei horizontaler und aufrechter Stellung des Körpers um so geringer sind, je mehr man sich der Wurzel des Gliedes nähert. Es kann deshalb auch nicht überraschen, wenn die Arterien der unteren Extremität sich einerseits durch sehr dicke, muskelreiche Wandungen auszeichnen, andererseits aber so häufig Sitz einer diffusen bindegewebigen Verdickung der Intima sind.

Aber auch die Arterien der oberen Extremität sind durch die hydrostatischen Verhältnisse des Blutes in besonderer Lage. Bei frei herabhängender Hand befindet sich diese erheblich unterhalb der durch das Herz gelegten Horizontalebene. Der hydrodynamische Druck wird somit auch hier durch den hydro-

statischen Druck in gewissem Grade verstärkt, schätzungsweise um 5 cm hg. Ferner aber ist namentlich die grosse Excursionsfähigkeit der oberen Extremität in Betracht zu ziehen. Die Hand kann weit über den Kopf gehoben werden und frei herabhängen. Hierbei würden behufs vollkommener Regulation wiederum sehr ausgiebige Aenderungen des Gefässtonus erforderlich. Und diese bei ausgiebigen Bewegungen nothwendigen Aenderungen des Tonus der Arterienwand erklären es nach meiner Ansicht, dass eine Erkrankung, welche wie die Arteriosklerose die Tunica media der Arterien schwächt, so sehr häufig sich in dem unteren Ende der Ulnaris und Radialis localisirt.

Fasst man diese Erörterungen kurz zusammen, so ergiebt sich, dass in denjenigen Gefässprovinzen, in welchen bei gewissen häufig wiederkehrenden Körperhaltungen eine erhebliche Zunahme des arteriellen Seitendruckes durch die Mitwirkung hydrostatischer Druckkräfte entsteht, die Bedingungen gegeben sind, welche einerseits eine sehr genaue tonische Innervation der Gefässwand voraussetzen, wenn letztere keine Aenderungen in der Structur ihrer Intima erfahren soll, welche andererseits aber bei eintretender Schwächung der mittleren Gefässhaut das Eintreten einer Arteriosklerose in hohem Grade begünstigen, indem unter solchen Umständen vermuthlich die tonische Innervation der Gefässwand sehr frühzeitig Störungen ausgesetzt ist.

Damit ist die grosse Häufigkeit der Arteriosklerose in den Arterien des Unterschenkels und des Vorderarmes und die in der letzten Spalte der Tabelle G enthaltene Reihenfolge in der Häufigkeit der Erkrankung der übrigen Arterien in einfacher Weise begründet. Aus dieser Begründung ergiebt sich aber zugleich, dass jene hydrostatischen Momente, welche eine so feine Regulation des Gefässtonus beanspruchen, vorzugsweise für die diffuse Arteriosklerose von Bedeutung sind. Prof. Thoma hat bereits die primäre diffuse Arteriosklerose in nähere Beziehung zum Gefässtonus gebracht. Hier tritt dies in ungleich schärferer Weise hervor. Denn eine bindegewebige Verdickung der Intima, welche einem Ausbleiben der Regulation des Gefässtonus ihre Entstehung verdankt, wird ganz vorzugsweise den diffusen Cha-

rakter besitzen. Unter solchen Verhältnissen erscheint es daher wünschenswerth hinzuzufügen, dass die letzte Spalte der Tabelle G, welche die Frequenz aller Formen der Arteriosklerose ergab und somit die As. diffusa sowohl als die As. nodosa umfasste, auch zutrifft zum Nachweis der As. diffusa allein. Denn in allen in jener Tabelle enthaltenen Fällen von As. nodosa bestand auch As. diffusa.

Die As. nodosa ist dagegen in ihrer topographischen Verbreitung vorzugsweise durch andere Bedingungen beeinflusst. Es ergiebt sich dies bereits aus der vorletzten Spalte der Tabelle G (hochgradige Arteriosklerose), welche nahezu ausschliesslich nodöse Formen der Erkrankung enthält. Hier sind die Frequenzzahlen durchaus andere. Exacter geht dies jedoch aus der Tabelle D hervor, welche ausschliesslich die nodöse Arteriosklerose berücksichtigt. Nach dieser Tabelle sind es die verschiedenen Abschnitte der Aorta sowie die Carotis und Poplitea, welche in entschiedener Weise bevorzugt erscheinen von der Erkrankung. Die Poplitea wird einer besonderen Betrachtung zu unterziehen sein. Die übrigen bevorzugten Orte, Aorta und Carotis, weisen aber eine gemeinsame Eigenthümlichkeit des Blutstromes auf, die offenbar maassgebend ist, die hohe Pulswelle. Dass diese in der Aorta am höchsten ist, bedarf keiner Erörterung. In der Carotis aber ist sie vielleicht aus dem Grunde sehr hoch, weil das obere Endstück dieses Gefässes Vorrichtungen besitzt, welche allgemein angesehen werden, als solche, welche die Pulswelle zu brechen bestimmt sind, ich meine die eigenartige Gestalt des Theilungswinkels der Carotis comm. sowie die starken Biegungen der Carotis int. bei ihrem Eintritte in den Schädel. Diese starken Krümmungen haben einerseits den Erfolg, die Pulswellen im Schädelbinnenraume abzuschwächen, andererseits aber müssen sie die Pulswelle in der Carotis erhöhen. Lässt man also einfach diese statistischen Erhebungen sprechen, so gelangt man zu der Vermuthung, dass die As. nodosa in Beziehung auf die Häufigkeit ihres Eintretens begünstigt werde durch hohe Pulswellen.

Mit dieser Auffassung steht in Uebereinstimmung dasjenige, was über die Genese der As. nodosa bekannt ist. Diese erscheint als eine Erkrankung, welche durch locale sehr beschränkte Ausbauchung der Media entsteht. Die Entwickelung solcher lo-

caler Ausbauchungen der Gefässwand dürfte aber meines Erachtens namentlich durch starke pulsatorische Bewegungen begünstigt werden. Denn der Gipfel der Pulswelle übt auf die Gefässwand einen Stoss aus, welcher wie der Schlag eines Hammers relativ starke, aber eng begrenzte Wirkungen zu erzeugen im Stande sein dürfte.

Für die Entwickelung der As. nodosa sind aber offenbar noch andere Momente von Bedeutung und unter diesen ist selbstredend von entscheidender Bedeutung die Schwächung der Gefässwand, welche als wesentliche Ursache der Arteriosklerose betrachtet werden muss. Erst nach der Schwächung der Gefässwand ist der Pulsstoss im Stande locale Dehnungen derselben zu bewirken. Die Schwächung der Gefässwand ist aber zugleich als Ursache der diffusen Arteriosklerose zu betrachten, als Ursache einer Veränderung, welche die elastische Nachgiebigkeit der Gefässwand vermindert und somit den Pulsus celer, die vorzugsweise stossende Form der Pulswelle erzeugt. Es wird daher die oben aufgestellte Vermuthung vollinhaltlich bestätigt, wenn man bemerkt, dass die Arteriosklerose auch in diejenigen etwas kleineren Arterien vorschreitet, in welchen die As. diffusa häufig und stark sich zu entwickeln pflegt, in die Art. poplitea, femoralis und tibial. ant. (vergl. Tab. D). Wenn aber unter diesen drei Arterien wiederum die Art. poplitea in ganz besonderem Maasse bevorzugt ist, so liegt der Grund dafür sicherlich in ganz localen Verhältnissen, welche auch für die Erklärung des häufigen Auftretens der Aneurysmen an dieser Stelle in Anspruch genommen werden müssen. Ueberhaupt scheint nach meinen Untersuchungen die Localisation der As. nodosa viele Uebereinstimmung darzubieten mit der Localisation der spontanen Aneurysmen, welche zufolge der Untersuchungen von Prof. Thoma vor Allem durch vorübergehende stärkere Steigerungen des arteriellen Blutdruckes entstehen.

Die Betrachtung wendet sich noch einmal zurück zu Tabelle G. Wie bemerkt, giebt die letzte Spalte derselben zugleich die absolute Häufigkeit der diffusen Arteriosklerose in Procentzahlen. Dass diese Häufigkeit eine sehr grosse sei, war zu erwarten; dass sie aber so hohe Werthe erreichen würde für manche Gefässe, ist jedenfalls auffällig. Es erscheint daher gerechtfertigt, diese Thatsache noch etwas näher zu prüfen.

Auch die 2., 3. und 4. Spalte jener Tabelle H enthält ausschliesslich Fälle von As. diffusa. Aber diese diffuse Arteriosklerose war nicht selten mit nodöser Arteriosklerose combinirt, und die 4. Spalte „Hochgradige Arteriosklerose“ enthält nahezu ausschliesslich Fälle von combinirter diffuser und nodöser Arteriosklerose, wobei die nodösen Veränderungen maassgebend waren für den beträchtlichen Werth, welchen hier die mittlere Dicke der Intima erreichte. Würde man hier nur die diffuse Arteriosklerose berücksichtigt haben, so würden diese Fälle der Spalte 4 offenbar zum grössten Theile in Spalte 3 erschienen sein. Da dies sich aber nachträglich nicht im Einzelnen mit Bestimmtheit feststellen lässt, wird man die Spalten 3 und 4 jener Tabelle wenig benutzen können. Man wird nur hervorheben dürfen, dass die grosse Häufigkeit der Erkrankung der Carotis comm. in Spalte 3 der Tabelle G jedenfalls durch denselben Umstand bewirkt wird, welcher bereits zur Entwickelung einer physiologischen Bindegewebsschicht in dieser Arterie führte, durch den frühzeitigen Abschluss des Wachsthums. Dieses Gefäss unterliegt dementsprechend relativ früh der elastischen Nachdehnung und damit ist für die Regulation des Gefässtonus ein erhebliches Hinderniss geschaffen. Ausserdem befinden sich unter den Carotiden der 3. Spalte der Tabelle G noch eine Anzahl Fälle von nodöser Arteriosklerose, welche, wie bemerkt, von anderen mechanischen Störungen abhängig ist, als die As. diffusa.

Dagegen enthält die Spalte 2 der Tabelle G fast ausschliesslich Fälle von diffuser Arteriosklerose, dem entsprechend ist die Reihenfolge der Häufigkeit der Erkrankung hier in Spalte 2 für die geringen Grade der As. diffusa annähernd dieselbe wie für die As. diffusa im Ganzen, wie sie in Spalte 5 dieser Tabelle nachgewiesen ist. Man erkennt aber zugleich, dass diese geringen Grade der diffusen Arteriosklerose eine grosse Häufigkeit aufweisen. Wenn daher oben ausgesprochen wurde, dass die diffuse Arteriosklerose eine so ausserordentlich häufige Erkrankung ist, so muss dieses Ergebniss dahin ergänzt werden, dass dabei in der Mehrzahl der Fälle die Veränderung relativ geringe Grade erreicht, wenngleich dabei die Intima eine deutliche Bindegewebszone aufweist.

Fasst man die gesammten Ergebnisse dieses Kapitels in

wenige Worte zusammen, so zeigt es sich von Neuem, dass die Unterscheidung einer diffusen und einer nodösen Form der Arteriosklerose sachlich wohl begründet ist. Denn die mechanischen Momente, welche die Localisation dieser beiden Formen der Erkrankung in den verschiedenen Gefässprovinzen bestimmen, sind durchaus verschieden.

Die diffuse Arteriosklerose erscheint als die Folge einer primären Verminderung der Widerstandsfähigkeit der Tunica media. Sie localisirt sich vorzugsweise in denjenigen Gefässprovinzen, welche bei verschiedenen, häufig wiederkehrenden Körperstellungen grosse und rasch eintretende Schwankungen des Seitendruckes des arteriellen Blutes auszuhalten haben, in welchen somit an die Regulation des Gefässtonus, an die tonische Innervation der Tunica media die höchsten Anforderungen gestellt werden.

Die nodöse Arteriosklerose ist gleichfalls die Folge einer primären Verminderung der Widerstandsfähigkeit der Tunica media. Sie localisirt sich mit Vorliebe in denjenigen Gefässprovinzen, in welchen die Pulswelle sich durch besondere Höhe und Stosskraft auszeichnet.

c. Die Phlebosklerose.

Bindegewebige Verdickungen der Venenwand und Verkalkungen derselben sind bereits seit lange bekannt und wurden von Lobstein mit dem Namen der Phlebosklerose belegt. Die Autoren betrachten jedoch diese Veränderungen immer als locale Prozesse, manche verneinten ausdrücklich die Frage, ob die Phlebosklerose in ähnlicher Weise als Systemerkrankung vorkomme, wie die Arteriosklerose. Unter solchen Verhältnissen, glaube ich, hat es einige Bedeutung, wenn es mir gelingt, einen der Arteriosklerose analogen Prozess auch im Gebiete der Venen als Systemerkrankung nachzuweisen.

Meine Untersuchungen wurden durch die vorausgehenden Arbeiten von Epstein[1]) über normale Venen sehr erheblich unterstützt. Es unterliegt für mich keinem Zweifel, dass die im

[1]) S. Epstein, Ueber die Structur normaler und ectatischer Venen. Dieses Archiv Bd. 108. 1887. Erste Mittheilung.

Einzelnen so verschiedenartigen Meinungen früherer Autoren bezüglich der Phlebosklerose wesentlich sich erklären durch die mangelhafte Kenntniss des normalen Verhaltens der Venenwand. Epstein hat bei seinen Untersuchungen weitgehende Vorsichtsmaassregeln geübt zur Vermeidung der Möglichkeit einer Verwechselung zwischen gesunden und erkrankten Gefässen. So bin ich auf Grund meiner Untersuchungen in der Lage, die Befunde dieses Autors an normalen Venen in umfassender Weise zu bestätigen, und verweise ich bezüglich des normalen Verhaltens der meisten hier in Betracht kommenden Venen auf die ausführlichen Mittheilungen desselben. Ausser zahlreichen bereits von Epstein beschriebenen Venen umfassen meine Untersuchungen jedoch auch noch die Vena jug. int., brachialis, radialis, ulnaris und tibialis antica. Ueber die normale Structur der Wand dieser Venen habe ich einige Bemerkungen vorauszuschicken.

Die Wandung der Vena jugularis interna lässt sich relativ schwer in drei Schichten zerlegen, weil dieselbe sich im Allgemeinen durch einen sehr geringen Gehalt an musculösen Elementen auszeichnet. Die Intima besteht zuweilen an einzelnen Stellen der Vene nur aus dem Endothel und aus einer sehr dünnen Elastica. In der Regel findet sich unter dem Endothel als zweiter Bestandtheil der Intima eine elastisch-musculöse Schicht, deren Dicke zwischen 0,016 und 0,088 mm schwankt. Sie besteht aus einer homogenen oder sehr schwach fibrillären Zwischensubstanz, in welcher relativ spärlich longitudinal gerichtete glatte Muskelfasern und elastische Fasernetze eingesprengt sind. — An die Intima schliesst sich in einem Theile der Fälle eine musculöse Ringfaserschicht an, welche mässig reichliche elastische Fasern enthält und bis 0,194 mm Dicke erreicht. Diese als Media zu betrachtende Schicht entbehrt aber in manchen Fällen mehr oder weniger vollständig der Muskelfasern. Sie wird in diesem Falle gebildet aus einem derb fibrillären Bindegewebe, welches zuweilen sehr zahlreiche und dicke, zuweilen spärliche und dünne elastische Fasern einschliesst.

In Folge des Mangels der Muskelfasern ist aber dann die Grenze zwischen diesen Gewebsschichten und der Adventitia völlig verwischt. Diese Adventitia bildet die dritte Schicht der Wand des Venenrohres. Man kann dieselbe in der Regel in

zwei Abtheilungen gliedern, in eine innere elastisch-bindegewebige Abtheilung und eine äussere Abtheilung, welche nahezu rein bindegewebiger Natur ist. Die innere elastisch-bindegewebige Abtheilung der Adventitia hat ähnlichen Bau, wie er soeben für die muskelfreie Media geschildert wurde. Sie besteht aus derben, glänzenden Bindegewebsfibrillenbündeln, welche von dicken vorzugsweise longitudinal gerichteten elastischen Fasern umsponnen werden. Diese innere Abtheilung der Adventitia ist von sehr wechselnder Dicke, jedoch selten dicker als 0,130 mm. Die äussere bindegewebige Abtheilung der Adventitia ist, wenn sie etwas schärfer sich abgliedert, ungleich dünner als die innere elastisch-bindegewebige Schicht der Adventitia. Sie übersteigt nicht leicht 0,085 mm. Häufig geht sie jedoch ohne Grenze in die benachbarten Zellgewebsmassen über. Ihre Dicke kann dann mikrometrisch nicht bestimmt werden. Die Berechtigung eine solche Schicht anzunehmen, ergiebt sich jedoch dann aus der Anwesenheit eines Kranzes grösserer Vasa vasorum in derselben, von welchen aus feinere Zweige in alle anderen Schichten der Venenwand eintreten. Im Allgemeinen nähert sich somit das Verhalten der Wand der Vena jugularis int. demjenigen der Wand der Vena cava inferior. Doch besteht ein auffälliger Unterschied in der Structur der Adventitia, welche in der Cava so ausserordentlich reich an Muskelfasern getroffen wird, während sie in der V. jugul. int. vollständig, oder jedenfalls nahezu frei von musculösen Elementen ist. Die im Allgemeinen hervortretende Armuth der Jugularis interna an musculösen Elementen erklärt sich aber vielleicht aus dem Umstande, dass hier der Blutdruck sehr gering und nicht selten unter dem Einflusse der Athembewegungen negativ ist.

Die Intima der Vena brachialis besteht in der Regel aus Endothel und einer dünnen Elastica. Nur selten finden sich hier in der Intima elastisch-musculöse Stellen. Die Intima ist sehr dünn, 0,003 mm im Mittel, an Stelle der elastisch-musculösen Einlagerungen zuweilen bis 0,010 mm dick. Die Media zeigt immer den Charakter einer Ringmuskelschicht, welche zwischen 0,11 und 0,42 mm Dicke schwankt, im Allgemeinen jedoch als eine relativ dicke Membran bezeichnet werden muss. In der Adventitia lässt sich mit einiger Schwierigkeit eine innere Schicht von 0,09 bis 0,13 mm Dicke unterscheiden, welche

in einer derben bindegewebigen Grundlage stärkere elastische Fasernetze führt, und eine dünnere vorzugsweise bindegewebige äussere Schicht von 0,03—0,05 mm Dicke, in welcher die grösseren Vasa vasorum ihren Sitz haben.

Die Intima der Vena radialis und ulnaris besteht ausschliesslich aus dem Endothel und einer mehr oder weniger deutlichen elastischen Membran. Auf letztere folgt eine Muscularis, welche verhältnissmässig sehr kräftig entwickelt ist, und eine in der Regel zarte Adventitia.

Die Vena jugularis interna, brachialis, ulnaris, radialis, cephalica und basilica, also alle Venen der oberen Extremität und des Halses, welche ich untersuchte, zeigten sich entweder normal, oder sie wiesen nur sehr unbedeutende pathologische Veränderungen auf. Bei genauerer Prüfung finden sich nehmlich nicht selten geringere sklerotische Veränderungen in Form kleiner dünner Bindegewebsflecke, welche zwischen Endothel und Elastica interna bezw. elastisch-musculöser Schicht der Intima auftreten. In anderen Fällen handelte es sich nur um geringere und ausgeprägtere Vermehrungen der hyalinen oder schwach fibrillären Zwischensubstanz der elastisch-musculösen Schichten, Veränderungen, deren Bedeutung weiterhin besser hervortreten wird.

Die Venen der unteren Extremitäten zeigten dagegen sehr oft ausgeprägte Erkrankung. Diese Erkrankung erwies sich als eine bindegewebige Verdickung der Intima. Häufig fand sich unter dem Endothel eine über die ganze Circumferenz und über grössere Strecken des Gefässes sich erstreckende Bindegewebslage, welche zwar nicht überall eine genau gleiche Dicke besass, immerhin aber als eine diffuse Erkrankung angesprochen werden konnte. In anderen Fällen erschien die Bindegewebsneubildung unter dem Endothel in mehr circumscripter Form, in Gestalt flacher Hügelbildungen. Die diffuse Verdickung der Intima der Venen stimmt in allen Punkten mit der diffusen Arteriosklerose überein. Dagegen möchte ich diese flachen Hügelbildungen in der Veneninnenhaut nicht sofort der nodösen Arteriosklerose gleichstellen. Ich gewinne vielmehr den Eindruck, dass die diffuse Erkrankung mit solchen fleckigen Verdickungen der Intima beginnt, und dass letztere somit ein Vorstadium der diffusen Phlebosklerose vorstellen.

Die soeben besprochenen Bindegewebsschichten hatten ihren Sitz zwischen dem Endothel einerseits und der elastischen Membran oder der elastisch-musculösen Schicht andererseits. Wo aber eine elastisch-musculöse Schicht in der Venenintima sich fand, da nahm sie in der Regel auch Theil an den soeben geschilderten Veränderungen. Man bemerkt dann, dass die elastisch-musculöse Schicht sehr breit ist. Die Verbreiterung ist aber bedingt durch eine Zunahme der homogenen oder fein fibrillären Zwischensubstanz, welche die musculösen und elastischen Elemente weiter auseinander treibt. Dabei scheint es, dass auch die in dieser Schicht in der Regel vorhandenen Bindegewebszellen an Zahl zunehmen. Wenn diese Veränderung sehr stark ausgebildet ist, hält es oft schwer die elastischen und musculösen Elemente nachzuweisen und es ist zuweilen nicht leicht zu entscheiden, ob eine gegebene Gewebslage in der Intima vollkommen neugebildet ist, oder ob sie durch eine bindegewebige Umbildung einer elastisch-musculösen Schicht, deren Muskelzellen und elastische Fasern geschwunden sind, entstand. In beiden Fällen aber handelt es sich um eine Neubildung von Bindegewebe in der Intima. Und da diese Veränderung immer auch mit zweifelloser Bindegewebsneubildung an anderen Stellen des Gefässes verknüpft ist, nehme ich keinen Anstand, dieselbe als eine Theilerscheinung der Phlebosklerose zu betrachten. Dies scheint um so mehr gerechtfertigt, weil auch bei der diffusen Arteriosklerose eine solche bindegewebige Umwandlung elastisch-musculöser Schichten der Intima der Arterien häufig beobachtet wird. Auch in Beziehung auf das histologische Verhalten der neugebildeten Bindegewebsschichten stimmt die Phlebosklerose vollkommen mit der Arteriosklerose überein. Nur sind regressive Metamorphosen der neugebildeten Bindegewebslagen in den Venen relativ selten. Verkalkung habe ich nie beobachtet, dagegen kommt die hyaline Degeneration stellenweise vor, wenn sie auch keine so starken Veränderungen setzt, als in der Intima sklerotischer Arterien.

Die genauere topographische Verbreitung dieser Veränderungen im Venensystem ergiebt sich aus einer Betrachtung der folgenden Tabelle.

Tabelle H.

Häufigkeit der fibrösen Endophlebitis in den verschiedenen Gefässprovinzen.

	Anzahl der untersuchten Leichen.	Anzahl der Erkrankungen.	Häufigkeit der Erkrankungen in Procenten.
V. jugular. int. .	20	7	35
V. brachialis . .	55	4	7
V. cephalica . .	6	3	50
V. basilica . . .	7	4	57
V. radialis . . .	52	0	0
V. ulnaris . . .	58	0	0
V. iliaca ext. . .	61	23	38
V. femoralis . .	67	51	76
V. poplitea . . .	72	65	90
V. saphena mag. .	55	50	91
V. saphena par. .	14	13	93
V. tibial. ant. . .	88	24	27

Anmerkung. Die doppelten Begleitvenen wurden immer nur als eine Vene in Anrechnung gebracht, da die Anzahl der Erkrankungsfälle im Verhältniss zu der Zahl der untersuchten Fälle bestimmt werden sollte.

Bei der Zusammenstellung dieser Tabelle hat wie in dieser ganzen Arbeit keine vorgängige Auswahl des Materials stattgefunden. Wenn dabei aber manche Venen sehr selten zur Untersuchung kamen, so beruhte das zum Theil auf äusseren Hindernissen, zum Theil auch auf dem Umstande, dass ich erst nach Beginn der Arbeit mich zu einer Untersuchung der Vena cephalica, basilica und saphena parva entschloss. Die geringe Zahl der bezüglich dieser Venen gesammelten Fälle beruht somit nicht auf einer vorgängigen Auswahl des Materials, welche sehr störend gewesen wäre, sondern darauf, dass meine Zeit innerhalb gewisser Grenzen beschränkt war.

Bei der Betrachtung dieser Tabelle hat man aber vor Allem noch im Auge zu behalten, dass überhaupt die Veränderungen in der Vena jugul. int. und in den Venen der oberen Extremität sehr geringfügige waren, dass aber bei diesen Venen auch die geringeren Veränderungen in der Tabelle H aufgezählt sind. Diesen Umstand vorausgesetzt ist es um so auffälliger, dass die V. ulnaris und radialis (untersucht in der Nähe des Handgelenkes) in allen Fällen frei von Erkrankung waren. Ich gelange dabei zu der Vermuthung, dass Venen so geringen Kali-

bers überhaupt nicht leicht erkranken, und dass die hier in Rede stehenden Veränderungen wesentlich sich auf die Venen etwas grösseren Kalibers beschränken. Diese Vermuthung findet eine gewisse Bestätigung in dem relativ seltenen Auftreten der fibrösen Endophlebitis in der V. tibial. ant., und in der Thatsache, dass im Allgemeinen auch in der Mehrzahl der Fälle die Veränderungen in dieser letztgenannten Vene ziemlich geringfügige genannt werden müssen:

Im Uebrigen aber treten zwei Erscheinungen deutlich hervor:

erstens, dass die Venen der unteren Extremitäten viel häufiger und stärker erkranken als diejenigen der oberen Extremität und die V. jugularis int., und

zweitens, dass in Rücksicht auf die einzelnen Venenabschnitte die Frequenz der Erkrankung im Allgemeinen eine um so erheblichere ist, je mehr man sich den freien Enden der Extremität nähert.

In dieser letztgenannten Beziehung stimmt die Topographie der Venenerkrankung in auffälliger Weise mit der Arteriosclerosis diffusa überein und es liegt daher nahe, auch hier anzunehmen, dass die Localisation der Venenerkrankung durch die gleichen Momente bestimmt werde, welche oben für die diffuse Arteriosklerose nachgewiesen wurden. Es sind offenbar die plötzlichen Aenderungen im Seitendrucke des Blutes, welche bei verschiedenen Körperhaltungen sich ergeben, auch hier maassgebend. Der Tonus und die Spannung der Venenwand muss offenbar bei verschiedenen Haltungen des Körpers noch grösserem Wechsel unterliegen, als dies für die Arterien zutrifft, weil hier das hydrodynamische Druckgefälle fast verschwunden ist und die hydrostatischen Druckmomente fast rein zur Erscheinung treten, so lange nicht ausgiebigere Bewegungen der Extremitätenmusculatur eine Veränderung der Verhältnisse herbeiführen. Eine weitere Bestätigung aber wird diese Auffassung gewinnen, wenn es gelingt den Nachweis zu führen, dass diese Störungen der Structur der Venenwand in der Regel mit Erscheinungen der diffusen Arteriosklerose sich combiniren. Es würde dann anzunehmen sein, dass dieselbe allgemeine Ernährungsstörung, welche eine Schwächung der Arterienwand bedingt auch in gleicher Weise die Tunica media der Venen be-

einflusst und damit die in Rede stehenden Formen der Endophlebitis fibrosa herverruft.

Die viel seltenere und geringfügigere Erkrankung der Venen der oberen Extremität erklärt sich in diesem Falle wohl am einfachsten durch die Thatsache, dass die oberen Extremitäten sehr viel anhaltender bei den verschiedensten Beschäftigungen in Thätigkeit sind als die unteren, wodurch die Fortbewegung des Venenblutes erheblich unterstützt und damit deren Füllungszustand und lichte Weite vermindert wird. Die meisten Menschen arbeiten stehend oder sitzend, und in den Ruhepausen zwischen der Arbeit noch werden die oberen Extremitäten vielfach zu leichteren Bewegungen angehalten. Es besteht aber noch ein zweites bedeutsames Moment. Die Venen der unteren Extremität entleeren ihr Blut in den Bauchraum. — Der dünne Peritonäalüberzug, der die Venen in der Bauchhöhle deckt, kommt hierbei nicht in Betracht. — In der Bauchhöhle besteht aber fortdauernd ein positiver Druck, welcher für die Bewegung des venösen Blutes nicht ausser Acht zu lassen ist. Die Venen der oberen Extremität entleeren dagegen ihr Blut direct in den Raum des Brustkorbes, dessen periodische, respiratorische Bewegung unzweifelhaft einen befördernden Einfluss auf die Bewegung des venösen Blutes ausübt. Dieser Umstand dürfte nicht unerheblich sein für die Erklärung der selteneren Erkrankung der Venen der oberen Extremität und der Halsregion, ebenso wie für die Häufigkeit der Erkrankung der Venen der unteren Extremität. Er äussert sich bekanntlich auch in der Localisation der varicösen Venenerweiterungen, welche an keiner Stelle häufiger sind als an den Venen, welche das Blut von aussen her in das Innere des Bauchraumes entleeren, an den Venen der unteren Extremität und an den äusseren Hämorrhoidalvenen.

Wie bereits berührt, setzt diese ganze Auffassung eine nahe Verwandtschaft zwischen den hier in Rede stehenden Erkrankungen der Venen einerseits und der Arteriosclerosis diffusa andererseits voraus. Um diese Beziehungen klarzulegen habe ich in allen Venen, welche sich durch etwas häufigere und stärkere Erkrankung auszeichnen, die mittlere Dicke der Intima bestimmt. Alsdann wurden die Venen nach dem allgemeinen Verhalten des

Arteriensystems in Gruppen geordnet und Mittelzahlen gezogen. Dabei ergab sich Folgendes:

Tabelle J.

Dicke der Intima der Venen der unteren Extremität bei den verschiedenen Graden der Arteriosklerose, in Millimillimetern.

Verhalten des Arteriensystems im Allgemeinen.	Mittelzahlen für die mittlere Dicke der Intima.				
	V. iliaca ext.	V. femor.	V. poplit.	V. saph. mag.	V. saph. par.
Annähernd normal . .	29	47	85	197	197
Arteriosklerose geringen Grades	78	128	138	274	231
Arteriosklerose mittleren Grades	43	100	185	212	319
Hochgradige Arteriosklerose	54	99	157	134	—

Aus dieser Tabelle darf man mit aller Bestimmtheit den Schluss ziehen, dass in den Fällen von Arteriosklerose die Intima der Venen der unteren Extremität im Allgemeinen dicker erscheint als normal. Und diese Dickenzunahme ist, wie die mikroskopische Untersuchung zeigt, wesentlich, nahezu ausschliesslich durch die Bindegewebsneubildung in der Intima bedingt. Man kann somit sagen, dass die Phlebosklerose in näherer Beziehung zur Arteriosklerose steht.

Die Dickenzunahme der Intima der Venen der unteren Extremität ist aber nicht direct proportional dem Grade der Arteriosklerose. Dies beruht meines Erachtens weniger auf den variablen Beobachtungsfehlern [1]), welchen solche statistischen Untersuchungen ausgesetzt sind. Vielmehr erkenne ich in diesem Umstande einen Ausdruck der Thatsache, dass die Phlebosklerose nicht mit der Arteriosklerose im Allgemeinen, sondern nur mit der diffusen Form derselben in nähere Beziehung gebracht werden kann. Die Gruppirung des Beobachtungsmateriales erfolgte aber nach dem Grade der Arteriosklerose im Allgemeinen, wobei gerade die nodöse Form vielfach unter den hohen Graden dieser Veränderung vertreten ist. Somit bleibt es zunächst unentschieden, ob eine annähernde Proportionalität zwischen der diffusen

[1]) Nur die Zahl 134 der untersten Horizontalreihe, V. saph mag., ist zweifellos durch variable Beobachtungsfehler erheblich beeinflusst. Wenigstens beruht sie nur auf einer sehr geringen Zahl von Beobachtungen.

Arteriosklerose und der hier in Rede stehenden Erkrankung des Venensystems besteht.

Unter solchen Verhältnissen erscheint es wünschenswerth, diese Frage noch weiter zu verfolgen, und die Häufigkeit des Vorkommens der fibrösen Endophlebitis bei den verschiedenen Graden der Arteriosklerose zu prüfen. Dabei bin ich allerdings wiederum genöthigt die Erkrankungen der Venen nach dem Grade der Arteriosklerose im Allgemeinen zu ordnen. Aus den Beobachtungen berechnet sich aber folgende Tabelle.

Tabelle K.

Häufigkeit der fibrösen Endophlebitis bei verschiedenen Graden der Arteriosklerose in Procenten der untersuchten Fälle.

Verhalten des Arteriensystems im Allgemeinen.	Venen d. Halses u. Armes.	Vena iliaca ext.	Vena femor.	Vena poplit.	Vena saph. mag.	Vena tibial. ant.
Annähernd normal . . .	17	29	56	73	72	14
Arteriosklerose gering. Grades	22	47	81	95	100	25
Arteriosklerose mittler. Grades	26	38	81	100	100	48
Hochgradige Arteriosklerose	—	50	100	100	100	—

Bezüglich dieser Tabelle ist zu bemerken, dass jede Procentzahl aus 15—35 Beobachtungen abgeleitet ist, nur die Fälle von hochgradiger Arteriosklerose waren sehr spärlich je 3—5. Indem aber hier in allen Fällen die fibröse Endophlebitis auftrat (100 pCt.), gewinnen doch auch diese Zahlen einige Bedeutung. Es fehlt endlich der Nachweis bezüglich der Vena saphena parva, weil diese einerseits fast immer erkrankt war (13mal in 14 Leichen), andererseits aber zu selten untersucht wurden, um hier in Betracht zu kommen.

Zunächst ist auffällig, dass auch bei annähernd normalem Arteriensystem die Venen sich so häufig endophlebitisch verändert erwiesen. Es ist aber dabei im Auge zu behalten, dass hier das Material von Krankenhäusern vorliegt. Und wenn man bezüglich des Verhaltens des Arteriensystems von entschiedener Strenge hätte sein wollen, und nur wirklich normale Arteriensysteme zugelassen hätte in die erste Horizontalreihe der Tabelle K, so wären die Procentzahlen dieser Reihe erheblich kleiner ausgefallen. Dies war jedoch nicht durchführbar, ohne das Material für diese Reihe ganz erheblich zu verkleinern, so

dass den Procentzahlen gar kein Gewicht mehr beizulegen gewesen wäre. Doch kann man darauf hinweisen, dass mindestens in vier Fällen sowohl die Arterien als die Venen ausserordentlich geringe Veränderungen darboten. Diesen Fällen stehen aber neun andere gegenüber, bei welchen neben relativ geringen Veränderungen im Gebiete des arteriellen Systems erheblichere bindegewebige Verdickungen der Venenintima gefunden wurde. Unter diesen 9 Fällen ist jedoch eine Auswahl zu treffen, indem bei einem Theile derselben local wirkende Ursachen nachgewiesen werden können, welche die Verdickung der Intima erklären, während bei anderen derartige locale Momente fehlen.

In Beziehung zu localen Krankheitsmomenten stehen drei Fälle. Dieselben sind dadurch ausgezeichnet, dass die bindegewebige Verdickung der Intima sich, soweit die Untersuchung reicht, auf das Gebiet der unteren Extremitäten beschränkt. Dem entsprechend finden sich hier Momente, welche den Abfluss des venösen Blutes aus den unteren Extremitäten behindern: zweimal vorausgegangene Schwangerschaft und einmal Hydrops ascites in Folge von Lebercirrhose. Schwangerschaft und Hydrops ascites vermehren erheblich den intraabdominalen Druck, wodurch der Blutabfluss aus den Venen der unteren Extremität beträchtlich gestört wird. Namentlich dürfte die unter solchen Verhältnissen in den Venen der unteren Extremität eintretende Drucksteigerung eine Erweiterung dieser Venen mit Stromverlangsamung bewirken, also Verhältnisse herbeiführen, welche nach früheren Erfahrungen geeignet erscheinen eine bindegewebige Verdickung der Intima dieser Gefässe hervorzurufen. In solchen Fällen ist es bei annähernd normalem Arteriensysteme gerechtfertigt zu behaupten:

> dass die chronische fibröse Endophlebitis in manchen Fällen als Localerkrankung auftritt in Folge localer Stauungen im Venensystem.

In manchen Fällen habe ich auch den Eindruck gewonnen, dass Stauungen, welche vom rechten Ventrikel ausgehen, bei Klappenfehlern des Herzens und bei ausgiebigen Zerstörungen des Lungengewebes eine analoge Wirkung entfalten. Es waren diese Fälle aber mit so starken Erkrankungen der Arterien combinirt, dass sie sich zu einer Beweisführung nicht eigneten.

Diesen Beobachtungen gegenüber stehen sechs andere, in welchen bei normalem oder annähernd normalem Arteriensysteme die Venen relativ stark erkrankt waren, ohne dass sich solche locale Einflüsse nachweisen liessen. Auch hier waren die untersuchten Venen der oberen Körperhälfte zumeist normal und die Erkrankung auf die unteren Extremitäten beschränkt. Nur in zwei Fällen fanden sich auch in den Venen des Armes fibröse Verdickungen der Intima, indessen in sehr geringer Ausdehnung. Die Erklärung dieser Thatsache muss noch vorläufig verschoben werden; es soll hier nur darauf aufmerksam gemacht werden, dass mehrfach auch die ersten Spuren der Arteriosklerose wahrgenommen wurden, und dass in einem Falle als ätiologisches Moment Lues aufgeführt werden könnte, also eines der ätiologischen Momente der Arteriosklerose.

In allen übrigen 19 Fällen, welche ein annähernd normales Arteriensystem aufwiesen, liess sich bei Prüfung der einzelnen Beobachtungen eine annähernde Proportionalität zwischen der Arteriosklerose und der Erkrankung des Venensystems nachweisen. Dabei waren die Venen der unteren Extremität immer erkrankt und findet sich auch ausserdem relativ häufiger die bindegewebige Verdickung der Intima der Venen der oberen Extremität.

Man kommt somit zu der Vermuthung, dass auch eine Phlebosklerose im Sinne einer Systemerkrankung bestehe analog der Arteriosklerose.

Diese Vermuthung findet ihre weitere Begründung durch den Inhalt obiger Tabelle K. Denn diese Tabelle zeigt, dass die Frequenz der Erkrankung der einzelnen Venen um so mehr zunimmt, je mehr die Arteriosklerose zur Entwickelung gelangt. In diesem Sinne ist die Tabelle K in ihren Resultaten schärfer als Tabelle J, was die Folge ist des Umstandes, dass die Fragestellung, welche der Tabelle K zu Grunde liegt um Vieles einfacher ist als die Fragestellung bei Tabelle J. Während es sich in Tabelle K nur darum handelt, ob sich in der Venenintima zwischen dem Endothel einerseits und den elastischen und musculösen Bestandtheilen andererseits eine Bindegewebslage findet: Ja oder nein, wurde in Tabelle J die Frage nach der Dicke der Intima erhoben, welche naturgemässerweise sehr zahlreiche Abstufungen aufweist.

Aus Tabelle K ergiebt sich aber weiterhin, dass die S erkrankung, die Phlebosklerose die unteren Theile der extremität bevorzugt, eine Thatsache, welche bereits ob örtert wurde. Diese häufige Erkrankung der Venen der u Extremität ist dem Scharfsinne Lobstein's nicht entg Wenn dieser Forscher aber die in Rede stehende Verände als eine senile Veränderung ansieht, so mag er dabei ins Recht haben, als sich vermuthlich wird nachweisen lassen, die Erkrankung im höheren Lebensalter sehr häufig ist un schwereren Formen auftritt. Man überzeugt sich aber Schwierigkeit, dass sie auch bei jüngeren Individuen nicht fe und dass ihre grössere Frequenz und Intensität bei Greisen durch den progressiven Charakter der Veränderungen erklärt

Wenn aber aus der Tabelle K sich ergiebt, dass die Häu keit der phlebosklerotischen Veränderungen in den Venen nähernd proportional ist dem Grade der bestehenden Arteri sklerose, so giebt diese Erfahrung noch kein Recht, eine vo kommene Proportionalität zwischen Phlebosklerose und Arteri sklerose anzunehmen. Gegen eine solche Auffassung spricht de bereits erörterte Inhalt der Tabelle J. Wenn aber damals au die Analogie zwischen Phlebosklerose und Arteriosclerosis diffus aufmerksam gemacht wurde, so ist diese offenbar nicht so wei gehend, dass diese beiden Formen der Erkrankung einfach pro portional sich entwickelten. Das Vorkommen der Phleboskleros bei Abwesenheit localer Krankheitsmomente und bei normale und annähernd normalem Arteriensystem, welches oben berüh wurde, beweist, dass auch die diffuse Arteriosklerose und d Phlebosklerose sich nicht einfach decken. Insofern aber in diese Fällen auch die Phlebosklerose von sehr geringem Grade wa widersprechen dieselben nicht der Annahme einer näheren B ziehung zwischen Phlebosklerose und Arteriosklerose, welche b gründet wurde durch die Untersuchung der Frequenzverhältnis und der topographischen Verhältnisse dieser beiden Erkrankunge

Setzt man hinzu, dass auch die Untersuchung der einzelne Fälle, mit Ausschluss jener oben erwähnten Localerkrankunge die in Rede stehende Erkrankung als Systemerkrankung erweis insofern sich die Bindegewebsneubildung in der Intima der Vene nicht nur der unteren, sondern auch der oberen Extremitäten i

weiter räumlicher Verbreitung verfolgen lässt, so gelangt man nothwendiger Weise zu der Anschauung, dass die Phlebosklerose in ähnlicher Weise wie die Arteriosklerose allgemeinen Ernährungsstörungen, welche eine Schwächung der mittleren Venenwand bewirken, ihre Entstehung verdanke. In dieser Beziehung ist die Phlebosklerose der Arteriosklerose im Allgemeinen analog. Zugleich aber zeigt sich, dass die Phlebosklerose diejenigen Gefässprovinzen bevorzugt, in welchen bei verschiedenen Körperhaltungen der venöse Druck erheblichen Schwankungen unterliegt und in welchen zugleich die Thätigkeit der willkürlichen Musculatur in relativ geringem Grade den Abfluss des venösen Blutes unterstützt, in welchen endlich die Fortbewegung des Blutes durch die besonderen Druckverhältnisse im Bauchraume erschwert wird. Diese Momente stimmen im Wesentlichen mit den ätiologischen Momenten der diffusen Arteriosklerose überein, was leicht ersichtlich ist, da jedes Hinderniss, welches den Venenstrom beeinflusst, auch den Strom in den zugehörigen Arterien verlangsamen, also in gleichem Sinne, wenn auch in viel geringerem Grade stören muss. Die Phlebosklerose ist eine Systemerkrankung analog der diffusen Arteriosklerose. Wie aber diese letztere Erkrankung im einzelnen Falle die verschiedenen Gefässgebiete in ungleicher Weise ergreift, so gilt dies auch von der Phlebosklerose, welche in einzelnen Fällen der Entwickelung der Arteriosklerose vorausgeht.

Fasst man zum Schlusse die wichtigsten Ergebnisse der Untersuchung, soweit dieselben sich auf pathologische Veränderungen beziehen, in knappster Form zusammen, so bemerkt man, dass die Arteriosklerose und die Phlebosklerose in Uebereinstimmung mit den früheren Erörterungen von Prof. Thoma[1]) sich als Theilerscheinungen darstellen einer allgemeinen Erkrankung des Gefässsystems. Diese wird veranlasst durch Störungen der allgemeinen Ernährung, welche eine Schwächung der Tunica media der Arterien und Venen bewirkt. Die Schwächung der Tunica media der Arterien und Venen führt zu einer Dehnung

[1]) Ueber einige senile Veränderungen des menschl. Körpers und ihre Beziehung zur Schrumpfniere und Herzhypertrophie. Leipzig 1884.

ihrer Wand und zu einer Erweiterung ihrer Lumina. Damit aber sind die Bedingungen erfüllt, welche erfahrungsgemäss eine bindegewebige Verdickung der Innenhaut nach sich ziehen.

Das Eintreten dieser Veränderungen wird aber weiterhin beeinflusst durch mechanische Momente zweierlei Art: die Arteriosclerosis nodosa localisirt sich mit Vorliebe in denjenigen Gebieten, welche sich durch eine relativ hohe Pulswelle auszeichnen und in welchen plötzliche, aber vorübergehende, beträchtliche Steigerungen der Arbeitsleistung des Herzens relativ hohe Steigerungen des Blutdrucks nach sich ziehen.

Die Arteriosclerosis diffusa und die Phlebosklerose finden sich dagegen vorzugsweise in denjenigen Gefässprovinzen, in welchen der Seitendruck des Blutes bei verschiedenen Haltungen des Körpers rasche und erhebliche Schwankungen erleidet, welche die Regulation des Gefässtonus erschweren. Innerhalb dieser Gefässprovinzen sind wiederum diejenigen bevorzugt, in welchen die Thätigkeit der willkürlichen Musculatur eine weniger andauernde ist und in denen zugleich dem Abflusse des Venenblutes einige Widerstände in den Weg gelegt sind durch den positiven Druck im Innern des Bauchraumes.

Die Arteriosclerosis nodosa bevorzugt dementsprechend die Aorta und ihre grösseren Zweige, die Arteriosclerosis diffusa und die Phlebosklerose in erster Linie die Gefässe der unteren, in zweiter Linie diejenigen der oberen Extremität.

Ausser der Phlebosklerose als Systemerkrankung kann man aber noch eine fibröse Endophlebitis nachweisen, welche als Localerkrankung der Systemerkrankung Phlebosklerose gegenübergestellt werden kann, und ihre Ursache localisirten, abnormen Stauungen des venösen Blutes verdankt.

(Separatabdruck aus Virchow's Archiv für pathologische Anatomie und Physiologie und für klinische Medicin. 112. Band. 1888.)
Druck und Verlag von Georg Reimer in Berlin.

Aus dem pathologischen Institut in Dorpat.

Ueber die

venöse Hyperämie der Milz.

Von

N. Sokoloff
aus Moskau.

Mit zwei Tafeln.

Berlin.
1888.

Ein genaueres Studium der bereits sehr umfangreichen Literatur der normalen und pathologischen Anatomie und Histologie der Milz zeigt, dass auch heute noch keine Einigung erzielt ist bezüglich des Verlaufes und der Erscheinungsweise einiger der einfachsten Vorgänge im Milzgewebe, des Blutumlaufes und der Gewebsneubildung in diesem Organe. Und doch ist eine genaue Kenntniss dieser Vorgänge von grundlegender Bedeutung für die Auffassung der meisten pathologischen Veränderungen der Milz. Die Fortschritte der mikroskopischen Technik haben aber manche Schwierigkeiten beseitigt, welche sich den älteren Untersuchern in den Weg stellten. Wenn ich Angesichts dieser Schwierigkeiten mich veranlasst fühle, den Arbeiten meiner Vorgänger auf diesem Gebiete die höchste Anerkennung zu Theil werden zu lassen, so schien es mir doch zugleich möglich, durch die verbesserten Hülfsmittel weitere Ergebnisse zu gewinnen.

Die Frage, ob der Blutstrom in der Milz sich in geschlossenen Bahnen bewegt, oder aber durch die Spalten des Pulpagewebes sich hindurchwinden muss, hat die Autoren in zwei

Heerlager geschieden. Während die einen, und unter diesen namentlich Stieda[1]), Wilhelm Müller[2]), Schenk[3]), Klein[4]), Orth[5]), Frey[6]), Hoyer[7]) und einige Andere sich der letzteren Meinung zuwenden, vertheidigen Billroth[8]), Schweigger-Seidel[9]), Basler[10]), Kölliker[11]), Kyber[12]), Wedl[13]), Toldt[14]), Robertson[15]) und Andere die Lehre, dass auch in der Milz das Blut unter normalen Verhältnissen durch ein geschlossenes Gefässnetz ströme. Gründe und Gegengründe für beide Meinungen sind vielfach erörtert, sie stützen sich namentlich auf die Untersuchung künstlich mit Farbstoffen injicirter Organe, zum Theil auch auf den Nachweis directer Verbindungen zwischen den feinsten Ausläufern der Arterien und den Venenplexus der Pulpa an nicht injicirten Objecten. Dass Verbindungen der letztgenannten Art bestehen, ist kaum zu bezweifeln, und habe auch ich mich von ihrer Anwesenheit überzeugt. Ihr Nachweis ist indessen, weil er sich nicht immer gerade in der Schnittebene des Präparates vollzieht, so ausserordentlich schwierig, dass er nur selten zu führen ist. Wenn man daher solche Verbindungen zwischen den terminalen Zweigen der Arterien und Venen zugiebt, so fehlt doch ein eigentlicher Beweis dafür, dass diese Verbindungen

[1]) Stieda, Ueber das Capillargefässsystem der Milz. Dorpat 1862. Virch. Archiv Bd. 24.

[2]) Wilhelm Müller, Ueber den feineren Bau der Milz. Leipzig u. Heidelberg 1865.

[3]) Schenk, Grundriss der norm. Histologie des Menschen. 1885.

[4]) Klein, Histologie. Deutsche Ausgabe. 1886.

[5]) Orth, Cursus der norm. Histologie. 1886.

[6]) Frey, Das Mikroskop. 1886.

[7]) Hoyer, Internationale Monatsschrift für Anatomie und Physiologie. 1887. Bd. IV. Hft. 9. S. 341.

[8]) Billroth, Virch. Archiv Bd. 20 u. 23. Zeitschr. f. wiss. Zoologie. Bd. XI.

[9]) Schweigger-Seidel, Virchow's Archiv Bd. 23 u. 27.

[10]) Basler, Ueber das Verhalten der Milzgefässe. I.-D. Würzburg 1863. Würzburg. med. Zeitschrift. IV.

[11]) Kölliker, Handbuch der Gewebelehre des Menschen. 5. Aufl. 1867.

[12]) Kyber, Archiv für mikroskop. Anatomie. Bd. VI.

[13]) Wedl, Sitzungsberichte der Wiener Akademie, m.-n. Classe. LXIV. 1871.

[14]) Toldt, Lehrbuch der Gewebelehre. 2. Aufl.

[15]) Robertson, Journal of anatomy and physiology. Vol. XX.

unter normalen Verhältnissen ausschliesslich den Verkehr des Blutes zwischen Arterie und Vene vermitteln. Es bleibt immer noch die Möglichkeit, dass ausserdem die grosse Masse des Blutes in sogenannten wandungslosen Bahnen von den Arterien in die Venen überströmt.

Unter diesen Umständen habe ich auf Veranlassung von Prof. Thoma mir die Aufgabe gestellt, durch das pathologische Experiment und durch die histologische Untersuchung kranker menschlicher Milzen dieser Frage nahe zu treten. Es war zu hoffen, dass ein genaueres Studium der Kreislaufstörungen in der Milz auch auf die normalen Circulationsverhältnisse einiges Licht werfen und zugleich unsere Kenntnisse der pathologischen Vorgänge in der Milz fördern würde. Die hierbei gewonnenen Ergebnisse beabsichtige ich hier in kürzester Form vorzulegen.

a. Versuche an Thieren.

Zunächst handelte es sich darum, die normale Milz kennen zu lernen. Wenn man Stücke dieses Organes zur Erhärtung in den gebräuchlichen Reagentien herausschneidet, ergiesst sich reichlich Blut aus den Schnittflächen und bei der mikroskopischen Untersuchung erscheinen die Blutgefässe der Milz in der Regel leer, oder nur zum geringen Theile gefüllt, so dass man kaum eine Anschauung über das Verhalten der Blutgefässe gewinnen kann. Aus diesem Grunde haben bereits frühere Untersucher, Basler, Fenenko und Wilhelm Müller[1]), sich veranlasst gesehen, die Gefässe des Milzhilus vor dem Abtrennen des Organes zu unterbinden und die Milz im Ganzen zu erhärten. Diesen Weg habe auch ich zunächst eingeschlagen. Am lebenden, schwach mit Morphium anästhesirten Thiere (Hund und Kaninchen) wurde rasch die Bauchhöhle eröffnet, die Milz hervorgezogen, ihr Hilus mit einer Massenligatur fest umschnürt und sodann centralwärts von dieser Ligatur das Organ abgelöst. Hierzu genügen wenige Minuten. Das abgelöste Organ wird sodann in reichlichen Mengen von Erhärtungsflüssigkeit frei auf-

[1]) Basler, Ueber das Verhalten der Milzgefässe. I.-D. Würzburg 1863. Würzburger med. Zeitschrift. Bd. IV. S. 220. — Fenenko, Ueber Drüsensubstanz der Milz. St. Petersburg 1866. (Russisch.) — Wilhelm Müller, Ueber den feineren Bau der Milz. 1865.

gehängt. Alkohol eignet sich hierzu wenig, weil er zu langsam eindringt. Nach vielfachen Versuchen mit anderen Flüssigkeiten habe ich schliesslich der Müller'schen Flüssigkeit den Vorzug gegeben, weil sie rasch eindringt und die Elemente des Blutes bestens conservirt. Nach 10—20 Tagen konnte dann die Milz in kleine Stücke geschnitten, mit Wasser ausgewaschen und in Alkohol gehärtet werden ohne weiteren Blutverlust.

Zur Erzielung feiner Schnitte wird es sodann nothwendig, die Stücke vollkommen mit absolutem Alkohol, dann mit Aether und schliesslich mit 6procentigem Collodium zu durchtränken, wozu eine etwa 2wöchentliche Einwirkung des Collodium erforderlich ist. Sie wurden dann in Celloidin eingebettet und auf dem Mikrotome von Prof. Thoma in Schnitte von 0,003 bis 0,007 mm Dicke zerlegt. Dickere Schnitte sind im Allgemeinen unbrauchbar, in der Regel konnten nur Schnitte von 0,004 bis 0,005 mm als vollkommen ausreichend bezeichnet werden. Diese aber sind mit den angegebenen Hülfsmitteln bei einiger Sorgfalt ohne Schwierigkeit herzustellen. Sie wurden dann mit Alauncarmin, Hämatoxylin, Eosin und verschiedenen Anilinfarben tingirt, wobei die Verbindung von Alauncarmin oder Hämatoxylin mit Eosin sich als vorzugsweise brauchbar erwies. Demnächst sind Färbungen mit Methylviolett und anderen Anilinfarben zu empfehlen. Die gefärbten Schnitte wurden schliesslich nach bekannten Methoden in Canadabalsam eingebettet. Bei so feinen Schnitten wird es aber nothwendig, statt des vielgebrauchten Spatels kleine Stückchen von Pauspapier zu verwenden. Auf diesen wird in der Aufhellungsflüssigkeit (Origanumöl, Xylol) der Schnitt ausgebreitet, so dass er dann mittelst des Papieres auf den Objectträger übertragen werden kann. Hier kommt der Schnitt zwischen das Pauspapier und den Objectträger zu liegen, so dass man nur ersteres abzuziehen braucht, um den Schnitt vollkommen ausgebreitet vor sich zu haben. Ein Tropfen Canadabalsam und ein Deckglas machen dann das Präparat fertig.

Diese Methode der Uebertragung der Schnitte, welche in hiesiger Anstalt allgemein geübt wird, zusammen mit der vorausgehenden vollständigen Durchtränkung des Präparates mit 6procentigem Collodium, geben volle Gewähr dafür, dass aus dem Präparate keine Zelle verloren geht, und dass auch die Gewebs-

elemente in dem Dünnschnitte keine Verschiebungen erleiden. Ich werde späterhin Gelegenheit haben, die Bedeutung dieses Momentes hervortreten zu lassen. Auch für den augenblicklichen Zweck des Studiums der sogenannten physiologischen Injection der Milz mit Blut kommt sie erheblich in Betracht.

Untersucht man die so zubereiteten Objecte mit schwächeren und stärkeren Vergrösserungen, so findet man rothe Blutkörperchen in geringer Zahl in der Pulpa. Sie sind aber sehr sparsam zerstreut, und recht schwer nachzuweisen. Jedenfalls sind sie so spärlich, dass man geneigt sein könnte, den Eintritt von Blut in die Pulpa unter physiologischen Bedingungen zu leugnen, wie dies auch von Basler auf Grund solcher Versuche geschehen ist. Allein dies ist doch nicht ohne Weiteres zulässig. Denn ein Blick auf die kleinen Gefässe der Pulpa zeigt, dass auch diese eine sehr geringe Blutfüllung aufweisen. In der That bemerkt man bei der Abschnürung der Milz am lebenden Thiere, dass dieses Organ sich nach der Umschnürung sofort zusammenzieht und blass wird, indem das Blut zum Theil in die Venenplexus des Milzhilus ausgepresst wird, und letztere strotzend füllt. Es liegt da nahe anzunehmen, dass die Contraction der Milz auch das Blut aus der Pulpa in die kleinen Venen übergedrängt habe.

Unter solchen Umständen ergiebt sich die Aufgabe den Versuch zu machen, diese Contraction der Milz zu verhindern. Eine Durchschneidung sämmtlicher im Hilus der Milz verlaufender und mit Scheere, Messer und Pincette erreichbarer Nervenstämmchen schien aber ohne Erfolg zu bleiben. Ich wendete mich daher meiner ursprünglichen Aufgabe wieder zu und unterband am lebenden Thiere unter leichter Morphiumnarkose die Venen im Hilus der Milz. Bei Kaninchen ist dies etwas schwieriger, bei Hunden leichter ausführbar. Sofort nach der Unterbindung der Venen schwillt die Milz an und gewinnt eine dunkler geröthete Farbe. Nach einiger Zeit unterbindet man sodann mit Hülfe einer oder zweier Massenligaturen den ganzen Hilus, löst das Organ centralwärts dieser Ligatur, d. h. zwischen letzterer und dem Herzen, aus den Verbindungen mit der Umgebung, härtet im Ganzen und verfährt in oben beschriebener Weise.

Achtzehn Versuche, welche ich in dieser Art bei Hunden

und Kaninchen angestellt habe, scheinen mir zum Studium der wesentlichsten Veränderungen ausreichend. Natürlicher Weise ist der Erfolg verschieden, je nach der Zeit, welche zwischen der Unterbindung der Venen und der Abschnürung des ganzen Hilus verstreicht. Nach diesem Gesichtspunkt kann man die Versuche in zwei Reihen trennen, von denen die erste die geringeren Grade der venösen Hyperämie, die zweite die höheren Grade dieser Veränderungen umfasst.

Die geringeren Grade der venösen Hyperämie der Milz sind für die angeregte Frage von besonderem Interesse, wie dies bereits Basler bemerkte. Auch dieser Autor hat wiederholt die Venen der Milz an lebenden Thieren zeitlich vor den Arterien unterbunden und dabei gelegentlich einige Male deutliche venöse Hyperämie erzeugt. Dabei fanden sich die Venen stark mit Blut überfüllt, während die Maschen des Pulpagewebes angeblich keine rothen Blutkörper enthielten. Basler verwendete dieses Ergebniss in ganz sachgemässer Weise als ein Argument gegen den intermediären Kreislauf in der Milz. Wenn aber diese Versuche Basler's nicht allgemeine Anerkennung fanden, so liegt dies zum Theile daran, dass dieselben nicht systematisch durchgeführt wurden. Hauptsächlich aber dürfte hierbei in Betracht kommen, dass er über diesen wichtigen Punkt überhaupt keine genaueren Angaben machte und sich nicht rechtfertigte gegen den Vorwurf, dass die rothen Blutkörper etwa nachträglich aus der Pulpa ausgefallen wären. Da er endlich überhaupt keine Verbindung zwischen Arterien und Venen nachweisen konnte, wurden seine Untersuchungen meines Erachtens zu wenig berücksichtigt. Diese Mittheilung aber wird zeigen, dass er, ungeachtet aller Mängel seiner Beweisführung, das Richtige getroffen hat.

Die geringeren Grade der venösen Hyperämie entwickeln sich bei Hunden etwa im Verlaufe von 4—10 Minuten nach Unterbindung der Venen, bei Kaninchen dagegen treten die Veränderungen etwas langsamer ein, und erreichen erst nach 10 bis 15 Minuten ihre volle Entwickelung. Schnürt man nach diesen Zeiträumen die Milz ab und untersucht dieselbe nach den oben ausführlich beschriebenen Methoden, so erhält man bei gut gelungener Härtung ausserordentlich zierliche Bilder des Milz-

gewebes, wie dies in Fig. 1 (Milz des Kaninchens) bei 86facher Vergrösserung gezeichnet ist. Die Venen der Milzpulpa erscheinen hier prall gefüllt mit Blut, auch die Pulpa enthält einzelne rothe Blutkörper, aber allerdings sehr wenige. Bei stärkeren Vergrösserungen erscheinen auch die relativ engen Gefässe der Malpighi'schen Körper mit Blut gefüllt, wenn auch nicht in der Vollständigkeit wie die Venen der Pulpa.

Eine Betrachtung derartiger Präparate, die sowohl aus der Milz des Kaninchens wie aus derjenigen des Hundes bei sorgfältiger Einhaltung aller Bedingungen des Versuches regelmässig gewonnen werden, lässt sofort die Lehre von der intermediären Circulation in der Milz als unhaltbar erscheinen. Wie wäre es denkbar, dass bei einer solchen Ueberfüllung der Venen, die Pulpa nach dem Tode ihr Blut in die Venen entleeren sollte. Wenn der Blutstrom unter normalen Verhältnissen aus der Arterie in die Milzpulpa und von da in die Venen sich ergiessen würde, müsste hier offenbar die Pulpa mit Blut überladen erscheinen, zumal da bei solchen Zuständen der Hyperämie weder die Pulpa noch die Milz im Allgemeinen eine Verkleinerung ihres Volums aufweist. Im Gegentheil, wie die Milz im Ganzen, so sind auch die Venen und namentlich die Pulpastränge hier entschieden breiter als normal. Bei starken Vergrösserungen (Fig. 6, Hund) erscheinen die Trabekel der Pulpa auffallend deutlich und bilden ein weitmaschiges Netzwerk. Die Maschen des letzteren enthalten relativ spärliche Pulpazellen und einige rothe Blutkörperchen, dazwischen aber ausgedehnte, anscheinend leere Räume. Dieses mikroskopische Bild, welches bei Hund und Kaninchen annähernd übereinstimmt, lässt sich nur in der Weise erklären, dass in Folge der Steigerung des Blutdruckes in den Venen eine ausgiebigere Transsudation von Blutplasma aus den Venen in die Pulpa eingetreten sei, wobei zugleich einige rothe Blutkörper in die Pulpa austraten.

Bedeutungsvoll für diese Schlussfolgerung ist die Frage, ob hier nicht vielleicht bei dem Schneiden die rothen Blutkörper aus der Pulpa aufgefallen wären. Gegen eine solche Möglichkeit spricht erstens der Umstand, dass in den Gefässen nirgends eine Lücke in den Blutsäulen zu bemerken ist, obwohl auch diese monocellulär (Schnittdicke 0,004—0,006 mm) durchschnitten

wurden. Dann aber findet man mit starker Vergrösserung bei Beschränkung der Oeffnung des einfallenden Lichtkegels (Abbe'scher Beleuchtungsapparat) nöthigenfalles unter Anwendung schiefer Beleuchtung, dass die anscheinend leeren Räume zwischen den feinsten Trabekeln der Pulpa mit fein- und grobkörnigen Massen, Eiweissniederschlägen und Celloidin gefüllt sind, welche nirgends Lücken aufweisen, und die isolirt liegenden Zellen in ihrer Lage festhalten. Die Anwesenheit dieser bei gewöhnlicher Beleuchtung vollkommen durchsichtigen Massen beweist aber, dass hier keine Zellen nach der Härtung des Präparates aus der Pulpa ausfielen; die Weite der Pulparäume zeigt, dass nach der plötzlichen Unterbrechung des Kreislaufes keine Verschiebung des noch flüssigen Blutes aus der Pulpa in die Blutgefässe angenommen werden darf. Somit müssen die Räume in der Pulpa bereits während des Bestehens der venösen Hyperämie ihre jetzige Grösse gehabt haben, was natürlich nur möglich ist, wenn sie mit Flüssigkeit gefüllt waren. Diese Flüssigkeit enthielt nur sehr wenige zellige Elemente, sie hatte den Charakter eines in den Pulparäumen angehäuften Transsudates. Es besteht in Folge der venösen Stauung ein Oedem der Milzpulpa, dabei ist es allerdings stellenweise zum Austritt einzelner rother Blutkörper gekommen.

Diese starke Ausdehnung der Spaltensysteme der Milzpulpa durch Gewebsflüssigkeit (beziehungsweise transsudirtes Blutplasma) schliesst die Annahme aus, dass auch hier nach der Abtrennung der Milz eine Contraction derselben in dem Grade eingetreten wäre, dass sie etwa Blut aus der Pulpa in die Venen hätte überpressen können. Dies vorausgesetzt, ist die Lehre von der intermediären Circulation unhaltbar. Das Blut strömt auch in der Milz in geschlossenen Bahnen. Diese haben allerdings sehr durchlässige Wände, wie man annehmen muss, angesichts der Thatsache, dass bei diesen und bei anderen pathologischen Störungen so häufig einzelne rothe Blutkörper in der Pulpa getroffen werden, ja dass diese Blutkörper möglicherweise nach dem Tode in jeder Milz in geringer Zahl auftreten. Bemerkenswerth ist aber der Umstand, dass alle diese Veränderungen, welche als Folge der venösen Stauung beschrieben wurden, beim Hund viel rascher eintreten. Offenbar

sind die Gefässwände der Hundemilz durchlässiger als diejenigen der Kaninchenmilz.

Auffällig ist in den hier gewonnenen Präparaten die sehr geringe Weite der Gefässe der Malpighi'schen Körperchen im Vergleiche mit den blutüberfüllten Venen der Pulpa. Ob hierbei jedoch die Arterien des Malpighi'schen Körperchens contrahirt sind, ist schwer zu bestimmen. Jedenfalls sind dieselben sehr enge. Man hätte vielleicht bei diesen Hyperämien eine Dilatation derselben erwartet. Allein die Milzarterien reagiren, wie die Bebachtung des lebenden Organs erweist in sehr energischer Weise auf verschiedenartige äussere Einflüsse. Möglich, dass die Verlangsamung des arteriellen Blutstromes, welche die venöse Hyperämie begleiten muss, eine Contraction der Arterien veranlasst.

In ganz anderer Weise gestalten sich die Verhältnisse in denjenigen Fällen, welche ich als hochgradige venöse Hyperämie der Miz bezeichnen möchte. Dieses Stadium tritt beim Hunde etwa 15—25 Minuten nach Unterbindung der Milzvenen ein. Bei Kaninchen, dessen Milzvenen sehr schwer vollständig zu unterbinden sind, habe ich dieses Stadium hochgradiger Hyperämie bei halbstündiger Versuchsdauer überhaupt nur unvollkommen erreicht. Bei hochgradiger venöser Hyperämie erscheint die Milz ganz erheblich vergrössert, prall, von dunkelblaurother Farbe. Bindet man das Organ nach Eintritt dieser Erscheinungen ab und untersucht es unter Vermeidung von jedem Blutverlust in der oben angegebenen Weise, so erhält man Bilder ähnlich der Fig. 5 (Milz des Hundes, Vergr. 122). Nun erscheinen nicht nur die Blutgefässe der Pulpa strotzend mit Blut gefüllt, auch die Maschen des Pulpagewebes werden völlig von Blut durchsetzt. Man erkennt hier deutlich, dass eine Milz, deren Pulpa reichlich Blut führt durchaus in anderer Weise sich darstellt als eine normale Milz. Der Eintritt reichlicher Blutmengen in die Pulpa bedingt eine gewaltige Anschwellung des Organs mit dunkelblaurother Verfärbung desselben. Mikroskopisch ist es dann ein Leichtes das Blut in der Pulpa nachzuweisen. Hier ergiebt sich somit ein zweiter Gegenbeweis gegen die Lehre von der intermediären Circulation in der Milz. Reichliche Blutmengen

in der Pulpa sind zweifellos als ein pathologischer Befund zu deuten und immer mit erheblichem Milztumor verknüpft.

In solchen Fällen, wie in Fig. 5, handelt es sich aber in keiner Weise um eine Zerstörung der netzförmigen Stützsubstanz des Pulpagewebes. Diese Stützsubstanz ist allerdings in Fig. 5 in Anbetracht der geringen Vergrösserung nicht zu erkennen. Allein bereits bei mittelstarken Vergrösserungen sind die feinen Bälkchen des Maschengewebes deutlich zu sehen, und mit ganz starken Vergrösserungen überzeugt man sich davon, dass sie in der ganzen Ausdehnung der Milz vorhanden sind, jedoch straff gespannt und entsprechend verdünnt erscheinen. Auch die Zellen der Milzpulpa sind überall vorhanden, begreiflicherweise erscheinen sie aber relativ spärlich zwischen den Massen der alles überfluthenden rothen Blutkörper.

Auch bei der Katze habe ich ähnliche Versuche angestellt, mit im Wesentlichen gleichen Erfolge. Doch treten hier relativ frühzeitig die schweren Störungen hervor, gewaltige Anschwellung und blaurothe Verfärbung des Organs mit massenhaftem Uebertritt des Blutes in die Pulpa. Dem entsprechend glaube ich annehmen zu dürfen, dass die Gefässe der Milz dieses Thieres noch einen höheren Grad der Durchlässigkeit aufweisen als diejenigen des Hundes und des Kaninchens.

Fasst man die bisher gewonnenen Ergebnisse kurz zusammen, so zeigt sich:

1) dass in der normalen Milz der Blutstrom sich unzweifelhaft in einem geschlossenen Gefässnetze bewegt.

2) Dass geringe Grade der venösen Hyperämie in der Milz führen zu einer Blutüberfüllung der Venen der Pulpa, zu einer ödematösen Erweiterung der Maschenräume des reticulären Pulpagewebes und zu einem allerdings sehr spärlichen Uebertritt rother Blutkörper aus den Blutgefässen in die Räume der Pulpa.

3) Dass bei hochgradigen venösen Stauungen ausserdem rothe Blutkörper in grossen Massen in die Maschenräume des reticulären Pulpagewebes gelangen, während gleichzeitig in ausgesprochener Weise das Bild des venös hyperämischen Milztumors entsteht.

Dieses sind in grossen Zügen die Ergebnisse der experimentell herbeigeführten venösen Stauung in der Milz. Es erübrigt daher nur noch auf einige Einzelheiten bezüglich des Verhaltens der Gefässwände einzugehen. Zunächst kann man durch eine sorgfältige, mit Hülfe von schwachen und starken Objectiven durchgeführte Untersuchung der geringeren Grade der venösen Hyperämie, wie sie in Fig. 1 vorliegen die wesentlichen Befunde früherer Autoren bezüglich der Verzweigung der Milzarterien bestätigen. Diese theilen sich in spitzen Winkeln und bilden endlich langgestreckte schmale, noch mit einer deutlichen Muscularis versehene feine Zweige. Von diesen Gefässen entwickeln sich sehr zarte Capillaren, welche alle Theile des Malpigi'schen Körperchens in weiten Maschen durchziehen, namentlich aber in den Randzonen zahlreicher werden. Hier in den Randzonen ist der Verlauf dieser Capillaren im Wesentlichen parallel der Oberfläche des Malpighi'schen Körperchens, wie dies namentlich Schweiger-Seidel[1]) deutlich abbildete. Von diesen Randgefässen aus kann man viele Zweige verfolgen, welche radiär nach der Pulpa hinziehen. Aber nur bei wenigen dieser Zweige gelingt es eine directe Einmündung derselben in die umgebenden Venenplexus nachzuweisen. Bei Erwägung der grossen Schwierigkeiten eines solchen Nachweises kann dies nicht auffallen. Die Venenplexus aber bilden concentrisch zur Oberfläche des Malpighi'schen Körperchens geordnete Netze, wie dies in Fig. 1 ersichtlich ist. Die Maschen und Balken dieses venösen Randplexus sind enger und dichter nahe der Oberfläche des Malpighi'schen Körperchens. In weiterer Entfernung von letzterem werden sie zum Theil sehr weit und bilden grössere, unregelmässig gestaltete Lacunen, welche schliesslich ihr Blut in die Venen der grossen Milztrabekel entleeren, wie dies in Fig. 5 erkannt werden kann.

Ein Theil der Endzweige der Arterien des Malpighi'schen Körperchen überschreitet die Grenze des letzteren um ein Beträchtliches und erstreckt sich demgemäss weit in das Pulpagewebe hinein. Auch um diese Endausstrahlungen der Arterien entwickelt sich eine schmale lymphatische Scheide, welche be-

[1]) Virchow's Archiv Bd. 23 u. 27.

steht aus einem feinen Reticulum mit zahlreichen eingesprengten lymphoiden Zellen. Diese lymphatische Scheide ist somit eine Fortsetzung des Malpighi'schen Körperchens, mit dessen feinerer Structur sie übereinstimmt. Auch diese Endverzweigungen der Arterien münden in kleine Venenzweige, welche zwischen den grösseren venösen Sinus der Pulpa gelegen sind. Unmittelbar aber werden diese kleinen Arterien von einer dünnen Adventitia bekleidet, welche erst in der Nähe der Einmündung dieser Arterien in die kleinen venösen Sinus der Pulpa verschwindet. Diese Adventitia der Arterien zeigt dann beim Hunde häufig jene eigenthümlichen Anschwellungen, welche Schweigger-Seidel unter dem Namen der „Capillarhülsen" beschrieb.

Auf die Structuren der arteriellen Blutbahn glaube ich nicht näher eingehen zu sollen, da meine Befunde mit denjenigen von früheren Autoren im Wesentlichen übereinstimmen. Ich wende mich daher sofort zu einer Betrachtung der Wandungen der Venen und der sie umgebenden Pulpa.

Die Pulpa der Milz besteht bekanntlich aus den verschiedenartig gestalteten Pulpazellen, welche frei suspendirt sind in einem feinen reticulären Balkengewebe. Die Balken dieser netzförmigen Stützsubstanz lassen Spuren einer feinen Längsstreifung erkennen, und an ihren Knotenpunkten namentlich tragen sie einzelne Kerne, in deren Umgebung geringe Mengen von Protoplasma nachweisbar werden. Diese netzförmige Stützsubstanz tritt sehr deutlich hervor bei den geringeren Graden der venösen Hyperämie, welche, wie oben entwickelt, mit einer ödematösen Erweiterung der Maschenräume dieses Gewebes verbunden ist (Fig. 6). Die Gestaltung dieser Stützsubstanz ist auch an normalen, nicht hyperämischen Milzen sehr deutlich, vorausgesetzt dass der Schnitt hinreichend fein ist. In sehr vollkommener Weise kann die netzförmige Stützsubstanz auch zur Anschauung gebracht werden, wenn man die normale Milz von der Arterie, oder von der Vene her mit 96 pCt. Alkohol injicirt (Druck 8—16 cm hg). Es wird dabei aus den meisten Blutgefässen das Blut ausgetrieben und ein Theil des Alkohol transsudirt in die Maschenräume der Pulpa, welche er in ähnlicher Weise erweitert, wie das ödematöse Transsudat bei venösen Stauungen geringeren Grades.

Diese Bälkchen der Stützsubstanz der Pulpa stehen vielfach unter sich in Verbindung. Sie wurzeln aber auf einer zarten, stellenweise mit Kernen und Zellen versehenen Adventitia der grösseren und kleineren Zweige der Pulpavenen (Fig. 6). Diese Adventitia der Venen bildet, soweit sich das mikroskopisch verfolgen lässt, keine continuirliche Schicht, sondern vielmehr ein dichtes, mit zahlreichen Lücken versehenes Netzwerk, wie dies von Billroth[1]), Schweigger-Seidel[2]) und zuletzt von Henle[3]) abgebildet wurde, und wie man dies vor Allem an feinen Schnitten der Milz, welche einer Trypsinverdauung unterzogen wurden, übersichtlich erkennen kann. Die Abbildung von Henle giebt aber diese Balken viel zu breit wieder, was sich aus der Einwirkung der von ihm zur Isolirung angewendeten Kalilauge erklärt.

Die Innenfläche dieses, die Venen umspinnenden dichten aber einfachen Netzwerkes von bindegewebigen Bälkchen wird unmittelbar von dem Endothel der Venen bekleidet. Dieses Endothel der Milzvenen unterscheidet sich bekanntlich durch die Gestaltung seiner Zellen in sehr auffälliger Weise von dem Endothel der übrigen Abschnitte des Blutgefässsystemes. Die einzelnen Endothelzellen erscheinen als sehr langgezogene Spindeln, deren Kerne sehr dick sind und stark in das Lumen vorragen. An normalen Milzen vom Kaninchen und Hund berühren sich die Ränder dieser Zellen, und auf feinen Schnitten ist eine Grenze zwischen denselben in der Regel nicht wahrnehmbar.

Bereits geringe Grade der venösen Hyperamie genügen indessen um diese Zellen des Venenendothels vielfach von einander zu trennen. Auf Querschnitten der Venen erscheint dann ein Bild wie es in Fig. 4 vom Kaninchen und in Fig. 10 vom Menschen wiedergegeben ist. Auf Längsschnitten und Schrägschnitten der Venen tritt diese Scheidung der Zellen in der Regel nicht deutlich hervor, weil dann die Ränder der Zellen in der Dicke des Präparates übereinandergreifen. Zuweilen trifft man indessen bei geringeren Graden der venösen Hyperämie auch auf dem Längsschnitte der Zellen feine Zwischen-

[1]) a. a. O.
[2]) a. a. O.
[3]) Henle, Anatomie d. Menschen. Bd. II. 1866.

räume zwischen letzteren, wie dies in Fig. 8 (geringgradige Hyperämie der Kaninchenmilz) gezeichnet ist. Daneben aber finden sich in den venös hyperämischen Milzen weitere Lücken zwischen den Endothelien. Eine solche ist in Fig. 9 (geringgradige Hyperämie der Kaninchenmilz) wiedergegeben. Hier drängen sich die rothen Blutkörperchen aus dem Lumen der Vene in die angrenzenden Maschen des Pulpagewebes. Grösser noch erscheint eine solche Lücke in Fig. 7 bei a. Auch hier hat sie zahlreichen rothen Blutkörperchen Gelegenheit gegeben, in die Pulpa auszutreten.

Diese Lücken im Endothel sind gewiss mit grosser Vorsicht zu beurtheilen, da es ja wohl denkbar wäre, dass sie erst bei der Herrichtung der Präparate, etwa beim Anfertigen der Dünnschnitte entstanden wären. Ich lege daher grosses Gewicht auf die sorgfältige Durchtränkung der Präparate mit Collodium und Celloidin, welche einer Verschiebung der histologischen Elemente im Schnitte vorbeugt. Alle diese Zellen in den Schnitten liegen keinesweges lose und frei, sondern sie sind durch feine Collodium- und Celloidinmembranen festgelegt. Sie bewegen sich nicht beim Anstossen des Deckglases, und mit schräger Beleuchtung kann man überall die feine Körnung der Einbettungsmasse zwischen den Elementen nachweisen. Die rothen Blutkörper aber liegen zum Theil gerade in diesen Lücken der endothelialen Auskleidung der Venen, so dass es wohl gerechtfertigt erscheint die Präexistenz dieser Lücken anzunehmen. Selbstverständlich spielt aber hierbei eine vollkommen gelungene Härtung der Präparate eine wichtige Rolle, ebenso wie die Feinheit der Schnitte und eine correcte Färbung. Ist namentlich die Härtung nicht tadellos, was man sofort an einer theilweisen Auflösung der rothen Blutkörper erkennt, so sind auch in der Regel zahlreiche Endothelien abgefallen und ist dann die Prüfung solcher Fragen gegenstandslos. Die Präexistenz dieser Lücken zwischen den Endothelzellen findet aber eine weitere Bestätigung durch den Umstand, dass die Kerne der Endothelien sehr häufig eine charakteristische, regelmässige Lage in der Umgebung der Lücken annehmen. Die Kerne der Endothelzellen finden sich in der Regel, einfach oder in grösserer Zahl an den beiden Rändern der Endothellücken, wie z. B. in Fig. 8 und 9. Ganz constant

ist übrigens dieses Verhältniss nicht. Das Vorhandensein der Lücken zwischen den Endothelien der Pulpavenen in der lebenden Milz bei frischer Stauung des Blutes ergiebt sich fernerhin aus dem Umstande, dass in den angrenzenden Theilen der Pulpa immer mehr oder weniger zahlreiche rothe Blutkörper getroffen werden. Es kann nur auffallend erscheinen, dass bei so weiten Lücken nicht grössere Mengen von Blut in die Pulpa eindringen. Hierbei ist sicherlich die netzförmig gestaltete Adventitia nur als ein geringes Hinderniss zu betrachten. Der eigentliche Grund der in Rede stehenden Erscheinung liegt sicherlich in der ödematösen Beschaffenheit der Pulpa. Indem gleich zu Beginn der venösen Stauung vorzugsweise Blutplasma in die Pulpa übertritt, steigt in letzterer der Gewebsdruck. Die zunehmende Erweiterung der Venen erweitert dann sicherlich die Lücken zwischen den Endothelien, allein das Ueberströmen des Blutes aus den Venen in die Pulpa vollzieht sich nur langsam, weil keine erhebliche Druckdifferenz zwischen den die Venen und die Pulparäume füllenden Flüssigkeiten besteht. Unterbricht man also die venöse Stauung nach kurzer Zeit so kann die Pulpa nur wenige Blutkörperchen enthalten. Dauert der Versuch länger, so füllt sich die Pulpa vollständig mit Blut, wie dies oben für die hochgradige, d. h. etwas länger dauernde Stauung beschrieben ist.

Die Blutüberfüllung der Milzpulpa bei venöser Stauung beruht also auf einem als Diapedese zu bezeichnenden Vorgang. Es ist aber aus den obigen Versuchen zu erschliessen, dass auch bei geringeren Drucksteigerungen in den Milzvenen, wenn dieselben zugleich von längerer Dauer sind, eine sehr ausgiebige Ueberfüllung der Pulparäume mit rothen Blutkörperchen entstehen muss. In der That, wenn in einer Viertelstunde etwa auch nur so wenige rothe Blutzellen in die Pulpa übertreten, wie dies in Fig. 1 sowie 6—9 gezeichnet ist, so wird nach stundenlanger und tagelanger Dauer geringerer Drucksteigerung die Blutanfüllung der Pulpa eine vollständige werden [illegible] Denn die Pulpa hält die rothen Blutkörper zurück, [illegible] aus den Gefässen transsudirte Flüssigkeit sicherl[illegible] findet durch die Lymphgefässe.

Die soeben beschriebenen Lücken [illegible]

mässiger Zahl sowohl an den kleineren als an den grösseren Zweigen der Pulpavenen nachweisbar. Und sicherlich entziehen sich viele dieser Lücken der directen Beobachtung durch allerlei kleine Zufälligkeiten in der Schnittführung. Sie finden sich aber namentlich auch an dem reichen Kranze kleinerer Venen, welcher die Malpighi'schen Körper umgiebt. Ihre Erscheinung ist hier nur insofern eine andere, als hier hinter der Lücke in dem Venenendothel in dichter Gruppirung die lymphoiden Zellen der Malpighi'schen Körperchen liegen. Das Bild, welches man von einem solchen Verhältnisse gewinnen kann, soll durch Fig. 2 veranschaulicht werden. Die Lücke in dem Venenendothel hat an sich die gleiche Beschaffenheit, wie in dem früher geschilderten Falle. Aber in dieser Lücke erscheinen die lymphoiden Zellen der Follikel in so grosser Zahl, dass nur wenige rothe Blutkörper den Weg in das Freie finden.

Aehnlich verhalten sich (Fig. 3) die kleinen Pulpavenen zu den sog. lymphatischen Scheiden der Arterien, was begreiflich erscheint, wenn man die Uebereinstimmung der Structur dieser Gebilde mit den Malpighi'schen Körperchen in das Auge fasst. Im Ganzen erfordert es aber einige Uebung, solche, gegen die lymphatischen Gewebe der Milz gerichtete Lücken im Venenendothel aufzufinden. Sie sind offenbar nicht spärlich, allein die lymphoiden Zellen verhindern auch in den feinsten Schnitten zuweilen einen genauen Einblick. Wo ein solcher fehlt ist selbstverständlich kein Resultat zu gewinnen. Eine Fehlerquelle aber möchte ich berühren, die nur in sehr dünnen Schnitten bestimmt zu umgehen ist. Es kommt selbstverständlich häufig vor, dass die Gefässwand schräg gegen die Schnittebene ausläuft. Dann gewinnt man zuweilen Bilder, welche wie Lücken im Endothel aussehen, und in diesen erscheinen dann durch die transparente Gefässwand hindurch die unterliegenden Gewebe. In Schnitten von 0,003—0,005 mm Dicke ist diese Täuschung weniger leicht. Sie wird vermieden, wenn man darauf achtet, ob die Endothelzellen am Rande der fraglichen Lücke scharf umschrieben aufhören, oder in unklaren Formen verschwinden. Letztere Erscheinung findet sich, wenn die Endothelmembran schräg zur Schnittebene steht, während scharfe Begrenzungen der Lücken jeden Beobachter davon überzeugen werden, dass wirkliche Oeffnungen

zwischen den Endothelien vorliegen. Ich habe dieselben mit den stärksten homogenen, apochromatischen Immersionsobjectiven von Zeiss genauestens geprüft. Die dabei gewonnenen Bilder sind von so vollkommener Klarheit, dass meines Erachtens ein Zweifel an dem geschilderten Thatbestand ausgeschlossen ist. Wie sich jedoch diese Lücken zu den von Arnstein[1]) mit Silberlösung gefärbten Stomata verhalten, kann ich nicht feststellen, da die Mittheilungen dieses Autors nicht genauer auf die Einzelheiten eingehen.

Diese Lücken im Venenendothel erklären vollkommen die Resultate künstlicher Injectionen. Während es auf der einen Seite, bei sehr vorsichtigem Verfahren, einigen Beobachtern gelungen ist, das Gefässnetz in grösserer oder kleinerer Ausdehnung zu füllen, ohne die Maschenräume der Pulpa zu injiciren, wurden in anderen Fällen auch die Pulparäume gefüllt. Und diese Füllung der Pulparäume mit Injectionsmasse tritt immer zuerst auf in der unmittelbaren Umgebung der Malpighi'schen Körperchen. Mit diesen Thatsachen stehen meine Befunde in guter Uebereinstimmung. Die Lücken im Gefässendothel sind offenbar klein oder fehlen bei völlig normalem Verhalten der Milz, so dass unter günstigen Verhältnissen eine isolirte Injection der Blutbahn möglich ist. Andererseits genügen kurze venöse Stauungen, vielleicht auch ein etwas hoher Druck der Injectionsmasse um die Lücken zu erzeugen. Die Injectionsmasse dringt dann an derjenigen Stelle in die Pulpa, wo sich Lücken im Endothel finden, und wo zugleich der Druck der Injectionsflüssigkeit am höchsten ist. Diese Bedingungen sind erfüllt in der Nähe derjenigen Stellen, an welchen die Injectionsmasse aus den engen Arterien und Capillaren in die weiten lückenführenden Venensinus eintritt, also in der Umgebung der Malpighi'schen Körperchen.

Bei venösen Stauungen erfolgt aber der Austritt des Blutes in die Maschenräume der Pulpa in etwas anderer Weise, als dies soeben für die künstlichen Injectionsmassen beschrieben wurde, eine Thatsache, in der ich eine weitere Widerlegung der Lehre von dem intermediären Blutlaufe der Milz sehe. Wäh-

[1]) Arnstein, Bemerkungen über Melanämie und Melanose. Virch. Archiv Bd. 61.

rend die Extravasate der künstlichen Injectionsmassen die Umgebung der Malpighi'schen Körper bevorzugen, erfolgt die Diapedesis der rothen Blutkörper bei venöser Stauung gleichmässig in alle Theile der Pulpa, mit dem einzigen Unterschiede, dass die Gegend der scharfen Ränder der Milz und überhaupt die oberflächlich, nahe der Milzkapsel gelegenen Gewebetheile gelegentlich stärkere Veränderungen erkennen lassen. Hier sind offenbar die Venen stärkeren Dehnungen ausgesetzt. Jedenfalls ist die Umgebung der Malpighi'schen Körper nicht bevorzugt, wie sie es sein müsste, wenn hier unter normalen Verhältnissen der regelmässige Blutstrom in die Pulpa eintreten würde. Fig. 1, welche diese Verhältnisse bei Kaninchen darstellt, dürfte in dieser Beziehung beweisend sein; es gilt dasselbe aber auch für den Hund.

Allerdings finden sich bei venösen Hyperämien, welche zu einem Uebergange rother Blutkörper in die Milzpulpa Veranlassung gaben, die rothen Blutkörper auch in den äusseren Zonen der Malpighi'schen Körper, und in den sogenannten lymphatischen Scheiden der kleinen Milzarterien, indessen bei geringeren Hyperämien nur in beschränktem Maassstabe. Sogar wenn die Pulpa strotzend mit Blut erfüllt ist, erscheinen die äusseren Zonen des Malpighi'schen Körpers und die sog. Lymphscheiden verhältnissmässig wenig verändert, wenn sie auch in diesem Falle viel Blut enthalten, welches aus den benachbarten kleinen Venenzweigen stammt.

Offenbar ist nach diesen Untersuchungen die Milz ein Organ dessen Blutgefässe sich durch einen sehr hohen Grad der Durchlässigkeit auszeichnen. Dabei bleibt es unentschieden, ob in der normalen Milz Lücken zwischen den Endothelien der Venen bestehen, obwohl ein solches Verhältniss denkbar und nicht unwahrscheinlich ist. Die in Fig. 2 und 3 gezeichneten Lücken würden sogar, wenn sie auch in normalen Milzen vorkommen, eine nähere Beziehung der Malpighi'schen Körper zur Blutbahn bedeuten. Es wäre nicht undenkbar, dass an solchen Stellen, etwa bei Gelegenheit leichter functioneller Hyperämien, wie sie nach jeder Mahlzeit eintreten, einige lymphoide Zellen der Malpighi'schen Körper und der lymphatischen Scheiden in die Blutbahn eintreten. Immerhin ist es mir aber bis jetzt nicht gelungen, direct den Nachweis für die Lücken zwischen den Endo-

thelien der normalen Milz zu führen. Nach den Ergebnissen dieser Untersuchung kann aber kein Zweifel darüber bestehen

1) dass bei venösen Stauungen kurzer Dauer kleinere und grössere Lücken zwischen den Endothelien der Pulpavenen erkennbar werden, und

2) dass diese Lücken zwischen den Endothelien den rothen Blutkörpern bei venöser Stauung den Eintritt in die Pulpa gestatten.

b. Untersuchungen an der menschlichen Milz.

Die Ergebnisse, welche ich bezüglich der venösen Hyperämie bei Thieren gewonnen hatte, liessen es als wünschenswerth erscheinen, auch die Milz des Menschen in den Kreis der Untersuchung zu ziehen. Der Weg des Experimentes konnte hier allerdings nicht eingeschlagen werden, aber es war zu hoffen, mit Hülfe der verbesserten histologischen Methoden auf anatomischem Wege die Tragweite der Resultate des Thierexperimentes genauer feststellen zu können.

Zu diesem Zwecke hatte ich ein ziemlich umfangreiches Material von menschlichen Milzen gesammelt. Ueber viele derselben kann ich hier nur ganz im Allgemeinen berichten, da sie in einer folgenden Mittheilung unter anderen Gesichtspunkten zu besprechen sein werden. Andere Milzen erwiesen sich als ungenügend conservirt. So bleibt mir nur eine relativ kleine Zahl menschlicher Milzen übrig, an welchen ich die Erscheinungen der venösen Hyperämie genauer prüfen konnte.

Die histologischen Methoden, welche ich für diesen Theil der Untersuchung anwendete, waren die gleichen wie früher. Doch glaubte ich von einer Erhärtung des ganzen Organes, ohne vorgängige Zerkleinerung absehen zu sollen. Schneidet man aber die frische Milz mit Hülfe scharfer Messer in kleine, zur Erhärtung geeignete Stücke, so fliesst in der Regel das Blut aus den Gefässen aus, jedenfalls erscheinen die Venensinus der Pulpa in der Regel nur sehr unvollkommen gefüllt und die Untersuchung richtet sich dann nothwendiger Weise mehr auf die Pulpa und die Malpighi'schen Körper. In einzelnen Fällen hochgradiger Hyperämie allerdings blieben die Venen stark gefüllt, worauf ich später zurückkommen werde.

Unter meinem Materiale befanden sich auch viele annähernd normale Milzen, ferner hyperplastische Milzen verschiedener Art. Bei der Untersuchung von im Ganzen 71 menschlichen Milzen fiel nun zunächst auf, dass die Pulpa recht häufig beträchtliche Mengen rother Blutkörper enthält. Man könnte geneigt sein, diesen Befund zu deuten als eine Bestätigung der Meinung, dass der normale Blutstrom aus den Arterien in die Pulpa und aus dieser in die Venen übergehe. Diese Lehre von dem intermediären Kreislauf in der Milz ist oben für die Milz des Kaninchens und des Hundes widerlegt worden. Sie lässt sich auch meines Erachtens für die menschliche Milz nicht aufrecht erhalten. Denn man findet doch allzu häufig menschliche Milzen deren Pulpa nur sehr vereinzelte rothe Blutkörper aufweist. Namentlich bei Hyperplasien des Pulpagewebes wird dies nicht selten beobachtet. Aber auch bei ausgesprochenen venösen Stauungen ist die Differenz in der Füllung der Venen und der Pulpa mit Blut eine auffällige, wenn sie auch nicht so scharf hervortritt wie in den genannten Thiermilzen. Ich möchte deshalb aufmerksam machen auf die nicht seltenen Stauungen im Venensysteme, welche als eine Theilerscheinung der Agone auftreten. Diese agonalen Stauungen, die sich nicht selten über mehrere Stunden erstrecken, erklären es, nach meiner Ansicht hinreichend, wenn die Maschenräume der menschlichen Milzpulpa so häufig rothe Blutkörper in etwas reichlicherer Menge enthalten. Hier liegen die Folgen geringerer Grade der venösen Hyperämie vor, und dem Auftreten rother Blutkörper in den Maschenräumen des Pulpagewebes entspricht in diesen Fällen, soweit ich das beurtheilen kann, immer eine leichte Anschwellung der Milz.

Diese Fragen bedürfen ohne Zweifel weiterer Prüfung an einem grösseren, sorgfältig ausgewählten Materiale. Die soeben aufgestellte Meinung kann dem entsprechend nur als eine sehr wahrscheinliche betrachtet werden. Somit kann ich sie nicht zur Grundlage der ferneren Untersuchung machen, und muss vorläufig darauf verzichten, über die geringeren Grade der venösen Hyperämie menschlicher Milzen ein abschliessendes Urtheil zu fällen. Dagegen bieten die hochgradigen Formen frischer venöser Hyperämie so charakteristische Befunde, dass ich

dieselben hier genauer mittheilen möchte. Ich stütze mich dabei vorzugsweise auf zwei sehr ausgesprochene Fälle, während ich eine grössere Anzahl weniger zuverlässiger Beobachtungen nicht eingehender besprechen will.

Die eine dieser beiden Milzen stammte von einem 16jährigen Mädchen, welches bei congenitaler Atelectase des linken unteren Lungenlappens an einer wenige Tage alten rechtsseitigen acuten, croupösen Lungenerkrankung starb, die andere von einem 50jährigen Manne, welcher durch die Ruptur eines partiellen Aneurysma des linken Ventrikels des Herzens zu Grunde gegangen war. Während im ersteren Falle offenbar die Erkrankung beider Lungen zusammen mit einer Fettdegeneration und Dilatation des rechten Herzventrikels Ursache war der allgemeinen Blutüberfüllung des Venensystems und der starken hyperämischen Vergrösserung der Leber und Milz, musste im zweiten Falle die pralle Füllung des Herzbeutels mit Blut als Ursache der allgemeinen venösen Hyperämie angesehen werden, soweit diese nicht durch die gleichzeitig bestehende Fettdegeneration des Myocard sich erklärte.

In diesen beiden Fällen war nicht nur die Erhärtung des Organes so vollkommen, dass alle rothen Blutkörper unverändert waren, sondern es war auch gelungen die Füllung der Venen in befriedigender Weise wenigstens in grossen Theilen des Präparates zu erhalten. Die Uebereinstimmung der Befunde mit den Ergebnissen des Thierexperimentes, namentlich mit den hochgradigen venösen Hyperämien der Hundemilz war dem entsprechend eine sehr weitgehende. Wie Fig. 10 (herrührend von dem zweiten der genannten Fälle) zeigt, waren nicht nur die Venen, sondern auch die Maschenräume des Pulpagewebes mit Blut überfüllt. Diese Blutüberfüllung der Pulpa erstreckte sich, ähnlich wie beim Hunde, bis in die peripherischen Zonen der Malpighi'schen Körper. Auch die Zellen der lymphatischen Scheiden der kleinsten in die Pulpa einstrahlenden Arterienzweige waren dicht von rothen Blutkörpern durchsetzt. Offenbar ist häufig diese blutige Infiltration der lymphatischen Scheiden eine so ausgiebige, dass letztere überhaupt sich nicht mehr bestimmt erkennen lassen. In diesem Sinne möchte ich es wenigstens deuten, wenn die sogenannten nackten Arterien (Fig. 10a, b)

hier so ausserordentlich häufig auftreten. Gegenüber von Schweigger-Seidel möchte ich hier aber nebenbei bemerken, dass ich seine sog. Capillarhülsen zwar, wie oben bemerkt, für den Hund bestätigen konnte, dass ich sie aber beim Menschen nicht auffand. Auch möchte ich bezweifeln, dass überhaupt in der normalen menschlichen Milz nackte Arterien vorkommen.

Die blutige Infiltration der Randzonen der Malpighi'schen Körper liess letztere im Allgemeinen relativ klein erscheinen. Auch die Abstände zwischen den Malpighi'schen Körperchen waren grösser als normal, was sich erklärt aus der starken Schwellung der Milz, welcher eine ähnliche durch die blutige Infiltration bedingte Verbreitung der Pulpastränge entsprach.

Aber auch ein etwas schwierigeres Structurverhältniss konnte in diesen beiden Fällen etwas genauer gewürdigt werden, das Verhalten der Endothelien der venösen Plexus der Milzpulpa. Diese waren grossentheils in ihrer regelmässigen Lagerung erhalten. Allein ihre Ränder standen gegenseitig nicht in Berührung wie dies bereits für die venöse Hyperämie der Thiermilzen erörtert wurde. Diese Endothelien der menschlichen Pulpavenen bilden ausserordentlich langgestreckte spindelförmige oder bandförmige Figuren mit relativ massigen rundlichen Kernen. Diese erscheinen in Fig. 10 theils in reinen Querschnitten, theils in Schrägschnitten. An den Querschnitten aber kann man deutlich sehen, dass dieselben mit den Rändern sich nicht berühren. Sie bilden hier auf den Querschnitten rundliche und keilförmige Figuren, von denen einzelne auch einen Kern einschliessen. Zwischen diesen Querschnitten aber klaffen überall kleinere und grössere Spalten.

Ein ähnliches Verhalten der Endothelien der Venen der Milzpulpa trifft man weniger deutlich ausgesprochen auch in solchen Fällen, in welchen die hyperämischen Veränderungen weniger sicher nachweisbar sind, namentlich bei den geringeren Graden der venösen Hyperämie, welche oben als Folgen agonaler Blutstauungen gedeutet werden. Gewiss wäre es wünschenswerth genauer zu erfahren, ob die Venen völlig normaler Milzen eine besser geschlossene Endothelbekleidung aufweisen. Ueber diesen Punkt kann ich jedoch keine bestimmtere Aussage machen. Es war mir nur möglich mich davon zu überzeugen, dass diese

Lücken zwischen den Endothelien bei hochgradigen venösen Hyperämien grösser und häufiger sind als bei weniger ausgesprochenen derartigen Veränderungen. Wenn aber Rindfleisch[1]), welcher diese Lücken gleichfalls gesehen hat, die Vermuthung ausspricht, dass dieselben als normale Befunde zu deuten sind und einen regelmässigen Blutstrom aus den Pulpavenen in die Maschenräume der Pulpa und aus diesen wieder in die Venen unterhalten, so muss zwar die Möglichkeit einer solchen Deutung anerkannt werden. Dieselbe erscheint aber nicht als eine wahrscheinliche, angesichts der oben erwähnten Thatsache, dass in manchen Fällen die Milzpulpa so ausserordentlich spärliche rothe Blutkörper enthält, und angesichts des weiteren Umstandes, dass alle Milzen, welche etwas mehr Blut in der Pulpa aufweisen, pathologische Anschwellungen des ganzen Organes erkennen lassen. Ich glaubte auch diesen Standpunkt erwähnen zu sollen, nachdem durch den Nachweis directer Verbindungen zwischen Arterien und Venen, wie er von Kyber geführt wurde, die ursprüngliche Fassung des intermediären Kreislaufes in der Milz in Zweifel gerathen ist. Auch ich konnte mich nicht nur an hyperämischen Milzen von Thieren, sondern auch in diesen Fällen hochgradiger Hyperämie der menschlichen Milz von dem Vorhandensein solcher directer Verbindungen zwischen Arterie und Vene überzeugen.

Diese Befunde zeigen, dass die Ergebnisse der Thierversuche wenigstens für die hochgradigen Formen der venösen Hyperämie der menschlichen Milz Bestätigung finden. Man kennt aber bereits seit langer Zeit beim Menschen in der Form der cyanotischen Induration eine Veränderung, welche als die Folge lang andauernder, beziehungsweise häufig wiederkehrender starker venöser Hyperämien der Milz gedeutet werden muss. Auch auf diese chronische venöse Hyperämie, über welche unlängst Nikolaides[2]) berichtete, habe ich meine Untersuchungen ausgedehnt. Zwar war auch hier, nach Ausschluss aller mangelhaft gehärteten Präparate und nach Ausschluss aller mit anderen Veränderungen complicirten Fälle das Material ein ziemlich beschränktes. Doch

[1]) Berliner klinische Wochenschrift. 1872. No. 45.
[2]) Virchow's Archiv Bd. 82. S. 455.

ist es wohl gestattet auch über die wenigen dabei gewonnenen Ergebnisse noch kurz zu berichten.

Zunächst überzeugt man sich ohne Schwierigkeit, dass bei der chronischen venösen Hyperämie die Venenplexus der Milzpulpa erweitert und mit Blut überfüllt sind, wenn überhaupt es gelungen ist das Blut zu erhalten. Aber auch die Maschenräume der Pulpa enthalten reichlich rothe Blutkörper; letztere treten jedoch auffallender Weise im Allgemeinen weniger reichlich auf als bei hochgradigen acuten venösen Hyperämien. Dieser Unterschied zwischen der acuten und der chronischen venösen Hyperämie ist nicht abzuleugnen; er wurde von mir auch in einer grösseren Zahl von Fällen, welche sehr verschiedene Grade der chronischen venösen Hyperämie umfassen, festgestellt. Offenbar erschweren länger dauernde Stauungen in irgend welcher Weise den Durchtritt des Blutes in die Pulpa. In welcher Weise sich aber dabei die Venenwand dem höheren Blutdrucke anpasst, habe ich nicht mit Sicherheit bestimmen können.

Das Endothel der kleinen Pulpavenen weicht in seinem histologischen Verhalten nicht ab von den Befunden, welche in dieser Beziehung bei hochgradigen acuten venösen Hyperämien erhoben wurden. Dagegen erscheint die adventitielle Bekleidung der Venenwand erheblich verdickt, wenn auch nicht immer in so hohem Grade, wie dies in Fig. 11 wiedergegeben ist. Vielleicht spielt diese Verdickung der Adventitia der Venen eine Rolle in dem Sinne, dass sie den Austritt der Blutkörperchen in die Pulpa erschwert. In gleicher Weise sind auch die unter normalen Verhältnissen so zarten Maschenwerke der bindegewebigen Stützsubstanz der Pulpa mehr oder weniger verdickt. Diese Verdickung erstreckt sich auch auf das zarte bindegewebige Reticulum der Malpighi'schen Körper und der lymphatischen Arterienscheiden. Jene hochgradigen Verdickungen der Stützsubstanz, welche Nikolaides beschreibt, welche zum Untergange der Pulpazellen führen, hatte ich nicht Gelegenheit in einwurfsfreier Weise zu beobachten. An den Pulpazellen aber konnte ich keine auffallenden Veränderungen bemerken, mit Ausnahme einer geringen Pigmentirung derselben. Pigment in Gestalt röthlicher und bräunlicher Körner und Schollen findet sich auch in der normalen Milzpulpa. Bei chronischen venösen

Hyperämien ist aber dieses Pigment etwas reichlicher eingestreut, und erscheint theils frei, theils gebunden an die Pulpazellen.

Ein Versuch am Hunde erläutert diese Thatsache. Bei einem starken Hunde hatte ich 25 Minuten lang die Milzvene mit Hülfe einer Fadenschlinge geschlossen bis sich eine hochgradige Hyperämie entwickelt hatte, in dem Grade, dass mit Bestimmtheit eine Anfüllung der Pulparäume mit rothen Blutkörperchen anzunehmen war. Dann wurde die Fadenschlinge gelöst, die Milz in die Bauchhöhle zurückgebracht und die Wunde sorgfältig genäht. Da hierbei mit allen antiseptischen Cautelen operirt war, konnte neun Tage später, nach Tödtung des Thieres eine völlig reactionslose Heilung festgestellt werden. Die Milz hatte ihre normale Grösse, nur ihre Färbung hatte einen Stich in's Bräunliche, und mikroskopisch fanden sich in der Pulpa, ähnlich wie bei chronischen Hyperämien der menschlichen Milz, etwas reichlichere Mengen braunen, offenbar hämatogenen Pigmentes. Es verdient aber Beachtung, dass auch beim Menschen wiederholte stärkere Hyperämien eine ausgiebigere Pigmentirung zu bewirken scheinen, als länger dauernde Stauungen, welche mehr einen continuirlichen Charakter besitzen.

Dies ist das Bild der weniger fortgeschrittenen Fälle von chronischer venöser Hyperämie der menschlichen Milz. Bei längerer Erkrankung tritt hierzu eine ausgesprochene Verbreiterung der grossen, bereits mit unbewaffnetem Auge sichtbaren Trabekel der Milzpulpa. Zwar habe ich keine so erheblichen Verbreiterungen gefunden, wie sie Nikolaides beschreibt, indessen ist die Verbreiterung dieser Trabekel eine auffällige. Ich konnte nicht selten Trabekel von 0,3—0,4 mm Breite nachweisen, welche somit das Normalmaass erheblich übersteigen.

Möglicherweise unterliegen die grossen Milztrabekel auch in früheren Stadien der chronischen venösen Hyperämie einer Volumszunahme. Die in solchen Fällen häufig auftretende Trübung und Verdickung der Milzkapsel macht dies vielleicht wahrscheinlich. Die Breite der grossen Trabekel der Pulpa wechselt aber bereits in normalen Milzen innerhalb so weiter Grenzen, dass ein Nachweis geringerer Verbreiterungen derselben mir nicht gelang an Milzen, deren feines Maschenwerk bereits eine erhebliche Dickenzunahme zeigt. Demgemäss muss man anerkennen, dass

das feine Maschenwerk der Stützsubstanz der Milzpulpa früher pathologische Veränderungen zeigt bei der chronischen venösen Hyperämie als die grossen, mit unbewaffnetem Auge sichtbaren Stützbalken.

Auch die Milzarterien erwiesen sich sehr häufig verändert bei der chronischen venösen Hyperämie dieses Organes. Sowohl die grösseren Zweige als die centralen Arterien der Malpighi'schen Körperchen zeigten eine Verdickung ihrer Intima. Zwischen dem Endothel einerseits und der mehr oder weniger unveränderten Muscularis andererseits fanden sich streckenweise hyaline Einlagerungen, welche in einigen Fällen zugleich verkalkt waren. Dabei war das Lumen an Stelle dieser hyalinen Umwandlungen der Intima öfters sehr enge, ein Verhalten, welches indessen in solchen collabirten Gefässen keine zuverlässige Beurtheilung gestattet. Diese hyaline Verdickung der Intima ist bereits durch ihre Localisation leicht zu unterscheiden von den Veränderungen, welche Stilling[1]) beschrieb. Dieser fand hyaline Degenerationen der Media als Vorstufen des Amyloids. Um aber jeden Zweifel auszuschliessen, habe ich die gebräuchlichen Amyloidreactionen mit Jod und Schwefelsäure sowie mit Methylviolett angestellt, ohne Erfolg. Offenbar handelt es sich hier um Prozesse, welche in das Gebiet der Arteriosklerose fallen. Und häufig zeigte das gesammte Arteriensystem solche Sklerosen, so dass es wohl nicht zweifelhaft sein kann, dass diese hyalinen Verdickungen der Intima der Milzarterien, welche ich beobachtete, nicht als Folgen der venösen Hyperämie der Milz zu deuten sind. Sie sind Theilerscheinungen einer allgemeinen Sklerose des ganzen Arteriensystems. Diese aber erschien in der Regel als ein Glied jener Erkrankungsvorgänge, welche die allgemeine venöse Stauung in dem ganzen Venensysteme und somit auch in der Milz erzeugt hatten.

Die Adventitia der kleineren und grösseren Milzarterien war aber in diesen Fällen von chronischer venöser Hyperämie häufig mehr oder weniger bindegewebig verdickt. Diese Verdickung der Adventitia steht wohl auf gleicher Stufe mit der bindegewebigen Verdickung der gesammten übrigen Bindesubstanz der Milz. Die Tunica media der Arterien erschien ihrer Struc-

[1]) Virchow's Archiv Bd. 103.

tur nach unverändert. Ueber ihre Dicke und Mächtigkeit kann man aber meines Erachtens ohne Injectionen, welche mit bestimmten Vorsichtsmaassregeln ausgeführt sind, kein bestimmtes Urtheil gewinnen.

Auf Grund dieser Untersuchungen darf man für die Milz des Hundes und des Kaninchens mit Bestimmtheit, und für die Milz des Menschen mit grosser Wahrscheinlichkeit behaupten, dass der Blutstrom in dem normalen Organe sich in geschlossenen, mit Endothel ausgekleideten Bahnen bewegt. Die Wandungen dieser Bahnen des normalen Blutstromes sind aber in der Milz sehr durchlässig und geringe Grade venöser Hyperämie genügen, um durch Diapedese zwischen den Endothelzellen hindurch mehr oder weniger reichliche Blutmengen in die Pulpa übertreten zu lassen. Bei höheren Graden der acuten venösen Hyperämie werden die Maschenräume des Pulpagewebes mit Blut überfüllt. Dieser Blutreichthum der Maschenräume des Pulpagewebes nimmt bei chronischen Formen der venösen Stauung in merklichem Grade ab, während zugleich die feinen Netzbalken der Pulpa und der Malpighi'schen Körper, die adventitiellen Scheiden der Venen und Arterien, und später auch die groben, mit unbewaffnetem Auge sichtbaren Trabekel sowie die Milzkapsel an Dicke zunehmen. Zugleich werden etwas reichlichere Mengen von hämatogenem Pigment in der Milzpulpa bemerkbar. Es erscheint nicht erforderlich darauf hinzuweisen, dass auch in anderen Organen solche Verdickungen des Stützgewebes im Gefolge chronischer venöser Hyperämien eintreten. Der Schwerpunkt dieser Untersuchungen liegt in der experimentellen und histologischen Untersuchung der Circulationsstörung, welche sowohl für die Physiologie wie für die Pathologie der Milz einige bedeutsame Thatsachen feststellte.

Erklärung der Abbildungen.

Tafel V—VI.

Fig. 1. Venöse Hyperämie mässigen Grades der Kaninchenmilz; 15 Minuten nach Unterbindung der Vene. Färbung Methylviolett und Eosin. Camera lucida. Vergr. 86.

Fig. 2. Aus derselben Milz wie Fig. 1; Rand eines Malpighi'schen Körperchens, Lücke zwischen den Endothelien einer Vene. Alauncarmin. Gezeichnet mit apochromat. Oelimmersion 1,4 num. Apert. von Zeiss.

Fig. 3. Wie Fig. 2; Rand einer lymphatischen Scheide, Lücke im Venenendothel. Apochromat. Oelimmersion 1,4 num. Apertur von Zeiss.

Fig. 4. Aus derselben Milz. Querschnitt einer Vene, Lücken zwischen dem Venenendothel. Hämatoxylin - Eosin. Apochromat. Oelimmers. 1,4 num. Apertur von Zeiss.

Fig. 5. Hochgradige venöse Hyperämie der Milz des Hundes; 25 Minuten nach Unterbindung der Venen. Hämatoxylin - Eosin. Vergr. 122.

Fig. 6. Venöse Hyperämie mässigen Grades der Milz des Hundes; 10 Minuten nach Unterbindung der Venen. Hämatoxylin - Eosin. Oelimmersion $\frac{1}{18}$ von Zeiss.

Fig. 7. Venöse Hyperämie höheren Grades der Milz des Hundes. Aus demselben Präparate wie Fig. 5. a Lücke im Endothel der Venen. Apochromat. Oelimmersion 1,40 num. Apertur von Zeiss.

Fig. 8. Venöse Hyperämie mässigen Grades der Milz des Kaninchens. Endothel einer Vene mit feiner Lücke. Grosse pigmenthaltige Zellen in der Pulpa. Alauncarmin. Apochromat. Oelimmersion 1,40 num. Apertur von Zeiss.

Fig. 9. Venöse Hyperämie der Milz, mässigen Grades. Lücke zwischen den Endothelzellen einer Pulpavene. Hämatoxylin - Eosin. Apochromat. Oelimmers. 1,40 num. Apertur von Zeiss.

Fig. 10. Frische, hochgradige venöse Hyperämie der Milz des Menschen. a, b Nackte Arterien. Maschenwerke der Pulpa und Venen mit Blut überfüllt. Lücken zwischen den Endothelien der Venen. Zwei pigmenthaltige Zellen. Hämatoxylin-Eosin. Oelimmersion $\frac{1}{18}$ von Zeiss. Vergrösserung 821.

Fig. 11. Chronische venöse Hyperämie der Milz des Menschen. Venen und Pulparäume mit Blut gefüllt. Verdickung der netzförmigen Gerüstsubstanz der Pulpa und der Adventitia der Venen. a Nackte Arterie. Hämatoxylin-Eosin. Oelimmersion $\frac{1}{18}$ von Zeiss. Vergrösserung 669.

(Separatabdruck aus Virchow's Archiv für pathologische Anatomie und Physiologie und für klinische Medicin. 112. Band. 1888.)
Druck und Verlag von Georg Reimer in Berlin.

5.

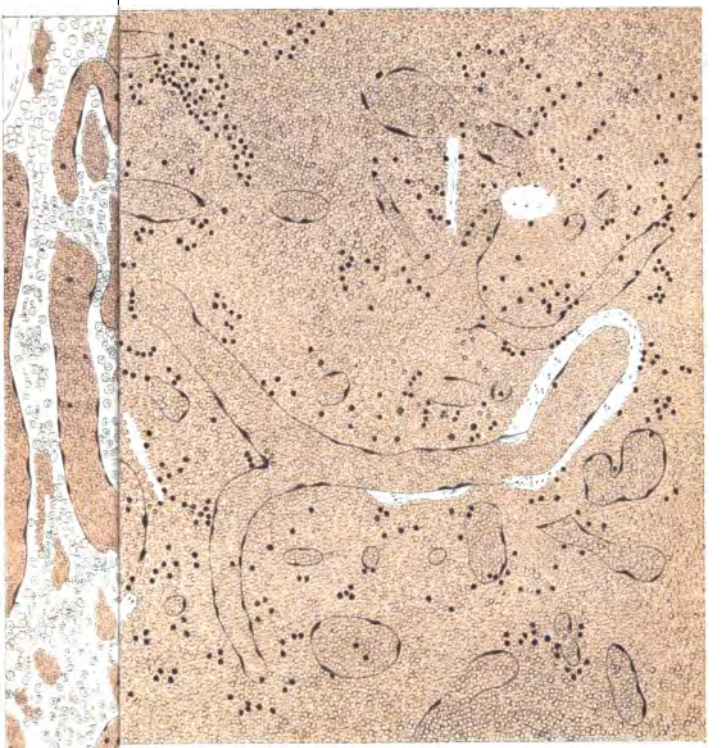

6.

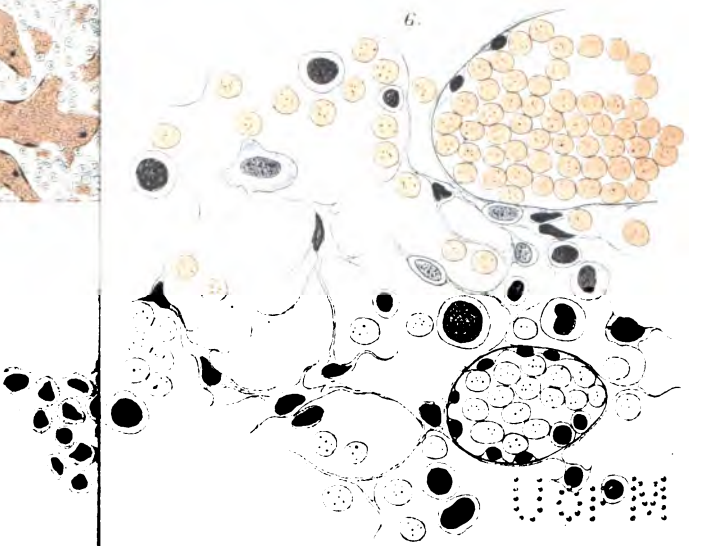

Wallis

10.

b

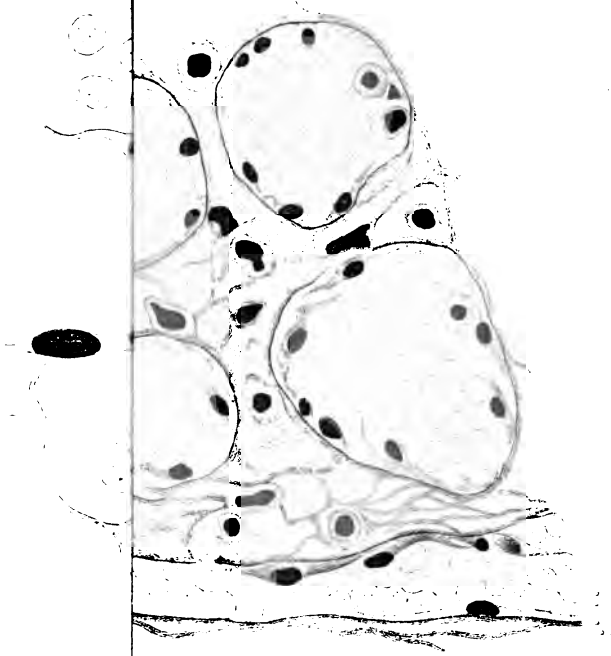

W. A. Mann lith.

— *Separatabdruck.* —
Zeitschrift für wissenschaftliche Mikroskopie und für mikroskopische Technik.
Band V, 1888, p. 297—304.

Ueber eine neue Camera lucida.

Von

Prof. Dr. R. Thoma

in Dorpat.

Hierzu vier Holzschnitte.

Die gebräuchlichen Formen der Camera lucida erweisen sich als wenig zweckmässig, wenn es sich um geringe Vergrösserungen (1- bis 6fach) handelt. Für stärkere Vergrösserungen bietet allerdings die Oberhäuser'sche Kammer, in Verbindung mit einem zusammengesetzten Mikroskope oder in der von His und Hartnack angegebenen Form des Embryographen, relativ Vollkommenes. Letzterer Apparat könnte allerdings etwas fester und dauerhafter gebaut werden. Indessen ist nirgends dem Refractionszustande des Auges des Beobachters Rechnung getragen. Wenn man scharfe Bilder haben will, ist man daher in der Regel gezwungen, die Zeichnungsfläche dem Auge stärker zu nähern, wobei die Grösse des Gesichtsfeldes eine empfindliche Einbusse erleidet.

Die von mir construirte Kammer nimmt auf diese Verhältnisse Rücksicht und dürfte überall da vorzuziehen sein, wo bei 1- bis 10facher Vergrösserung gezeichnet werden soll, oder wo sogar verkleinerte Bilder (1- bis $^1/_{10}$fach) hergestellt werden müssen. Die Kammer besteht aus einem geschwärzten Metallgehäuse, in welchem zwei Spiegel sich befinden. Der Spiegel *a* (Figur 1) ist gegeben durch eine 0·15 bis 0·20 mm dicke planparallele, unbelegte Glasplatte. Der Spiegel *c* ist ein planer silberbelegter Spiegel. Beide sind unter sich parallel und unter 45° zum Horizont geneigt.

Das beobachtende Auge erblickt durch den einen Spiegel *a* hindurch bei *o* das Object und gleichzeitig über *a* und *c* die Zeichnung *z* — vorausgesetzt, dass erstens die Helligkeit von *o* und *z* annährend gleich gross, und dass zweitens durch Vermittelung geeigneter Brillengläser *o* und *z* scharfe Bilder auf der Netzhaut entwerfen.

Zunächst möge an einem Beispiele gezeigt werden, in welcher Weise sich diese Bedingungen erfüllen lassen. Es sei die Aufgabe gegeben, das Object *o* in 4facher Vergrösserung zu zeichnen. Zu die-

Behufe lege man bei *b* ein convexes Brillenglas von 40 cm Brennweite ein und bringe sodann die Kammer durch Verschiebung an der verticalen Stange ihres Trägers in eine solche Entfernung von der zum Zeichnen benutzten Tischfläche, dass die Entfernungen $bc + cz =$ 40 cm betragen. Dies ist sehr leicht, da *bc* immer gleich 10 cm ist. Es findet sich hierzu an der verticalen Stange des Trägers eine Milli-

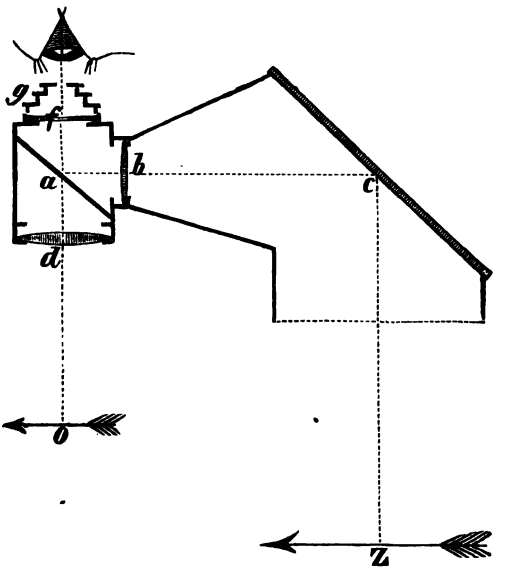

1.

metertheilung, welche abzulesen ist am unteren Rande der Hülse, in welcher die Kammer auf der verticalen Stange gleitet. Die beigeschriebenen Zahlen ergeben dann direct die Entfernung *cz*, während *bc* constant = 10 cm ist.

Die bisher getroffenen Maassnahmen vereinfachen sich somit dahin, dass die Kammer mit dem unteren Rande ihrer Schiebehülse auf die Stelle 30 cm der verticalen Stange festgeschraubt wird, und dass man bei *b* das convexe Brillenglas von 40 cm Brennweite einlegt. Ein auf unendliche Entfernung accommodirtes Auge muss dann die Zeichnungsebene *z* scharf sehen können, wenn es bei *f* in den Apparat schaut.

Nunmehr ist das Object *o* in Betracht zu ziehen. Zunächst lege man bei *d* ein convexes Brillenglas ein von 10 cm Brennweite und brin[illegible] [illegible]schiebung des gläsernen Objecttisches das Object in

eine Entfernung von 10 cm von dem Brillenglase *d*. Der untere Rand der Schiebehülse des Kammerträgers weist zu diesem Behufe einen nasenförmigen Fortsatz auf, dessen unterster Punkt in die Horizontalebene des Brillenglases *d* fällt. Der obere Rand der Schiebehülse des gläsernen Objecttisches liegt in gleicher Weise in der Horizontalebene des Objecttisches. Es muss also letzterer so angeschraubt werden, dass der obere Rand seiner Schiebehülse 10 cm absteht von dem unteren Ende der Nase der Schiebehülse des Kammerträgers, und zugleich legt man, wie soeben erwähnt, das convexe Brillenglas von 10 cm Brennweite bei *d* in den Apparat. Nachdem diese gleichfalls sehr einfache Maassnahme getroffen ist, wird ein auf ∞ accommodirtes Auge das Object *o* scharf sehen können.

Es bleibt noch übrig die Lichtstärke beider Bilder zu reguliren. Dazu dienen Rauchgläser, welche bei *d* auf die Convexlinse gelegt werden. Hier würde etwa das mit *c* bezeichnete Rauchglas erforderlich sein.

Ist das Auge des Beobachters nicht im Stande, auf unendliche Entfernungen einzustellen, so wird noch nöthig, bei *f* ein Brillenglas einzulegen, welches das Auge auf ∞ corrigirt, in der Regel also ein Concavglas von — 4 bis — 6 Dioptrieen. Es ist hierbei nicht selten bequem, etwas stärker zu corrigiren, d. h. ein Concavglas zu benutzen, welches etwas stärker ist als dasjenige, welches ein myopisches Auge zum Sehen in die Ferne benutzt.

Endlich ist noch ein Diopter *g* aufzusetzen auf das oberste Glas bei *f*. — Nur bei Vergrösserung 1 und $1\frac{1}{2}$ und 2 kann dieser mit Vortheil wegfallen. Bei stärkeren Vergrösserungen liegen die Knotenpunkte der beiden in Betracht kommenden optischen Systeme nicht genau an einer Stelle, so dass bei Weglassung des Diopters leicht parallaktische Verschiebungen der Bilder entstehen. Es ist dies ein Nachtheil, welcher übrigens bei allen Kammern besteht, nur dass bei anderen Kammern die Rolle des Diopter durch kleine Prismen und dergl. übernommen wird, wobei genau das gleiche Ergebniss erzielt wird. Nur ist wohl der Diopter bequemer im Gebrauche.

In den Räumen *b* und *d* bleibt häufig noch Platz übrig für weitere Gläser. Wenn dies der Fall ist, empfiehlt es sich, eine bessere Lagerung der Gläser zu erzielen, indem man noch einige leere Brillenglasfassung (zwischen die Gläser und den Raum der Kammer *a*) einlegt.

Die Vergrösserung ergiebt sich hier als die Verhältnisszahl der Entfernungen $bcz : do = 40 : 10 = 4 : 1$. Nach diesen Entfernungen

2.

3.

4.

bcz und *do* müssen sich sodann die Brennweiten der Linsen *b* und *d* richten. Das Glas *f* aber ist nur dazu bestimmt, den Accommodationszustand des beobachtenden Auges zu corrigiren. Will man andere Vergrösserungen, so kann dazu folgende Tabelle dienen. Beim Gebrauch derselben ist aber zu bemerken, dass der Apparat so vor dem Beobachter steht, wie in Figur 2, wobei Zeichnung rechts, auf dem Tische, Diopter und Object links sich findet. Nur bei den schwächsten Vergrösserungen 1 und 1½ wird die Kammer verkehrt auf ihren Halter gesteckt, wie Figur 4 angiebt. Auch hier ist jedoch das Object auf seinem Halter links und die Zeichnung auf der Tischfläche rechts anzubringen. Die Zeichnung

wird nun direct gesehen, das Object dagegen durch die zwei Spiegel. Die Millimetertheilung an der verticalen Stange des Trägers wird in gleicher Weise benutzt wie früher beschrieben.

Vergrösserungstabelle.

I.

Diopter und Object auf Objecttisch links. — Zeichnung auf Tischfläche rechts, Silberspiegel rechts, wie in Figur 2.

Dioptrieen der bei *d* in Figur 1 erforderlichen Convexlinse.	Rauchglas No.	Abstand des Objectes von Convexlinse *d*. Millimeter.	Vergrösserung.	Dioptrieen der bei *b* in Figur 1 erforderlichen Convexlinse.	Rauchglas No.	Abstand der Zeichnenfläche von Convexlinse *b*. Millimeter.
+ 15 = 10 + 5	c	66	6	+ 2·5	—	400
+ 12·5 = 12 + 0·5	c	80	5	+ 2·5	—	400
+ 10	c	100	4	+ 2·5	—	400
+ 10·5 = 10 + 0·5	c	95	3½	+ 3	—	333
+ 7·5	d	133	3	+ 2·5	—	400
+ 6·25 = 6 + 0·25	d	160	2½	+ 2·5	—	400
+ 5	d	200	2	+ 2·5	—	400

II.

Object auf Objecttisch links. Silberspiegel links. Diopter rechts, Zeichnung rechts auf Tisch wie Figur 4.

Dioptrieen der bei *b* in Figur 1 erforderlichen Convexlinsen.	Rauchglas No.	Abstand des Objectes von Convexlinse *b*. Millimeter.	Vergrösserung.	Dioptrieen der bei *d* in Figur 1 erforderlichen Convexlinse.	Rauchglas No.	Abstand der Zeichnenfläche von Convexlinse *d*. Millimeter.
+ 5	—	200	1½	3·25 = 3 + 0·25	d	300
+ 4	—	250	1	+ 4 = 3 + 1	c	250

Anmerkung: Ausserdem muss unter den Diopter bei *f* ein Brillenglas gelegt werden, entsprechend dem Refractionszustand des beobachtenden Auges. Letzteres soll auf unendliche Entfernung eingestellt oder schwach hypermetropisch werden, so dass eine geringe Inanspruchnahme der Accomodation das Auge auf ∞ einstellt. Das passende Concavglas, durch welches am bequemsten gesehen wird, ist leicht durch einige Versuche in dem Brillenkasten zu finden. Ausserdem ist der Diopter zu benützen.

In dieser Tabelle sind die zu wählenden Brillengläser in Dioptrieen aufgeführt, welche auf den Fassungen der Gläser angegeben sind. Ausserdem ist speciell nachgewiesen, wie die Dioptrieen durch Combination mehrerer Linsen erzeugt werden. Dabei gilt als Regel, dass die stärkere Linse einer Combination unter die schwächere zu liegen kommt, und dass die Rauchgläser über die Convexgläser angebracht werden in den kleinen Coulissen bei *d*. Auch muss bemerkt werden, dass je nach der Intensität der Lichtquelle die Abstufung der Rauchgläser zuweilen leichte Aenderungen erfährt. Die erforderlichen Rauchgläser, Convex- und Concavgläser sind in einem kleinen Brillenkasten beigegeben.

Das Stativ des Apparates wird direct auf die Fläche des Zeichnenpapieres aufgesetzt, welches zugleich als Lichtquelle für das Object dient, wenn letzteres durchfallendes Licht erfordert. Opake Gegenstände können jedoch ebenso gut im auffallenden Lichte gezeichnet werden.

Die Vorzüge des Apparates sind vorzugsweise darin zu suchen, dass er auch bei schwachen Vergrösserungen sehr grosse Gesichtsfelder ergiebt. Es können mit demselben Objecte von 6 bis 10 cm Durchmesser und mehr gezeichnet werden. Auch gestattet er Verkleinerungen 1 bis $^1/_6$, wenn man das Object an die Stelle der Zeichnung und letztere an Stelle des Objectes bringt, wobei wieder obige Tabelle zu benutzen ist. Die praktische Prüfung aber zeigt, dass die gewonnenen Zeichnungen keinerlei Verzerrung nachweisen lassen. Man überzeugt sich davon am einfachsten, indem man ein in genaue Quadrate von 0·5 oder 1 cm Seitenlänge getheiltes Papier als Object einlegt und bei verschiedenen Vergrösserungen zeichnet. Ausserdem gelangen die Bilder von Object und Zeichnenstift nicht nur deutlich sondern auch leicht und bequem zur Deckung. Da in so einfacher Weise der jeweilige Refractionszustand des Beobachters durch Concavgläser eliminirt wird, ist der Apparat namentlich auch im Laboratorium in den Händen minder Geübter ein bequemes und sicheres Hülfsmittel. Zur Controlle der Vergrösserung aber empfiehlt es sich, hier ebenso wie bei allen derartigen Apparaten, einen Maassstab gleichzeitig mit dem Object zu zeichnen.

* * *

Die weitere Untersuchung zeigt, dass es auch möglich wird, das Concavglas bei *f* in Figur 1 wegzulassen und dementsprechend die Convexgläser etwas schwächer zu wählen. Für die oben beschriebenen Combinationen ergiebt dies keinen Vortheil. Man kann aber auf diesem Wege stärkere Vergrösserungen erzielen.

Wenn für ein gegebenes Auge ein bei *f* eingelegtes Concavglas von — 5 Dioptrieen in bequemer Weise scharfe Bilder erzeugt bei den oben gegebenen Combinationen, so kann man, da die Entfernung dieses Glases von den Convexlinsen 3·8 cm beträgt, die Concavlinse weglassen, und die Convexlinsen bei *b* und *d* um je 6·25 Dioptrieen kleiner wählen. Um 8fache Vergrösserung zu erhalten, wäre, wenn man bei *f* ein Concavglas von 5 Dioptrieen einlegt, erforderlich: bei *d* ein Convexglas von + 20 Dioptrieen mit einem Objectabstande von 50 mm, und zugleich bei *b* ein Convexglas von + 2·5 Dioptrieen, wobei die Zeichnenfläche von letzterem 400 mm abliegen müsste. Lässt man das Concavglas bei *f* weg, so genügt bei gleicher räumlicher Stellung von Object und Zeichnung: bei *d* ein Convexglas von + 20 — 6·25 = 13·75 Dioptrieen und bei *b* ein Glas von + 2·5 — 6·25 = — 3·75 Dioptrieen, also ein Concavglas. Man würde 8fache Vergrösserung erreichen, ohne allzustarke Gläser in Anwendung zu ziehen.

Für Augen von anderer Refraction ändert sich der Betrag der in Abzug zu bringenden Dioptrieen, wie folgende Tabelle nachweist. Wenn bei den früher erörterten Combinationen ein gegebenes Auge behufs bequemen Sehens verlangt:

bei *f* ein Concavglas von — 1 Dioptrie so kann dies wohl ersetzt werden, indem man bei *d* und *b* wiederum 1 Dioptrie in Abzug bringt. Ebenso kann ersetzt werden

ein	Concavglas	von	— 2	Dioptr.	bei	*f*	durch	— 2·16	Dioptr.	bei	*d*	und	*b*
„	„	„	— 3	„	„	„	„	— 3·40	„	„	„	„	„
„	„	„	— 4	„	„	„	„	— 4·72	„	„	„	„	„
„	„	„	— 5	„	„	„	„	— 6·17	„	„	„	„	„
„	„	„	— 6	„	„	„	„	— 7·75	„	„	„	„	„
„	„	„	— 7	„	„	„	„	— 9·52	„	„	„	„	„
„	„	„	— 8	„	„	„	„	— 11·50	„	„	„	„	„

Nun kann man aber für jedes Auge eine Myopie von — 8 Dioptrieen erzeugen, indem man passende Convexgläser vorsetzt. Ein Auge, welches bei den erstgenannten Combinationen bei *f* ein Concavglas von — 2 Dioptrieen erforderlich macht, wird einen Refractionszustand von — 8 Dioptrieen erreichen, wenn ihm ein Convexglas von + 6 Dioptrieen vorgesetzt wird.

Für	ein	Auge	— 3	Dioptrieen	wären	ebenso	erforderlich	+ 5	Dioptrieen
„	„	„	— 4	„	„	„	„	+ 4	„
„	„	„	— 5	„	„	„	„	+ 3	„
„	„	„	— 6	„	„	„	„	+ 2	„
„	„	„	— 7	„	„	„	„	+ 1	„
„	„	„	— 8	„	„	„	„	0	„
„	„	„	— 9	„	„	„	„	— 1	„
„	„	„	— 10	„	„	„	„	— 2	„

Bringt man in dieser Weise ein Auge auf den Refractionszustand von — 8 Dioptrieen so erzielt man ganz allgemein stärkere Vergrösserungen wie folgt:

III.

Diopter und Object auf Objecttisch links. Zeichnung auf Tischfläche rechts. Silberspiegel rechts, wie Figur 2.

Dioptrieen der bei *d* erforderlichen Convexlinse.	Rauchglas No.	Abstand des Objectes von Convexlinse *d*. Millimeter.	Vergrösserung.	Dioptrieen der bei *b* erforderlichen Concavlinsen.	Abstand der Zeichnenfläche von Concavlinse *b*. Millimeter.
+ 7	d	57	7	—9	400
+ 8·5 = 7·5 + 1	d	50	8	—9	400
+ 11 = 6 + 5	c	44	9	—9	400
+ 13·5 = 7·5 + 6	c	40	10	—9	400

Auch diese Combinationen liefern in jeder Beziehung vollkommene Bilder, welche namentlich frei sind von Verzerrungen. Nur bei der stärksten Vergrösserung (10) werden die ersten Spuren einer Verzerrung der Ränder des Gesichtsfeldes bemerklich. Für noch stärkere Vergrösserungen würde man daher zu der erstbeschriebenen Anordnung zurückkehren und bei *d* aplanatische und achromatische Lupen einzulegen haben. Ich bin vorläufig darauf nicht eingegangen, weil dabei die Vergrösserung doch nicht sehr erheblich mehr gesteigert werden kann, und weil meines Erachtens hier das Gebiet beginnt, in welchem der His-Hartnack'sche Embryograph oder ein zusammengesetztes Mikroskop mit der Oberhäuser'schen Kammer bessere Dienste leistet. Der letztgenannte Apparat dürfte ohnehin für ganz starke Vergrösserungen unentbehrlich sein.

Die hier beschriebene Zeichnen-Kammer wurde nach meinen genauen Zeichnungen und Angaben hergestellt von R. Jung, Mechaniker und Optiker in Heidelberg, welcher dieselbe einschliesslich des Brillenkastens mit 25 Gläsern auf 120 Mark berechnet.

[Eingegangen am 31. Juli 1888.]

Durch eine Reihe im Archiv für pathologische Anatomie[1]) veröffentlichter Arbeiten habe ich nachzuweisen versucht, dass eine im Verhältnisse zu der durchströmenden Blutmenge allzu grosse Weite einer Arterie Ursache wird für eine compensatorische, bindegewebige Verdickung der Intima, welche das erweiterte Lumen dem Blutstrom wieder anpasst. Daraus ergiebt sich sofort die Frage, ob auch Gefässerweiterungen, welche durch ein abnormes Verhalten der vasomotorischen Nerven bedingt sind, in gleicher Weise eine bindegewebige Endarteritis erzeugen, und in wie fern gewisse Formen der Arteriosklerose und andere Erkrankungen des Blutgefässsystems von Störungen der Gefässinnervation abhängig gedacht werden müssen.

Bereits bei Untersuchung der Arterien von Amputationsstümpfen[2]) machte sich eine Beziehung zwischen dem Innervationszustande der Tunica media und der Bindegewebsneubildung in der Intima unmittelbar bemerklich, indem hier die relativ zu grosse Weite der Stammarterie des Stumpfes entweder durch Contraction und concentrische Atrophie der Arterienwand oder durch fibröse Endarteriitis oder durch beide Vorgänge ausgeglichen wurde. Letzterer Fall bildete die Regel, wobei die Contraction der Media und die bindegewebige Verdickung der Intima in vollkommenster Weise sich gegenseitig ergänzten. Die Bindegewebsneubildung in der Intima war um so ausgiebiger, je schwächer sich die Contraction der Media erwies; zwischen beiden bestand ein Abhängigkeitsverhältniss.

Die Bedeutung des vasomotorischen Innervationszustandes der

1) Bd. XCIII—CVI.

2) Thoma, Archiv f. pathol. Anatomie. 1884. Bd. XCV.

Arterienwand für die Entwicklung der fibrösen Endarteriitis lässt sich aber aus den bereits bekannten Thatsachen in noch viel genauerer Weise erhärten. In dieser Beziehung wäre zunächst einer Beobachtung von de Giovanni[1]) Erwähnung zu thun, welcher in einem Falle von rechtsseitiger Hemicranie hochgradige endarteriitische Verdickungen an der rechten Arteria temporalis nachweisen konnte. Wenn dieser Autor einen solchen Befund in Verbindung mit den hypothetischen trophischen Nerven bringt, so liegt es doch gewiss näher, auf Grund der Ergebnisse meiner Untersuchungen die häufig wiederkehrenden, durch die hemicranischen Anfälle bedingten Erweiterungen des Arterienlumen dafür verantwortlich zu machen, und auch hier die Bindegewebsneubildung in der Intima als eine compensatorische zu bezeichnen. Auch aus den Arbeiten von Lewaschew[2]) ist eine Beziehung zwischen dem Verhalten der Gefässnerven und gewissen Veränderungen der Arterienwand zu erschliessen. Auf Grund einiger, gelegentlich von mir gemachter mit den Arbeiten Lewaschew's gleichzeitiger Beobachtungen[3]) wurde sodann durch Westphalen[4]) das eigenthümliche Verhalten der Arteria uterina und ovarica genauer festgestellt. Auch hierbei zeigte sich, dass die auf eigenartigen vasomotorischen Einflüssen beruhenden, starken Kaliberänderungen der genannten Arterien zur Bindegewebsneubildung in der Intima Veranlassung geben. Endlich führt die Arbeit von Sack[5]) zu dem Ergebnisse, dass ein grosser Theil der diffusen Sklerosen der Arterien und Venen, namentlich der unteren Extremität auf Unvollkommenheiten des Gefässtonus und der vasomotorischen Innervation beruhen.

Die grosse Bedeutung der Vasomotoren für die Bindegewebsneubildung in der Arterienintima in demgemäss im Allgemeinen als sichergestellt zu erachten. Im Einzelnen aber erscheinen diese Erfahrungen dringend einer Erweiterung bedürftig. In diesem Sinne möge die hier mitzutheilende Beobachtung geneigte Aufnahme finden.

---

1) Contributions à la pathogenèse de l'endartérite. Annali universali di medicina. 1877. Vol. 239 und Arch. italiennes de Biologie. 1883. Vol. I. p. 475.

2) Experimentelle Untersuchungen über die Bedeutung des Nervensystems bei Gefässerkrankungen. Archiv f. pathol. Anatomie. 1883. Bd. 92.

3) Thoma, Ueber die Abhängigkeit der Bindegewebsneubildung in der Arterienintima von den mechanischen Bedingungen des Blutumlaufes. Erste Mittheilung. Archiv f. pathol. Anatomie. 1883. Bd. XCIII. S. 496.

4) Histologische Untersuchungen über den Bau einiger Arterien. Aus dem pathologischen Institut zu Dorpat. Diss. inaug. 1886.

5) Ueber Phlebosklerose und ihre Beziehungen zur Arteriosklerose. Aus dem pathologischen Institut zu Dorpat. Archiv f. pathol. Anatomie. 1888. Bd. CXII.

Fräulein X., 52 Jahre alt, kam am 21. April 1886 zur Section. Aus der mir von Collegen Prof. C. Dehio gütigst zur Verfügung gestellten Krankengeschichte entnehme ich Folgendes:

Die Verstorbene, in ihrer Jugend auffallend corpulent, hatte etwa im 20. Lebensjahre durch den Tod ihres Bräutigams schweren Kummer durchzumachen. Seit dieser Zeit öfters Kopfschmerzen, ungeachtet einer sehr thätigen Lebensweise. Seit 8 Jahren traten, anfangs seltener, später häufiger, etwa alle 2—3 Wochen Anfälle heftiger Kopfschmerzen auf, welche sich als typische Supraorbitalneuralgien ergaben. Dieselben sassen linkerseits in der Stirngegend zwischen Haut und Knochen. Schmerzpunkt am oberen Orbitalrand an der Umschlagstelle des Nerven, und strahlten die Schmerzen in die vorderen Abschnitte des Haarbodens aus. Oft hat Pat. 8 Tage lang wegen der Schmerzen zu Bett gelegen. Nach einem mehrmonatlichen Aufenthalt in Davos im Jahre 1885 wurden die Schmerzanfälle seltener und weniger heftig. Erbrechen und sonstige Störungen sind während der Schmerzanfälle nicht vorgekommen.

Seit dem 10. April 1886 allgemeines, nicht fieberhaftes Unwohlsein, Appetitlosigkeit, Uebelkeit, gelegentlich Würgen und Erbrechen, spontane Schmerzen und Druckempfindlichkeit im Epigastrium, sehr frequenter Puls (160).

Am 14. April dieselben Erscheinungen. Erbrechen bereits nach dem Verschlucken kleiner Mengen kalten Wassers. Hochgradige allgemeine Kopfschmerzen, von denen Pat. angiebt, dass sie sich erheblich von den früheren Leiden unterscheiden.

Am Morgen des 19. April leichte Benommenheit, die sich rasch zu vollkommenem Sopor steigert, Bewusstlosigkeit, kleiner schwacher Puls. Parese des rechten Armes und fast vollständige Lähmung des rechten Beines. Abends Coma.

Am Morgen des 20. April Tod.

Am Morgen des 21. April hatte ich Gelegenheit die **Section** zu machen.

Anatomische Diagnose: *Beginnende diffuse Arteriosklerose, beginnende chronische interstitielle Nephritis. Leichtes Osteophyt der Innenfläche des Schädels. Atrophie der Grosshirnwindungen rechterseits, mit rechtsseitigem Piaödem. Compression und Abplattung der Grosshirnwindungen linkerseits durch einen frischen hämorrhagischen Herd im linken Schläfelappen. Multiple kleinere Blutungen in den Lungen und in der Magenschleimhaut. Hyperämie und Oedem der unteren Lungenlappen.*

Multiple Myome und Myxome des Uterus.

Für das unbewaffnete Auge erschien das Arteriensystem normal, mit Ausnahme beider Carotiden, in deren Intima kleine weissliche und gelbliche Flecken wahrnehmbar wurden. Die Diagnose der Erkrankung des Arteriensystems stützt sich somit vorzugsweise auf die mikroskopische Untersuchung der Aorta ascendens und descendens, thoracica und abdominalis, der Arteriae femoralis, brachialis, der Carotiden, der Arteriae coronariae cordis, der Arterien der Pia mater. Die Bindegewebslagen der Intima der Aorta descendens ergaben sich als sehr breit. Namentlich aber zeigten sich in den übrigen genannten Gefässen an den meisten Stellen subendotheliale Bindegewebslagen, die allerdings nirgends erheblichere Dicke erreichten.

Wie gewöhnlich in den Anfangsstadien der diffusen Arteriosklerose war hierbei die Dicke dieser neugebildeten Bindegewebsschichten sehr ungleich, aber nur in den Carotiden konnte man in denselben die ersten Spuren fettiger und hyaliner Degeneration nachweisen. Uebrigens erstreckte sich im Myocard, in der Leber und in der Niere die Arteriosklerose bis auf einzelne der feinsten Verzweigungen, die noch mikroskopisch als Arterien erkannt werden konnten, ohne indessen eine stärkere Entwicklung zu finden. Auch in der Vena femoralis Spuren von sklerotischen Verdickungen der Intima.

Der hämorrhagische Herd des Grosshirns wurde in seiner ganzen Ausdehnung in Stufenschnitte von 0,5 Mm. Stufenhöhe zerlegt. Dabei fanden sich keine Spuren eines Aneurysma, wohl aber mehrere durchrissene kleine Zweige arteriellen Charakters, deren Piascheiden zugleich strotzend mit Blut überfüllt waren.

Zur Vervollständigung des Befundes betreffs des Gefässsystems möge hinzugesetzt werden, dass auch äusserlich an den Hautdecken die Erscheinungen einer leichten Hypostase bemerkbar waren. Der Herzmuskel war schlaff, leicht dilatirt, am rechten Ventrikel stärker mit Fettgewebe durchwachsen. In den serösen Höhlen nur geringe Mengen klarer Flüssigkeit. Panniculus adiposus mässig reichlich. Musculatur und Skelet kräftig. Einige cariöse Zähne. Conjunctivae beiderseits ohne auffällige Abweichungen.

Es handelt sich somit um einen typischen Fall linksseitiger Supraorbitalneuralgie bei einer 52jährigen, den höheren Ständen angehörigen Dame. Derselbe endigte mit einer Gehirnblutung. Letztere war entstanden infolge von Zerreissungen kleinster Arterien ohne Dazwischenkunft einer Aneurysmabildung. Kleinere Blutungen waren auch in den Lungen und dem Magen nachweisbar; von einzelnen Ekchymosen im Pericard möge abgesehen werden. In der arteriellen Bahn fanden sich aber im Allgemeinen die Erscheinungen geringgradiger beginnender, diffuser Arteriosklerose.

Es ist charakteristisch und nach dem, was ich betreffs der Rupturaneurysmen[1]) gefunden habe, erklärlich, dass diese Blutungen mit den Anfangsstadien der Arteriosklerose zusammenfallen. Denn Alles weist darauf hin, dass in dieser Zeit die Gefässwand rasch eintretenden Drucksteigerungen die geringsten Widerstände bietet. Ebenso ist zu bemerken, dass die Blutung erfolgte aus anscheinend gesunden Gefässzweigen, aus Arteriolen, deren Intima noch keine Bindegewebslage aufwies. Denn eine solche Bindegewebslage in der Intima bedingt eine erhebliche Vermehrung der Festigkeit der Gefässwand gegenüber kürzer dauernden Drucksteigerungen. Nur in der Zeit zwischen dem ersten Auftreten der Schwächung der Media, welche als Ursache der Arteriosklerose anzusehen ist, und der Ausbildung der compensatorischen Endarteriitis, welche die Gefässwand durch

1) Untersuchungen über Aneurysmen. Archiv f. path. Anat. Bd. CXI—CXIII.

Bindegewebe verstärkt, ist die Gefahr des spontanen Eintretens von Arterienzerreissungen eine dringendere.

Die Anfälle von Supraorbitalneuralgie sind wohl immer mit mehr oder weniger deutlichen Hyperämien der schmerzhaften Stellen verknüpft. Diese Hyperämien, die offenbar von Seiten des vasomotorischen Nervenapparates ausgelöst werden, kehrten viele Jahre lang in 2—3 wöchentlichen Perioden wieder. Es war also nach Analogie der bei der Arteria uterina gemachten Erfahrungen zu erwarten, dass die mit dem periodischen Wechsel der Gefässlichtung einhergehenden localen Störungen des Blutumlaufes auch die Structur der Intima beeinflusst hatten. Um diese Frage zu prüfen, wurden bei der Section die Weichtheile beider Supraorbitalregionen bis an den Knochen entfernt und in Alkohol gehärtet. Nur die Cutis musste aus äusseren Gründen an der Leiche belassen werden. Nach Durchtränkung der Präparate mit Collodium und Einbettung in Celloidin konnten sodann Stufenschnitte von 0,5 Mm. Stufenhöhe hergestellt und nach geeigneter Färbung mit Alauncarmin genauer mikroskopisch untersucht werden.

Zunächst ergab sich dabei, dass die grösseren und kleineren Arterienzweige, sowohl der linken als der rechten Supraorbitalregion, deutliche Erscheinungen der Arteriosklerose aufwiesen. Diese schien linkerseits, im Gebiete der Supraorbitalneuralgie erheblich stärker ausgesprochen, als auf der rechten Seite. Da indessen bei solchen Gelegenheiten eine einfache Abschätzung der Befunde leicht zu Täuschungen führt, wendete ich mich noch zu der Zählmethode. Die lückenlosen Stufenschnittserien hatten linkerseits 54, rechterseits 71 Präparate ergeben. In diesen zählte ich sämmtliche Arteriendurchschnitte und bemerkte ausserdem, auf wie vielen dieser Arteriendurchschnitte endarteriitische Bindegewebsflecke zu erkennen waren. Auch hierbei schienen noch gewisse subjective Fehler des Urtheils möglich zu sein. Wenn auch die Schnittebenen durch die subcutanen Weichtheile der beiden Supraorbitalregionen beiderseits in horizontalen Ebenen verliefen — aufrechte Körperhaltung vorausgesetzt —, so waren doch die einzelnen Arterienzweige in sehr wechselnden, von der Verlaufsrichtung abhängigen Richtungen getroffen. Relativ selten handelte es sich um reine Querschnitte, welche senkrecht zur Gefässaxe standen. Auf Schrägschnitten und namentlich auf Tangentialschnitten am Gefässrohr ist aber die Diagnose der fibrösen Endarteriitis nicht immer sehr einfach. Um die Beurtheilung rechts und links möglichst gleich zu gestalten, wurden daher abwechselnd je 3 Schnitte der rechten und 3 Schnitte der linken Supraorbitalregion ausgezählt. In zweifelhaften Fällen aber entschied

in den Präparaten der rechten Seite für das Vorhandensein eines arteriosklerotischen Fleckes, in den Präparaten der linken Supraorbitalregion gegen das Vorhandensein eines solchen. Wenn also nun Fehler des Urtheils vorkamen, so mussten sie gegen die Richtigkeit der vorangestellten Hypothese in die Wagschale fallen.

Diese Vorsichtsmaassregeln mögen vielleicht übertrieben gewesen sein angesichts des Umstandes, dass ich durch vieljährige Beschäftigung mit dem Gefässsystem eine so genaue Kenntniss desselben mir erworben habe, dass ich die meisten grossen Arterien aus dem mikroskopischen Querschnitt auf ihren anatomischen Namen diagnosticiren kann. Es schien aber eine weitgehende Vorsicht geboten, wenn das Ergebniss ein wirklich zuverlässiges werden sollte.

Nach den gegebenen Methoden konnte ich in der Supraorbitalregion der rechten Seite 702 Durchschnitte von Arterienzweigen finden, von denen 88 oder 12,5 Proc. Bindegewebe in der Intima enthielten. Auf der neuralgischen linken Seite dagegen ergaben sich 518 Arteriendurchschnitte, von denen 113 oder 21,8 Proc. mit endarteriitischen Flecken versehen waren.

Bei Beurtheilung dieser Zahlen ist zunächst auffällig, dass rechterseits eine viel grössere Anzahl von Arteriendurchschnitten gefunden wurde, wie links. Es erklärt sich dies aus dem Umstande, dass das excidirte rechtsseitige Gewebsstück etwas grösser, 8,5 Mm. länger und 3—5 Mm. breiter war, bei annähernd gleicher Dicke als das linksseitige. Bringt man diese Grössenverhältnisse in Rechnung, so ergiebt sich ein gleicher Gefässreichthum rechts und links.

Das rechtsseitige Gewebsstück war bei der Section mit Vorbedacht etwas grösser gewählt worden, um sicher zu sein, dass mindestens alle im linksseitigen Stück vorhandenen Arterien auch rechterseits zur Untersuchung kommen. Linkerseits fanden sich aber 113 erkrankte Arteriendurchschnitte, dagegen rechterseits nur 88. Da die Schnitte der rechten Seite einen grösseren Theil des Gefässbaumes umfassen, so ergiebt sich, dass die arteriosklerotischen Veränderungen linkerseits im Gebiete der Supraorbitalneuralgie erheblich stärker entwickelt waren, als rechterseits.

Diese Schlussfolgerung ist ohne Weiteres als bindend zu bezeichnen, wenn man annehmen darf, dass beiderseits alle einzelnen Bindegewebsflecke der Arterienintima gefunden und gezählt werden konnten. Bei der gewählten Stufenhöhe der Schnittführung (0,5 Mm.) ist diese Bedingung wohl mit Bestimmtheit als erfüllt anzusehen. In der That kam es sogar mehrmals vor, dass sehr grosse endarteriitische

Flecke wiederholt von den Schnittebenen getroffen wurden. Sie wurden dann auch wiederholt gezählt, entsprechend ihrer grösseren räumlichen Ausdehnung, wodurch die Schärfe des Resultates nur vermehrt werden konnte. Uebrigens erwies sich auch, abgesehen von allen Zählungen, die Flächenausdehnung der endarteriitischen Processe in der Schnittebene der einzelnen Präparate der linken Supraorbitalregion beträchtlich grösser, als rechterseits.

Zu demselben Schlussergebniss kann man indessen auch gelangen ohne die soeben gemachte Annahme, dass alle einzelnen Bindegewebsflecke in der Intima beider Gefässprovinzen von den Schnittebenen getroffen und demgemäss gezählt worden seien. Man hat sich dann auf den Standpunkt zu stellen, dass rechts und links eine grössere Anzahl Probeschnitte durch die supraorbitale Gefässverzweigung gelegt wurde. Auf diesen Probeschnitten wurden die gesunden und die erkrankten Arteriendurchschnitte gezählt. Gruppirt man sodann die Beobachtungen in der Weise, dass man annähernd je 100 unmittelbar nach einander gezählte Arteriendurchschnitte zusammenfasst und aus den Beobachtungen die Procentzahlen der Erkrankung für diese Gruppen berechnet, so ergeben sich für die rechte Supraorbitalregion 7 Gruppen von Arteriendurchschnitten mit den Erkrankungsprocenten:

14,7 — 20,4 — 16,4 — 7,4 — 13,5 — 7,0 — 7,9.

Das arithmetische Mittel dieser Procentzahlen wird wieder gleich 12,5 Proc. gefunden und der wahrscheinliche Fehler dieses arithmetischen Mittels gleich 1,3 Proc.

Ebenso finden sich für die linke Supraorbitalregion 5 Gruppen von annähernd je 100 Arteriendurchschnitten und die zugehörigen Erkrankungsprocente:

32,1 — 21,5 — 18,4 — 19,4 — 16,8.

Für diese Procentzahlen wird das arithmetische Mittel gleich 21,6 gefunden, welches behaftet ist mit einem wahrscheinlichen Fehler von 1,8 Proc.

Die wahrscheinlichen Fehler der beiden arithmetischen Mittel sind offenbar zu klein, um eine wesentliche Störung zu bewirken, und durch die arithmetischen Mittel kommt man wie früher zu dem Schluss, dass im Gebiet der linken Supraorbitalregion stärkere arteriosklerotische Veränderungen vorliegen, als im Gebiet der rechten.

Die linksseitigen supraorbitalen Neuralgien sind somit in diesem Falle beginnender, diffuser, über das ganze Gefässsystem verbreiteter Arteriosklerose mit einer stärkeren, fleckigen Arteriosklerose im neuralgischen Gebiete verknüpft. Prüft man dieses Ergebniss auf seine

ursächlichen Beziehungen, so wird man zunächst im Auge zu behalten haben, dass die allgemeine Arteriosklerose mit Schmerzen in verschiedenen Körpertheilen und namentlich mit Kopfschmerzen einherzugehen pflegt. Es wäre demgemäss wohl denkbar, dass die stärkere Ausbildung der Arteriosklerose in der linken Supraorbitalregion als Ursache der linksseitigen Supraorbitalneuralgie aufgefasst werden könnte. Auf der anderen Seite ist es aber bekannt, wie häufig gerade die Neuralgien im Gebiet des N. trigeminus besonderen, allgemein und local wirkenden Prädispositionen und Gelegenheitsursachen ihre Entstehung verdanken, von denen auch hier einige in der Anamnese und im Sectionsbefund verzeichnet sind. Es erscheint daher mindestens ebenso wahrscheinlich, wenn man die linksseitige Supraorbitalneuralgie als Ursache für die stärkere Entwicklung der Arteriosklerose in dem linken Supraorbitalgebiet auffasst. Die vasomotorischen Störungen, welche die Neuralgie begleiten, würden dann in der Eingangs erörterten Weise zunächst einen periodischen Wechsel der Gefässlichtung und der Stromgeschwindigkeit des Blutes und im Laufe der Zeit die localisirte Endarteriitis erzeugt haben.

In Beziehung auf den Ernährungszustand der Gewebe und auf das Verhalten der Nerven konnte zwischen rechter und linker Supraorbitalregion kein Unterschied bemerkt werden. Auch die Venen erschienen beiderseits normal. Es verdient aber das Verhalten der Arterien der rechten Supraorbitalregion und der Hirnhäute noch eine kurze Berücksichtigung. In diesen beiden Gebieten waren die arteriosklerotischen Flecke weniger gross und zahlreich, als in der linken Supraorbitalgegend. Allein sie waren demungeachtet nicht zu übersehen. Es erklärt sich diese Thatsache vermuthlich durch den Umstand, dass die vasomotorische Störung das Gebiet der Neuralgie überschritt. Manches spricht dafür, dass reflectorische Beziehungen zwischen den Vasomotoren symmetrischer Körpertheile bestehen, und eine durch die Vasomotoren erzeugte Hyperämie möchte vielleicht auch die Ruptur der erkrankten Hirngefässe, die tödtliche Hirnblutung bestimmt haben.

Ueber die topographische Verbreitung der Angiosclerose

nebst Beiträgen

zur Kenntniss des normalen Baues der Aeste des Aortenbogens und einiger Venenstämme.

Inaugural-Dissertation

zur Erlangung des Grades

eines

Doctors der Medicin

verfasst und mit Bewilligung

Einer Hochverordneten Medicinischen Facultät der Kaiserlichen Universität

zu Dorpat

zur öffentlichen Vertheidigung bestimmt

von

Ernst Mehnert.

Ordentliche Opponenten:

Prof. Dr. **K. Dehio.** — Prof. Dr. **E. Kraepelin.** — Prof. Dr. **R. Thoma.**

Dorpat.

Schnakenburg's Buchdruckerei.

1888.

Gedruckt mit Genehmigung der medicinischen Facultät.
Referent: Professor Dr. R. Thoma.
Dorpat, den 24. November 1888.
No. 507. Decan: **Dragendorff.**

Meinen Eltern.

Allen meinen Lehrern, denen ich meine academische Ausbildung verdanke, sage ich meinen tiefgefühlten Dank. Derselbe trifft vor allen den nach Utrecht berufenen Professor Dr. Emil Rosenberg, unter dessen Leitung ich meine ersten morphologischen Untersuchungen ausführte und eine vergleichend-embryologische Arbeit fertig stellte.

In gleicher Weise bin ich Herrn Professor Dr. Richard Thoma, auf dessen Rath ich die vorliegenden Untersuchungen unternahm, für das freundliche Interesse, mit dem er meine Arbeit unterstützte, zu dem Ausdrucke der tiefsten Erkenntlichkeit verpflichtet.

Auch Herrn Professor Dr. Constantin Nikolajewitsch Winogradow, Prosector am Obuchowschen Stadthospitale zu St. Petersburg, dem ich einen grossen Theil des von mir untersuchten Materiales verdanke, bitte ich meinen Dank entgegen nehmen zu wollen.

Einleitung.

Nachdem durch die Untersuchungen von Prof. Thoma [1]) die Grundlage einer allgemeinen Theorie der Arteriosclerose gefunden war, hat Sack [2]) sich eines Genaueren mit der topographischen Verbreitung dieser Erkrankung in den verschiedenen Gefässprovinzen beschäftigt und dabei eine Reihe interessanter Thatsachen aufgedeckt. Es ergab sich, dass die diffuse Arteriosclerose einerseits und die knotige Arteriosclerose andererseits eine ganz verschiedenartige räumliche Verbreitung aufweisen, und auch die Phlebosclerose stellte sich nach den Untersuchungen von Sack als eine Erkrankung dar, welche durch die relativ grosse Häufigkeit ihres Auftretens und durch die Eigenthümlichkeit ihrer Verbreitung im Körper vieles Interesse bietet und auch praktisch bedeutsam

1) R. Thoma. Archiv f. pathol. Anatomie. Bd. 104, p. 433.

2) Sack. Ueber Phlebosclerose und ihre Beziehungen zur Arteriosclerose. Inaug. Dissert, Dorpat 1887.

erscheint. Die Untersuchungen von Sack schienen aber einer Ergänzung bedürftig, einerseits weil sie manche Gefässprovinzen wenig oder garnicht berücksichtigt hatten, andererseits weil sie doch an vielen Stellen nur auf einer geringen Zahl von Beobachtungen beruhen. Ich habe von Neuem 50 Gefässsysteme untersucht und zwar ebenso wie Sack ohne irgend eine Auswahl in dem Material zu treffen.

Die Untersuchung zerfiel in eine makroskopische und in eine mikroskopische. Eine makroskopische Untersuchung schien unerlässlich um alle Fälle von nodöser Erkrankung, deren Diagnose auf mikroskopischem Wege ohne zahlreiche Schnittserien nicht immer möglich ist, zu erkennen. Zu diesem Zwecke wurden alle grösseren arteriellen und venösen Gefässe freipräparirt [1]). Nachdem an bestimmten Stellen [2]) etwa 1—2 Ctm. lange Stücke herausgeschnitten, wurde der venöse wie arterielle Gefässbaum der Länge nach aufgeschnitten und, nachdem das Gefässlumen durch einen Wasserstrahl von Gerinnseln befreit, der Untersuchung sichtbar gemacht. Der jedesmalige Befund wurde sogleich während der Section in der diesbezüglichen Tabelle vermerkt.

---

1) Uebersicht der untersuchten Gefässe, pag. 11. u. 12.
Es wurden fast in allen Fällen die Extremitätengefässe der rechten Körperhälfte untersucht. Nur in dem Falle 35 wurden die Gefässe der linken oberen Extremität untersucht.

2) Siehe Anhang pct. 2.

Jedes herausgeschnittene Gefässstück habe ich in 2 Abschnitte zerlegt. Den zur mikroskopischen Untersuchung bestimmten Abschnitt etiquettirte ich sogleich, um spätere Verwechselungen zu vermeiden, und legte ihn in Alkohol. Den anderen Abschnitt benutzte ich zu einer Bestimmung der Gefässweite vermittelst eines Angiometers nach Prof. Thoma [1]) und trug die sich hierbei ergebenden Werthe in die dazu gehörige Rubrik der Sectionstabelle ein. Von einer Publication dieser Sectionstabellen, wie sie Sack vorgenommen hat, habe ich Abstand genommen, da meine Grundtabellen, bei der grossen Anzahl der untersuchten Gefässe für den Druck zu umfangreich erschienen. Der zur mikroskopischen Untersuchung bestimmte Gefässabschnitt wurde nachträglich in starkem Alkohol gehärtet, in Celloidin eingeschlossen, in Schnitte zerlegt und nach der Färbung in verdünntem Alauncarmin untersucht. Von jedem Gefässe wurden 2 den ganzen Gefässumfang umfassende möglichst weit von einander liegende Schnitte untersucht. In jedem Falle, in welchem die Intima eine Bindegewebsschicht zeigte, bestimmte ich die ganze Dicke der Intima vermittelst eines Okularmikrometers an ihrer dicksten und an der dünnsten Stelle. Nur von der Aorta adscendens habe ich wegen der technischen

1) R. Thoma. Untersuchungen über die Grösse und das Gewicht der anatomischen Bestandtheile des menschlichen Körpers. Leipzig, 1882.

Schwierigkeiten nur einen Theil des Gefässumfanges untersucht. Bei der Beurtheilung des Grades der Erkrankung ging ich im Allgemeinen nach denselben Gesichtspunkten vor wie Sack und habe mir nur einzelne Abweichungen erlaubt, die in dem Anhange einzeln vermerkt sind und bei der Zusammenstellung mit den Sack'schen Resultaten eine Berücksichtigung erfahren werden.

Das erste Capitel der vorliegenden Schrift betrifft die Structurverhältnisse der Intima einiger normalen Arterien. Das zweite Capitel behandelt die Verbreitung der Arteriosclerose. Das dritte Capitel ist den Erkrankungen des Carotiskreislaufes gewidmet. Im vierten Capitel findet die Localisation der Phlebosclerose eine Berücksichtigung und werden die Beziehungen der Arteriosclerose zur Phlebosclerose besprochen. Im fünften Capitel will ich die Beziehungen der Arteriosclerose zur Tuberculose berühren.

Bevor ich jedoch auf meine Untersuchungsergebnisse eingehe, will ich eine Uebersicht sämmtlicher in dieser Arbeit berücksichtigten Gefässe geben.

Uebersicht

sämmtlicher bei dieser Untersuchung berücksichtigten Gefässe.

(Die gesperrt gedruckten Gefässe wurden sowohl makroskopisch als auch mikroskopisch untersucht, die übrigen Gefässe wurden nur makroskopisch geprüft).

Kopf.

Pialgefässe.
Circulus arteriosus Wilisii.
A. fossae Sylvii.
A. basilaris.

Hals.

Carotis communis.
Carotis interna.
Carotis externa.
V. jugularis interna.
V. jugularis externa.

Stamm.

Aorta adscendens.
Arcus Aortae.
Aorta thoracica descendens.
Aorta abdominalis.
A. subclavia.
A. iliaca communis.
A. iliaca externa.
A. iliaca interna.
V. subclavia.
V. brachiocephalica.
V. Cava superior.
V. Cava inferior.
V. iliaca communis.
V. iliaca interna.
V. iliaca externa
V. Port-

A. coeliaca.
A. mesenterica superior.
A. mesenterica inferior.
A. renalis.

Obere Extremität.

A. axillaris.	V. axillaris.
A. brachialis.	V. brachialis.
A. radialis.	V. radialis.
A. ulnaris.	V. ulnaris.
	V. cephalica.
	V. basilica.
	Grosse Hautvene am Handgelenke.

Untere Extremität.

A. femoralis comm.	V. femoralis comm.
A. femoralis superfic.	V. femoralis superf. et profunda.
A. femoralis profunda.	V. poplitea.
A. poplitea.	V. tibialis antica.
A. tibialis antica oben und unten.	V. tibialis postica.
A. tibialis postica.	V. saphena magna.
	V. saphena parva.

I.

Ueber die Structurverhältnisse der normalen Intima der grossen Zweige des Aortenbogens.

Nach den Untersuchungen von Prof. Thoma besteht die Intima der Arterien des Foetus in den letzten Monaten der Schwangerschaft ausschliesslich aus Endothel und Elastica. Nur an den Verzweigungsstellen der grösseren Gefässzweige tritt zwischen der Elastica und dem Endothel ein elastisch-musculöses Gewebe auf.

Dieses einfache Structurverhältniss der Intima bleibt während des späteren Lebens bei den meisten kleinen Arterien bestehen und wird nur modificirt durch das Auftreten eines zarten inneren Blattes der Elastica interna. In einzelnen Gefässgebieten tritt jedoch physiologisch im Laufe der Entwickelung eine Bindegewebsschicht auf.

Die Structur der physiologischen Bindegewebsschicht der Intima der Aorta und vieler ihrer Verzweigungen ist schon vielfach erörtert worden; ich verweise daher, um Wiederholungen zu vermeiden, auf die ausführliche Zusammenstellung der diesbezüglichen Litteratur in der Dissertation von Westphalen[1]) sowie

1) Westphalen. Histologische Uutersuchungen über den Bau einiger Arterien. Inaug.-Dissert. Dorpat 1886.

auf die Untersuchungen von Sack[1]). Dort finden sich die wichtigsten Anhaltspunkte betreffs der Aorta, der Iliacae, der Femorales, der Carotiden und vieler anderer Zweige. Doch scheinen mir bezüglich der Carotiden und der übrigen grossen Zweige des Aortenbogens weitere Untersuchungen noch erwünscht zu sein.

Die Structurverhältnisse der Intima in der Carotis communis gestalten sich am Schlusse der Wachsthumsperiode ähnlich wie in der Aorta. Auch hier finden sich in der Intima zwei Schichten, von denen die äussere Schicht zahlreiche elastische Elemente enthält, während die innere Schicht vorwiegend bindegewebiger Natur ist und zahlreiche in einer undeutlich fibrillären Grundsubstanz gelagerte, platte, verästelte Bindegewebszellen aufweist.

Mit einiger Sicherheit eine Grenze zwischen pathologischer Verdickung der Intima und normaler Dicke der Intima der Carotis communis festzustellen, gelang erst Sack[2]). Sack fand auf Grund der Zusammenstellung von 32 Fällen, in denen das übrige Gefässsystem normal war, dass die Intima der Carotis communis im Laufe des Lebens stetig an Dicke zunimmt.

Mein Untersuchungsmaterial gestattet mir, obgleich ich über eine geringere Anzahl von Fällen verfüge als jener Autor, auf diese Frage einzugehen.

Sack sah damals noch mit Recht als einzigen Beweis dafür, dass die Intima der Carotis communis normale Verhältnisse zeige, die Thatsache an, dass das übrige Arteriensystem sich in den betreffenden Fällen normal

1) Sack. Inaug.-Dissert.

2) Sack. loco cit, pag. 19. 20.

verhielt. Zwar ist dieser einzige Anhaltspunkt von Sack ein wohl zu berücksichtigendes Moment, doch konnte er allein für mich nicht von entscheidendem Werthe sein, nachdem ich gefunden, dass es Fälle giebt, in denen das ganze Gefässsystem fast völlig normal sein kann, einzelne Gefässe jedoch und zwar vorzugsweise die Carotiden hochgradig erkrankt sein können. Ich musste also zur Sicherung des Untersuchungsergebnisses eine noch strengere Auswahl treffen, als es Sack gethan. Ich suchte aus der Zahl derjenigen Fälle, bei denen das übrige Gefässsystem normal war oder nur geringe Veränderungen aufwies, jene Fälle heraus, bei welchen die Carotis communis mikroskopisch keine Veränderungen zeigte, also eine nodöse Arteriosclerose ausgeschlossen werden konnte. Unter diesen Carotiden habe ich wieder eine Auswahl gehalten und alle jene Fälle ausgeschlossen, welche bei mikroskopischer Untersuchung geringe hügelförmige Verdickungen der Intima aufwiesen, wie sie in den Anfangsstadien der diffusen Arteriosclerose vorkommen. Eine Gruppirung der so gewonnenen Fälle nach dem Alter giebt Tabelle A.

Tabelle A.

Mittlere Dicke der Intima der normalen Carot. comm. in Millimillimetern nach dem Alter geordnet.

Alter Jahre.	Dicke der Intima.		
	Grösste.	Mittel.	Kleinste.
21	97	61	24
21	79	39	0
28	99	53	8
29	119	59	0
30	158	79	0
34	168	98	28
35	102	61	20
36	142	87	32
37	138	89	40
40	119	85	51
43	186	117	47
46	138	120	102
65	169	101	34

Eine Vergleichung dieser Tabelle mit der von Sack zusammengestellten Tabelle A zeigt, dass meine Zahlen den von diesem Autor gefundenen Zahlenangaben sehr nahe kommen. Es ergiebt sich somit, dass die Intima der Carotis communis während des ganzen Lebens stetig an Dicke zunimmt, dass jedoch diese Dickenzunahme sehr grossen individuellen Schwankungen unterliegt und dass es somit, wie Sack ausdrücklich hervorhebt, schwer hält dieselben von den ersten Spuren arteriosclerotischer Veränderungen zu trennen.

Die mikroskopische Structur der Intima der Subclavia, Axillaris, Carotis interna und Carotis externa

ist noch relativ wenig untersucht. Prof. Thoma[1]) hat diese Gefässe bei Neugeborenen und bei Kindern bis zum fünften Lebensjahre berücksichtigt. Bardeleben[2]) fand in der Intima der Carotis interna, externa und Subclavia glatte Muskelfasern. Westphalen[3]) wies darauf hin, dass die Intima der Subclavia wie auch Anonyma unter normalen Verhältnissen eine Bindegewebschicht zeigt. Ueber die Structur dieser Bindegewebschicht macht Westphalen keine Angaben. Heubner[4]) behauptet, das zwischen dem Endothel und der Elastica bei der normalen Carotis interna „eine Schicht leicht längsgestreiften Gewebes mit spärlichen Andeutungen von Zellen, die als innere Längsfasernschicht bezeichnet werden kann“ zu finden ist. Ob diese Gewebsschicht vorwiegend elastisch musculöser oder rein bindegewebiger Natur ist, lässt Heubner unerörtert.

Um zu einer klaren Einsicht in die Structurverhältnisse der normalen Intima der Subclavia, Axillaris, Carotis interna und externa zu gelangen, ging ich bei der Auswahl der als normal zu betrachtenden Fälle genau nach denselben Gesichtspunkten vor wie bei den Untersuchungen über den Bau der Intima der Carotis communis.

Die Intima der A. Carotis externa zeigt einfache Verhältnisse. Eine scharfe Grenze gegen die Muscu-

---

1) R. Thoma. Arch. f. pathol. Anat. Bd. 93.

2) Bardeleben. Ueber den Bau der Arterienwand. Sitzb. d. Jenaischen Gschft f. Medicin. Naturwissensch. Sitzb. v. 10./V. 1875.

3) Westphalen. Inaug. Dissert.

4) Heubner. Die luetischen Erkrankungen der Hirnarterien. Leipzig 1874.

laris bildet das stark glänzende, homogene, breite äussere Blatt der Elastica interna. Nach innen folgt das zarte, streifige innere Blatt der elastica interna, welchem das Endothel dicht anliegt. In einzelnen Fällen findet man zwischen dem Endothel und der äusseren Grenzmembran, nur auf einen geringen Theil des Gefässumfanges beschränkt, eine schmale auf dem Querschnitte sichelförmige Zone von elastisch-musculösem Gewebe, welche mit dem Abgange der in der Nähe der untersuchten Stelle entspringenden A. thyreoidea superior und A. lingualis. in Beziehung steht.

Die Intima der Carotis interna zeigt im Prinzip dieselben Structurverhältnisse wie die Intima der Carotis externa, nur trifft man stets zwischen dem Endothel und der inneren Grenzmembran an einem grösseren oder kleineren Theile des inneren Umfanges der Gefässperipherie eine mehr oder minder breite Schicht von elastisch-musculösem Gewebe, welche in einem Theile der Fälle als schmale ringförmige Zone auftreten kann. Diese Zone von elastisch-musculösem Gewebe lässt sich nicht in Beziehung bringen mit dem Abgange von Seitenästen, weil das untersuchte Stück der Carotis interna keine Zweige entsendet.

Die Intima der A. Subclavia und A. Axillaris zeigt unter normalen Verhältnissen zwischen dem Endothel und der elastischen Grenzmembran eine breite Gewebszone. Diese letztere ist fast ausnahmelos in der A. Subclavia stärker entwickelt als in der Axillaris und muss wegen des Ueberwiegens elastischer Elemente und des Vorkommens parallel zur Längsachse des Gefässes gelagerter glatter Muskelfasern als elastisch-musculöse Schicht bezeichnet werden, enthält jedoch immer spär-

liche Bindegewebszellen wie auch feine Bindegewebsfäserchen. Ausserdem liegt unter dem Endothel der Subclavia und Axillaris ein im Vergleiche zur elastisch-musculösen Schicht äusserst schmaler nur von wenigen Reihen von Bindegewebszellen gebildeter Zellsaum. Dass diesem subendothelialen Saume von Bindegewebszellen keine pathologische Bedeutung beizumessen ist, geht aus der Thatsache hervor, dass derselbe fast ausnahmelos in seiner ganzen Peripherie von gleicher Dicke ist und selbst bei 350 facher Vergrössserung leichte Hügelbildungen, wie sie für die Anfangsstadien der Arteriosclerose characteristisch sind, vermissen lässt. Bei der Untersuchung von zweifellos an Endarteriitis erkrankten Gefässsystemen fand ich in der Subclavia und Axillaris bei nur geringer Dickenzunahme dieser subendothelialen Bindegewebsschicht immer einige in das Gefässlumen prominirende Gewebshügel, welche unmittelbar unter dem Endothel gelegen, in ihrer Structur mit der physiologischen Bindegewebslage übereinstimmten. Diesem Befunde glaube ich demnach eine pathologische Bedeutung nicht absprechen zu können.

Nach Feststellung der normalen Structurverhältnisse der Intima der grossen Zweige des Aortenbogens schien es wünschenswerth, auch auf die Frage einzugehen, ob in den übrigen Gefässen des Aortenbogens sich ebenso wie in der Carotis communis eine Dickenzunahme der Intimam im Laufe des Lebens nachweisen lasse. Zu diesem Zwecke habe ich die betreffenden Gefässe, welche eine normale Intima zeigten nach dem Alter geordnet in der Tabelle B zusammengestellt.

Tabelle B.

Dicke der Intima normaler Gefässe nach dem Alter geordnet und gemessen an der dicksten und dünnsten Stelle (in Millimillimetern).

Alter Jahre.	Subclavia.	Axillaris.	Carotis externa.	Carotis interna.
17	—	—	0—20	0—59
21	0—47	—	0— 0	12—40
21	40—79	0—24	0— 0	0—71
22	17—79	8—59	0—47	—
23	—	0—32	0—36	—
27	20—79	0— 0	0— 8	—
28	20—59	0—12	0— 0	0—12
28	0—40	0—47	—	—
29	14—71	12—35	0—43	12—47
30	0—32	0—20	0— 0	0— 8
35	0—79	0— 0	—	—
36	8—72	0—32	0—32	—

Da die in dieser Tabelle angeführten Gefässe nach Möglichkeit an derselben Stelle untersucht wurden, so gestatten diese Zahlen eine Vergleichung unter einander. Aus der Tabelle B. geht hervor, dass bei der A. Subclavia, A. Axillaris, Carotis interna und Carotis externa in einem Zeitraume von 19 Jahren keine Dickenzunahme der Intima, wie sie für die Carotis communis gilt, nachzuweisen ist. Berücksichtigt man aber, dass die mikroskopische Untersuchung nur in der A. Subclavia und A. Axillaris eine dünne Bindegewebsschicht als physiologischen Bestandtheil nachweisst, so kann

man auf Grund dieser Tabelle weiterhin die Behauptung aussprechen, dass dieser Wechsel in der Dicke der Intima vorzugsweise auf der stärkeren oder schwächeren Ausbildung einer elastisch-musculösen Schicht beruht und, dass diese ebenso wie in der Carotis communis sehr erheblichen Schwankungen unterliegt.

Bei seinen Untersuchungen über die Structurververhältnisse normaler Gefässe hat Prof. Thoma[1]) gezeigt, dass die durch den Wegfall des Placentarkreislaufes bei der Geburt erfolgende Störung des Blutstromes die Ursache sei für die Entwickelung einer Bindegewebschicht in der Intima der Aorta von dem Ductus Botalii an bis in die Iliaca communis und iliaca interna und umbilicalis. Schon allein die Thatsache, dass die Bindegewebsneubildung in der Intima der „Nabelblutbahn" gleich nach der Geburt beginnt, von 2 Stellen, von dem obliterirten Dutus arteriosus Botalii und der obliterirten Arteria umbilicalis ausgeht und in dem Kindesalter nur auf das Gefässgebiet zwischen diesen beiden Gefässen beschränkt bleibt, stellt ausser Zweifel, dass dieser Bindegewebsneubildung morphologisch wie physiologisch eine ganz andere Bedeutung zukommen muss als der erst im späteren Lebensalter sich entwickelnden Bindegewebsschicht in der Intima der grossen Zweige des Aortenbogens.

Auf Grund der von Beneke[2]) und Prof. Thoma[3])

1) Thoma, Arch. f. path. Anatom. Bd. 93.

2) Beneke, Ueber die Weite der Iliacae communis, Subclaviae und Carotis comm. in den verschiedenen Lebensaltern. Schriften der Gesellschaft zur Beförderung der gesammt. Naturwissensch. zu Marburg. Bd. II, Suplh. III, pag. 32.

3) Thoma, Untersuchungen über die Grösse und das Gewicht der anatomischen Bestandtheile des menschlichen Körpers im gesunden und kranken Zustande. Leipzig 1882. S. 213.

nachgewiesenen Thatsache, dass die Carotis communis und Subclavia schon im 10. Lebensjahre fast ihre volle Weite erreicht, scheint die Annahme gerechtfertigt, wie Sack hervorhebt, dass diese Gefässe während des späteren Lebens einer elastischen Nachdehnung unterliegen, und dass in Folge derselben eine physiologisch compensatorische Verdickung der inneren Gefässhaut eintritt. Während jedoch diese compensatorische Bindegewebsschicht bei der A. Subclavia und A. Axillaris im späteren Leben keine Dickenzunahme erfährt, die Compensation also genügt, findet man bei der Carotis communis, dass die individuell verschieden starke elastische Nachdehnung nur durch die stetige Dickenzunahme der Bindegewebsschicht der Intima compensirt werden kann. Man muss also annehmen, dass in der Carotis communis die elastische Nachdehnung im Laufe des Lebens eine stärkere ist als in der A. Subclavia und A. Axillaris. Es steht dieses in Uebereinstimmung mit dem Umstande, dass das Wachsthum der Carotis communis etwas frühzeitiger aufhört als das der Subclavia. Ausserdem muss man berücksichtigen, dass die Carotis communis eine beinahe gradlinige Fortsetzung der Aorta adscendens darstellt (bekanntlich kann man von beiden Carotiden aus mit einer Sonde in den linken Ventrikel gelangen), wodurch zweifellos die Pulswelle in diesem Gefässe relativ hoch sein muss, während Subclavia und Axillaris eine ungleich stärkere Krümmung aufweisen, welche die Blutbewegung abschwächt. Endlich findet der Blutstrom in der Carotis communis ein Hinderniss in den physiologischen Krümmungen der Carotis interna, die in dem Felsenbeine gelegen sind, ebenso in den eigenthümlichen Verhältnissen, welche

der Blutstrom an der Theilungsstelle der Carotis communis unterliegt, welche zweifellos die Blutwelle im Gehirne abschwächt, ebenso zweifellos die Blutwelle in dem weiter nach abwärts gelegenen Gefässgebiete erhöht. Es mögen also locale Verhältnisse sein, welche es bewirken, dass die Bindegewebsschicht in der Carotis communis im Laufe des Lebens dauernd an Dicke zunimmt, während ein gleiches für die Subclavia und Axillaris nicht beobachtet wird. Die Wachsthumsverhältnisse der A. Subclavia und Axillaris dagegen nähern sich schon mehr den Verhältnissen der übrigen Körperarterien, das heisst, welche einer physiologischen Bindegewebslage der Intima entbehren.

Fasse ich zum Schlusse noch meine histologischen Untersuchungen über die grossen Gefässstämme des Aortenbogens zusammen, so kann man etwa folgende Sätze aufstellen:

1. Die Carotis communis zeigt in der Intima regelmässig eine elastisch-musculöse Schicht von wechselnder Dicke und vom 12. Lebensjahre ab unmittelbar unter dem Endothel eine breitere oder schmälere Bindegewebszone, die sich in der Regel nicht sehr scharf von der ersteren trennen lässt. Während aber die elastisch-musculöse Schicht zumeist den ganzen Gefässumfang umgreift, pflegt die Bindegewebsschicht nur die hintere, dorsale Peripherie einzunehmen, welche demnach dicker erscheint als die vordere, ventrale Hälfte. In der Media lassen sich elastische Elemente erkennen, welche in die Muskelfaserschicht eingesprengt sind.

Die Adventitia ist von wechselnder Dicke, meist ebenso mächtig wie die Muscularis. Die innere schmälere Schicht derselben besteht fast ausschliesslich aus concentrisch gelagerten elastischen Fasern. Die äussere breitere Schicht der Adventitia zeigt ein lockeres Gefüge und besteht aus Bindegewebslamellen, die nur in ihrer innersten Zone spärliche elastische Elemente aufweisen und Trägerin der gröberen vasa vasorum ist. Ich habe solche bis zu einem Durchmesser von 0,13 Mm. beobachtet. Die kleinsten Vasa vasorum lassen sich bis an die äussere Grenze der elastischen Schicht der Adventitia verfolgen und verlaufen daselbst parallel der Muscularis.

2. Die Carotis interna besitzt in ihrem Anfangstheil eine dünne elastisch-musculöse Schicht in der Intima, während die Media und Adventitia sich in ihrer Structur derjenigen der Carotis communis anschliesst.
3. In der Carotis externa finden sich elastisch-musculöse Einlagerungen in der Intima nur an den Abgangsstellen der Seitenzweige und schliesst sich somit dieses Gefäss im normalen Zustande in seinem Bau an die übrigen kleineren Körperarterien an.
4. Die Subclavia und Axillaris enthalten beide eine elastisch-musculöse Schicht in der Intima und unmittelbar unter dem Endothel eine sehr dünne den ganzen Gefässumfang umgreifende Bindegewebslage. Die Media enthält zahlreiche elastische Membranen zwischen den Muskelfasern. Die Adventitia ist stets von grosser Mächtigkeit und lässt bei der Subclavia annähernd 3 Schichten unter-

scheiden. Die innerste Schicht besteht beinahe ausschliesslich aus zahlreichen parallel der Längsachse des Gefässes gelagerter elastischer Fasern und elastischer Membranen. Nach aussen folgt eine Bindegewebsschicht mit mehr oder minder zahlreichen elastischen Elementen. Die äusserste Schicht der Adventitia zeigt nur Bindegewebselemente und vasa vasorum. In der Axillaris weisst die innerste Zone der Adventitia nur spärliche longitudinale elastische Fasern auf.

II.

Topographie der Arteriosclerose.

Die Arteriosclerose kann man nach den Untersuchungen von Prof. Thoma in zwei Formen die Arteriosclerosis diffusa und nodosa trennen und erscheint diese Trennung durch die Entwickelungsgeschichte beider Erkrankungsformen gerechtfertigt. Es hat daher bereits Sack den Versuch gemacht, die Verbreitung der knotigen und die Verbreitung der diffusen Form in den verschiedenen Gefässprovinzen getrennt zu prüfen. Mein Untersuchungsmaterial gestattet dieses in noch vollkommenerer Weise, indem ich schon von vorn herein auf diese Aufgabe Rücksicht nahm und dabei namentlich mit unbewaffnetem Auge ungleich sorgfältiger und umfassender vorging, als dieses von Sack geschehen ist.

a. Arteriosclerosis nodosa.

Die auffälligste anatomische Veränderung ist hier gegeben durch eine mehr oder minder scharf umschriebene Bindegewebsneubildung der Intima, die zwischen dem Endothel und der Elastica interna auftritt. Bei allen Graden dieser Erkrankung sieht man schon mit blossem Auge inselförmige meist runde oder oval gebildete, vielfach confluirende, milchig getrübte, weisse oder weissgelbe Hügelbildungen.

Bizot[1]), Lobstein[2]), Rokitansky[3]), Antonio Curci[4]) und Sack[5]) haben sich mit der Frage nach der Localisation derselben beschäftigt und der letztere hat dabei die Entwickelung der Fragestellung soweit gefördert, dass ich mich auf ihn beziehen kann und in der Lage bin, sogleich auf meine eigenen Untersuchungen einzugehen.

Wie bereits in der Einleitung erwähnt, habe ich in 50 Fällen das Gefässsystem untersucht und zwar mit unbewaffnetem und bewaffnetem Auge. Die Hügelbildungen sind bereits in frühen Stadien der makroskopischen Untersuchung zugänglich. Auf letztere, welche ohne grossen Zeitverlust über alle Gefässprovinzen erstreckt werden kann und leichter eine Vergleichung verschiedener Befunde zulässt, fällt somit das Schwergewicht der Untersuchung. Die Ergebnisse der Beobachtungen finden sich zunächst in den Grundtabellen niedergelegt. Der Inhalt der hier nicht publicirten Grundtabellen ist zwar vollständig, aber wenig übersichtlich. Ich habe daher wie Sack einen Auszug gemacht, welcher die Uebersicht der Localisation der As nodosa erleichtert und in der Tabelle C. niedergelegt.

Ausdrücklich mag hervorgehoben werden, dass bei Aufstellung dieser Tabelle die diffuse Verkalkung der

---

1) Bizot. Mémoires de la societé méd. d' observation T. I, pag. 272. Citirt nach Hasse. Spec. pathol. Anatomie Bd. I. Leipzig 1841. S. 103.

2) Lobstein, l. c. pag. 478.

3) Rokitansky. Ueber einige der wichtigsten Krankheiten der Arterien. Wien 1852.

4) Antonio Curci. Sull' ateroma sia della arterie in rapporterie sul cause e ai suoi effait. Lo Sperimentale T. XXXVII, p. 336 atr. 1876.

5) Sack, Inaug.-Dissert. p. 31—37.

Gefässwand, wie ich sie in einigen Fällen an den Gefässen der Extremitäten zu beobachten Gelegenheit hatte ausser Rechnung blieb (Beobachtung, Nr. 22 fem. popl. tib. uln. Nr. 21 popl. Nr. 45 tib ant. ulnar. rad). Die diffusen Verkalkungen lassen sich schon mit blossem Auge diagnosticiren durch das Auftreten von senkrecht zur Verlaufsrichtung des Gefässes gelegener Kalkrippen. Der Process der diffusen Verkalkung steht wahrscheinlicher Weise in vielen Fällen mehr in Beziehung zu der Atrophie des Knochengerüstes, so dass diese Ausschliessung gerechtfertigt ist in einer Tabelle welche nur zweifellose Fälle von nodöser Arteriosclerose betreffen sollte.

Tabelle C.

Häufigkeit des Vorkommens der nodösen Arteriosclerose in den verschiedenen Gefässprovinzen in 50 von mir untersuchten Fällen.

	Anzahl der Arterien mit As nodosa.	Häufigkeit der As nodosa in Procenten der unters. Fälle.
Aorta abdominalis	32	64
Carotis interna	30	60
Aorta thoracica descendens	29	58
Carotis communis	28	56
Arcus Aortae	25	50
Aorta adscendens	21	42
Gehirnarterien [1])	17	34
Iliaca communis	15	30

1) Genauere Angaben auf Grund mikroskopischer Untersuchung folgen in dem dritten Kapitel.

	Anzahl der Arterien mit As nodosa.	Häufigkeit der As nodosa in Procenten der unters. Fälle.
Subclavia	13	26
Coeliaca	13	26
Mesenterica superior	12	24
Mesenterica inferior	12	24
Renalis	12	24
Carotis externa	11	22
Poplitea	8	16
Axillaris	7	14
Tibialis postica	7	14
Iliaca interna	6	12
Iliaca externa	6	12
Femoralis communis	5	10
Femoralis superficialis.	5	10
Femoralis profunda	4	8
Tibialis antica oben und unten	4	8
Ulnaris	4	8
Brachialis	2	4
Radialis	1	2

In der ersten Colonne dieser Tabelle ist die Häufigkeit des Vorkommens der nodösen Arteriosclerose in den verschiedenen Gefässprovinzen bei 50 von mir untersuchten Gefässsystemen zusammengestellt. Es schien mir jedoch nicht zweckmässig, behufs Erlangung grösserer Genauigkeit an dieser Stelle die von Sack gewonnenen Erfahrungen mitzubenutzen, weil dieser Autor mit unbewaffnetem Auge viel weniger ausgiebig gearbeitet hat und daher nothwendiger Weise bezüglich des Vorkommens der knotigen Arteriosclerose weniger zuverlässige Anhaltspunkte bieten kann.

Es ergiebt sich nun aus einer Betrachtung der Tabelle C, dass zunächst Carotis interna und communis durch die Häufigkeit der Erkrankung vor anderen Gefässen gleichen Kalibers bevorzugt sind. Ich werde auf diese Thatsache zurückkommen. Abgesehen von diesen aber ist der Sitz der knotigen Arteriosclerose zunächst in der Aorta zu suchen, deren verschiedene Abschnitte in 42—64 Procent aller Beobachtungen erkrankt gefunden wurden. Dabei ist zu berücksichtigen, dass die Aorta adscendens und der Arcus relativ kurze, die Aorta thoracica descendens und abdominalis relativ lange Abschnitte vorstellen, so dass man unter Berücksichtigung dieser Maassverhältnisse vermuthen darf, dass gleich lange Stücke der Aorta adscendens und des Arcus ebenso häufig der Erkrankung unterliegen als ebenso lange Stücke der Aorta thoracica descendens und abdominalis. Dabei gestaltet sich das Verhältniss in der Regel in der Weise, dass entweder der Hauptsitz der Erkrankung in der aufsteigenden Aorta zu suchen ist und die Veränderungen allmählich gegen die Aorta abdominalis hin abnehmen, oder die nodösen Flecke finden sich am dichtesten in der Aorta abdominalis und nehmen von da aus nach oben und unten hin an Häufigkeit ab. Wahrscheinlich ist im ersteren Falle die Ursache der knotigen Ateriosclerose mehr zu suchen in der Höhe der Pulswelle und mag dabei vielleicht die weitere Untersuchung lehren, dass die diffuse Sclerose zugleich eine geringe Rolle spielt. Andererseits dürfen wir wohl annehmen, dass die nodösen Erkrankungsformen in denjenigen Fällen besonders stark in der Abdominalaorta auftreten, wenn dieselben an den Theilungsstellen loca-

lisirt sind, eine Erscheinung welche in der Regel wohl auf das gleichzeitige Bestehen starker diffuser Erkrankung und starker Schlängelung der Arterien hinweist. Die Schlängelungen wenigstens pflegen grade in der Aorta abdominalis relativ stärker aufzutreten als in der Aorta thoracica. In zweiter Linie nach der Häufigkeit der Erkrankung betrachtet, sind sodann die grossen Zweige erster Ordnung zu nennen: Carotis communis, Subclavia, Coeliaca Mesenterica superior und inferior, Renalis. Hier schwankt die Erkrankung zwischen 24 bis 30 Procent. Dabei verdient aber Erwähnung, dass in der Carotis Communis und Subclavia in der Mehrzahl der Fälle die Erkrankung in dem ganzen Verlaufe des Gefässes auftritt, bei der Coeliaca, Mesenterica superior und inferior, Renalis dagegen meist nur der Anfangstheil auf einer Länge von 1—2 Ctm. an nodöser Arteriosclerose erkrankt.

Die Thatsache, dass bei diesen visceralen Arterien der Anfangskegel besonders stark von nodösen Heerden besetzt ist, während der übrige Theil des Gefässes meist nur eine diffuse Verdickung aufweist, ist an sich so auffallend, dass ich lange Zeit keine passende Erklärung finden konnte. Erst nach Abschluss meiner Untersuchungen fand ich in den neuesten Mittheilungen von Prof. Thoma Gründe angegeben, welche diesen Befund verständlich erscheinen lassen. In der Bauchaorta kommen typische Aneurysmen vor, welche den Ursprungskegel sowohl der Art coeliaca als auch

---

1) R. Thoma. Untersuchungen über Aneurysmen. Vierte Mittheilung. Arch. f. path. Anatomie. Bd. 111. 1888.

Mesenterica superior betreffen. Es gelang Thoma nachzuweisen, dass es sich hier um primäre zeltförmige Dilatationsaneurysmen handelt mit secundärem Ruptur-aneurysma und dass als Ursache dieser Aneurysmabildung eine Zugwirkung von Seiten des Zwerchfelles und des von ihm bewegten retroperitonealen Bindegewebes und dem entsprechend eine Dehnung des Ursprungskegels beider Gefässe zu betrachten sei. Da eine Verwandschaft zwischen dem zeltförmigen Dilatationsaneurysma und der As nodosa der Verzweigungsstellen nicht zu leugnen ist, da beide Vorgänge einerseits auf einer Verminderung der Wiederstandsfähigkeit der mittleren Gefässhaut, andererseits auf einer Zugwirkung an den Verzweigungsstellen beruhen, liess sich auf Grund jener Ergebnisse die Vermuthung aufstellen, dass grade die Ursprungskegel beider Gefässe häufiger von Arteriosclerose betroffen sein müssen. Der von mir zu einer Zeit, als ich mit dieser Fragestellung noch nicht vertraut war, gemachte Befund, dass in der That grade und fast ausschliesslich die Ursprungskegel der Visceralgefässe ein Praedilectionsort für nodöse Veränderungen sind, bestätigt somit vollständig die aus den Befunden bei Aneurysmen erschlossene Thatsache, dass der Ursprungskegel dieser Gefässe eine Dehnung erleidet, welche bei gleichzeitiger pathologischer Schwächung der Wände zur knotigen Arteriosclerose oder zur Aneurysmabildung führt.

Verfolgt man die nodöse Arteriosclerose in die ferneren Verzweigungen, so tritt für die Arterien der Extremitäten uns in auffälliger Weise die Thatsache entgegen, dass in diesen die Frequenz um so mehr abnimmt, je kleiner

dieselben werden und je weiter sie sich von dem Centralorgan des Kreislaufes entfernen. Es steht dieses sehr gut in Uebereinstimmung mit der Annahme, dass dis Höhe der Pulswelle von Einfluss sei auf die Entwickelung der arteriosclerotischen Hügel. In den kleinsten Gefässen die unter das Kaliber der radialis, ulnaris, tibialis heruntergehen, hält es schwer mit unbewaffnetem, Auge die knotige Arteriosclerose zu diagnosticiren. Die Ergebnisse der mikroskopischen Untersuchung aber zeigen, dass die Veränderungen hier nicht sehr scharf von diffusen Formen zu unterscheiden sind.

Ein Hauptsitz der knotigen Arteriosclerose ist ferner in dem Carotiskreislauf zu suchen. Die grosse Häufigkeit der Erkrankung der Carotis communis ist bereits von Sack berührt. Meine nach zuverlässigeren Methoden gesammelten Erfahrungen zeigen, dass die nodöse Arteriosclerose hier noch häufiger ist als es Sack annimmt. Es hängt dieses damit zusammen, dass ich die ganze Länge der Arterie untersuchte, während Sack sich auf den mittleren Abschnitt beschränkte. Es ist aber namentlich das obere Ende der Carotis communis in der Nähe ihrer Theilungsstelle der Ort, an welchem relativ am häufigsten und stärksten knotige Hügelbildungen vorkommen, während in dem mittleren und unteren Stücke in der Regel einander genäherte, parallele Längsreihen von kleinen meist hanfkorngrossen oder submiliaren Flecken beobachtet zu werden pflegen, die in der Regel auch nur auf eine Seite des Gefässes beschränkt sind. Sehr häufig ist dieses die dorsale Seite. Die Carotis interna hat Sack nicht untersucht. Sie erkrankt wie es scheint noch

häufiger als die Carotis communis und zwar in 60%. Es folgt sodann der Circulus arteriosus Wilisii und seine Endverzweigungen mit 30% Erkrankungen.

In dem folgenden Kapitel werden diese Thatsachen eine besondere Besprechung erfahren. Hier will ich nur erwähnen, dass bereits Lobstein[1]) den Theilungswinkel der Carotis communis häufig verkalkt gefunden hat.

Es scheint nun wünschenswerth, die Intensität der nodösen Erkrankung in den verschiedenen Stromgebieten zu prüfen. Schon während der Section habe ich die Aufzeichnungen über den Grad der Erkrankung gemacht. Es ist dieses ein schwieriges Unternehmen. Hochgradige und geringe Veränderungen zu rubriciren ist meist leicht, während mittelstarke Erkrankungen zu deuten in einzelnen Fällen relativ schwer ist. Es ist leicht einzusehen, dass Fälle, bei welchen relativ zahlreiche kleine Knötchen auftreten, nicht ohne weiteres gleich zu setzen sind den Fällen, in welchen vereinzelte grosse Hügel nachzuweisen sind.

Es würde sich vielleicht in Zukunft diese Schwierigkeit umgehen lassen, falls man den Versuch machte, zwischen der Arteriosclerosis nodosa der Verzweigungsstellen und den im Verlaufe der Gefässe auftretenden sclerotischen Heerden eine Unterscheidung zu treffen. Nach den Gesichtspunkten, die besonders in den neuesten Arbeiten von Prof. Thoma enthalten sind, ist es wohl zu erwarten, dass weitere Ergebnisse zu gewinnen wären. Es muss mindestens auffallen, wie häufig die Theilungsstelle der Carotis communis, der Abgang der Intercostalarterien, der Ursprungskegel der Visceral-

1) Lobstein, loco cit. pag. 478.

arterien, die Theilungsstelle der Aorta, der Iliaca communis, brachialis mit sclerotischen Hügeln besetzt sind.

Zunächst liegen hier Daten vor, die aus unbefangener Beobachtung hervorgegangen sind, und man wird denselben einen gewissen Werth um so weniger absprechen können, als die uns vorzugsweise interessirenden stärkeren Erkrankungsformen ziemlich auffällige Befunde darstellen und leicht unterschieden werden können.

Tabelle D.

Häufigkeit des Vorkommens der verschiedenen Grade der nodösen Arteriosclerose bei 50 Gefässsystemen (in Procenten aller untersuchten Fälle berechnet).

	Geringe nodöse As.	As nodosa mittleren Grades.	Hochgradige Arteriosclerose.
Carotis communis	32	8	16
Carotis interna	30	10	20
Carotis externa	12	6	4
Gehirnarterien	12	8	14
Aorta adscendens	26	2	14
Arcus Aortae	28	6	16
Aorta thoracica oben	30	8	20
Aorta thoracica unten	30	6	22
Aorta abdominalis	36	8	20
Iliaca communis	16	8	6
Iliaca externa	6	4	2
Iliaca interna	6	4	2
Femoralis communis	4	4	2
Femoralis superficialis	4	4	[illegible]

	Geringe nodöse As	As nodosa mittleren Grades.	Hochgradige Arteriosclerose.
Femoralis profunda	4	4	—
Poplitea	6	4	6
Tibialis antica oben	4	4	—
Tibialis antica unten	4	—	4
Tibialis postica	10	4	—
Subclavia	12	6	8
Axillaris	12	—	2
Brachialis	4	—	—
Ulnaris	4	2	2
Radialis	2	—	—
Coeliaca	10	8	8
Mesent. sup.	8	8	8
Mesent. inf.	8	8	8
Renalis	8	8	8

Aus der Tabelle D geht hervor, dass die stärksten Grade der nodösen Arteriosclerose in der Aorta und ihren Aesten I Ordnung auftreten und dass unter letzteren die Gefässe des Carotisgebietes mit Ausschluss der Carotis externa besonders bevorzugt sind durch ausgiebige Hügelbildungen, die in der Regel klein aber zahlreich und in Längsreihen angeordnet sind.

Sack, welcher zuerst die Localisation des Arteriosclerosis nodosa in der Aorta und ihren grösseren Zweigen nachwies, zeigte, dass die in diesen Gefässgebieten herrschende hohe Pulswelle das Zustandekommen einer nodösen Endarteriitis begünstige. Ich glaube in diesem Punkte auf seine Ausführungen verweisen zu

dürfen, zugleich aber möchte ich bemerken, dass die schwereren Grade der nodösen Arteriosclerose diejenigen Gefässgebiete bevorzugen, welche sich zugleich auch nach früheren Erhebungen durch die grosse Häufigkeit dieser Erkrankung auszeichnen.

Arteriosclerosis diffusa.

Bezüglich der Arteriosclerosis diffusa hat zuerst Prof. Thoma nachgewiesen, dass ihre Entstehung in anderer Weise zu deuten sei als diejenige der Arteriosclerosis nodosa, und es ist damit die schon seit längerer Zeit bestehende, wenn auch unvollkommen durchgeführte Unterscheidung beider Formen gerechtfertigt worden. Die Arteriosclerosis diffusa stellt sich dar als eine mehr gleichmässigen bindegewebigen Verdickung der Intima. Bei leichteren Graden der Erkrankung ist sie nur durch eine mikroskopische Untersuchung festzustellen. Bei makroskopischer Untersuchung verräth sie sich oft durch eine gewisse Steifigkeit der Gefässwand; das Gefäss klafft stark, falls es angeschnitten ist. Nur bei sehr hohen Graden der diffusen Arteriosclerose erkennt man auf dem Durchschnitte schon mit blossem Auge eine diffuse Verdickung der Intima.

Zur Entscheidung der Frage, welche Gefässprovinzen von diffuser Arteriosclerose bevorzugt werden, habe ich folgenden Weg eingeschlagen. Zunächst wurden sämmtliche Gefässsysteme mikroskopisch und makroskopisch untersucht, um die thatsächlichen Verhältnisse festzustellen. Sodann prüfte ich für jeden Zweig des Aortensystem, wie häufig derselbe überhaupt erkrankt war und wie häufig derselbe von nodöser Arteriosclerose befallen war. Die Differenz beider Zahlen ergab sodann die

Häufigkeit des Vorkommens der reinen, uncomplicirten diffusen Arteriosclerose. Ich war zu dieser Maassnahme genöthigt durch dem Umstand, weil es sich in vielen Fällen, bei vorhandener knotiger Arteriosclerose nicht sicher entscheiden lässt, ob nicht auch eine wirklich diffuse Erkrankung nebenbei vorliegt. Es wird somit die gefundene Zahl der in der Tabelle E verzeichneten Erkrankungen an diffuser Verdickung der Intima kleiner sein als thatsächlich eine diffuse Arteriosclerose vorgelegen haben mag, denn die diffuse primäre As combinirt sich häufig mit nodöser As. Doch scheint mir dieser Fehler überwogen zu werden durch den Vortheil, dass bei der Aufstellung dieser Tabelle nur zweifellos reine Fälle von diffuser Arteriosclerose berücksichtigt sind.

Tabelle E.

Häufigkeit des Vorkommens der reinen diffusen Arteriosclerose in den verschiedenen Gefässprovinzen bei 50 von mir untersuchten Gefässsystemen mit Ausschluss der durch nodöse As combinirten Befunde.

	Anzahl der an diffuser As erkrankten Gef.	Häufigkeit der diff. As in Procenten.
Radialis	43	86
Ulnaris	43	86
Tibialis antica	42	84
Poplitea	34	68
Femoralis superficialis	29	58
Subclavia	27	54
Axillaris	26	52
Iliaca externa	25	50

	Anzahl der an diffuser As erkrankten Gef.	Häufigkeit der diff. As in Procenten.
Gehirnarterien	24	48
Carotis externa	22	44
Brachialis	21	42
Carotis interna	14	28
Aorta adscendens	13	26
Carotis communis	8	16
Aorta abdominalis	0	0

Es ergiebt sich, dass die reine uncomplicirte diffuse Arteriosclerose vorwiegend auftritt in den Arterien der oberen und unteren Extremität und dass wie schon Sack zeigte, die Arterien des Unterschenkels und des Vorderarmes bevorzugt sind. In der Aorta thoracica und abdominalis kommen Fälle von nicht durch nodöse Arteriosclerose complicirter diffuser Arteriosclerose nicht vor.

Bei Beurtheilung dieser Ergebnisse muss man indessen im Auge behalten, dass die primäre diffuse Arteriosclerose immer mit einer Verkrümmung des Gefässes combinirt ist, welche an den Verzweigungsstellen arteriosclerotische Hügel erzeugt. Es erscheint deshalb begreiflich, dass an gewissen grossen Gefässen die reine Form der diffusen Arteriosclerose nicht beobachtet wird, da hier die Seitenzweige immer an ihrem Ursprungskegel gedehnt werden und arteriosclerotische Flecke hervorrufen. Dieses gilt in erster Linie offenbar für die Aorta descendens. Es gilt auch für diejenigen Gefässe in welchen die Höhe der Blutwelle häufig knotige Veränderungen erzeugt, namentlich die Carotis commu-

nis. Wenn man daher die diffuse Arteriosclerose mit Einschluss der mit der knotigen Erkrankung combinirten Fälle prüfen will, wird man auch auf die Häufigkeit der Erkrankung im allgemeinen eingehen müssen, welches später in Tabelle G und H versucht wird. Für den Augenblick scheint es angezeigt, noch zunächst bei den reinen Fällen von diffuser Arteriosclerosis stehen zu bleiben und zu versuchen, die verschiedenen Grade dieser Erkrankung in den einzelnen Gefässprovinzen zu verfolgen. Nach demselben Principe wie die Tabelle E habe ich die Tabelle F zusammengestellt.

Tabelle F.

Häufigkeit des Vorkommens der verschiedenen Grade der diffusen Arteriosclerose bei 50 Gefässsystemen mit Ausschluss der durch nodöse As combinirten Befunde (in Procenten umgerechnet).

	As diff. Geringen Grades.	As diff. Mittl. Grad.	Hochgradige diff. As.
Carotis communis	—	16	—
Carotis interna	—	28	—
Carotis externa	32	6	6
Gehirnarterien	42	—	6
Aorta adscendens	20	6	—
Aorta abdominal	—	—	—
Iliaca externa	26	24	—
Femoralis superficialis	22	26	10
Poplitea	24	40	4
Tibialis antica	20	50	14
Subclavia	6	42	6
Axillaris	20	32	—
Brachialis	24	18	—
Ulnaris	24	56	6
Radialis	40	42	4

Nach den Aussagen dieser Tabelle erkranken zwar gelegentlich auch die Carotiden und Subclavia an hochgradiger diffuser As. Viel häufiger jedoch macht sich diese Erscheinung bemerkbar in den Gefässen des Vorderarmes und der ganzen unteren Extremität. Vergleicht man sodann die Tabellen E und F, so gelangt man zu dem Schlusse, dass die Gefässe des Vorderarmes und der unteren Extremitäten nicht nur besonders häufig an diffuser Arteriosclerose erkranken, sondern dass auch in diesen Gefässen die stärksten Grade dieser Erkrankung zu beobachten sind. Auf die Frklärung dieser Thatsache komme ich später zurück.

Eine gesonderte Besprechung der As nodosa und As diffusa hatte einen mehr theoretischen Zweck zur Feststellung der Momente, welche die Localisation dieser beiden Erkrankungsformen der innersten Gefässhaut auf bestimmte Gefässbezirke beschränken. Vom klinischen Standtpunkte jedoch scheint es mir von Interesse zu sein zu entscheiden, welche Gefässprovinzen ganz abgesehen von der Art der Erkrankung am häufigsten einer Arteriosclerose unterliegen. Diese Frage entscheidet die Tabelle G. Um jedoch möglichst genaue Zahlen anführen zu können, habe ich die von Sack untersuchten Gefässe mit in Rechnung gezogen. Da in dieser Besprechung seine Untersuchungen den meinigen gleichwerthig sind. Dabei wurde stets die Berechnung der Procentzahlen von neuem ausgeführt unter Zugrundelegung der einzelnen Beobachtungsergebnisse von Sack und mir.

Tabelle G.

Häufigkeit des Vorkommens der verschiedenen Grade der Arteriosclerose in Procentzahlen mit Berücksichtigung der von Sack untersuchten Fälle.

	Anzahl d. untersuchten Arterien.	Normale Arterien %	Geringe Arteriosc. %	Arteriosc. mittler. Grad. %	Hochgradige Arteriosc. %
Carotis communis	128	37	27	27	10
Carotis interna	50	12	20	50	18
Carotis externa	50	34	44	12	10
Gehirnarterien	47	17	54	8	20
Aorta adscendens	116	38	41	9	12
Aorta abdomin.	100	43	19	22	16
Iliaca externa	118	43	37	19	1
Femoralis sup.	136	34	41	18	7
Poplitea	139	24	38	28	10
Tibialis antica	134	8	44	37	11
Subclavia	49	18	18	49	15
Axillaris	49	33	33	33	2
Brachialis	118	51	36	13	—
Radialis	107	17	48	31	4
Ulnaris	112	7	46	43	4

In der ersten Colonne dieser Tabelle findet sich der genauere Nachweis der Anzahl der untersuchten Arterien, der hier bereits stattliche Zahlen ergiebt. Im Uebrigen ist diese Tabelle jedoch wenig übersichtlich und gestattet nur schwierig die Vergleichung der einzelnen Glieder untereinander. Deshalb habe ich in der Tabelle H die verschiedenen Grade der Arteriosclerose in absteigenden Reihen der Häufigkeit geordnet, und die Procentzahlen beigesetzt.

Tabelle H.

Häufigkeit des Vorkommens normaler Arterien und verschiedener Grade der Arteriosclerose in absteigenden Reihen. (Die beigesetzten Zahlen sind die Procentzahlen der Tab. F.)

Normal.	Geringe As.	As mittleren Grades.	Hochgradige As.	Häufigkeit der As ohne Unterschied des Grades der Erkrankung.
Brachialis 51.	Gehirnarterien 54.	Carotis interna 50.	Gehirnarterien 20.	Ulnaris 93.
Aorta abdominalis 43.	Radialis 48.	Subclavia 49.	Carotis interna 18.	Tibialis antica 92.
Iliaca externa 43.	Ulnaris 46.	Ulnaris 43.	Aorta abdominalis 16.	Carotis interna 88.
Aorta adscendens 38.	Carotis externa 44.	Tibialis 37.	Subclavia 15.	Gehirnarterien 83.
Carotis communis 37.	Tibialis antica 44.	Axillaris 32.	Aorta adscendens 12.	Radialis 83.
Carotis externa 34.	Aorta adscendens 41.	Radialis 31.	Tibialis antica 11.	Subclavia 82.
Femoralis 34.	Femoralis 41.	Poplitea 28.	Carotis communis 10.	Poplitea 76.
Axillaris 32.	Poplitea 38.	Carotis communis 27.	Carotis externa 10.	Axillaris 68.
Poplitea 24.	Iliaca externa 37.	Aorta abdominalis 22.	Poplitea 10.	Femoralis superf. 66.
Subclavia 18.	Brachialis 36.	Iliaca externa 19.	Femoralis sup. 7.	Carotis externa 66.
Radialis 17.	Axillaris 32.	Femoralis 18.	Radialis 4.	Carotis communis 63.
Gehirnarterien 17.	Carotis communis 27.	Brachialis 13.	Ulnaris 4.	Aorta adscendens 62.
Carotis interna 12.	Carotis interna 20.	Carotis externa 12.	Axillaris 2.	Iliaca externa 57.
Tibialis 8.	Aorta abdominalis 19.	Aorta adscendens 9.	Iliaca externa 1.	Aorta abdominalis 57
Ulnaris 7.	Subclavia 18.	Gehirnarterien 8.		Brachialis 49.

Es ergiebt sich aus der letzten Spalte der Tabelle H, dass die Arteriosclerose überhaupt alle Grade der Erkrankung eingerechnet viel häufiger vorkommt in den Arterien der Extremitäten und der Carotis interna, als in der Aorta, und dass von den Arterien der Extremitäten wiederum die Arterien des Vorderarmes und des Unterschenkels bevorzugt sind.

Sack wies zuerst nach, dass die peripheren Gefässe der Extremitäten bei verschiedenen Körperstellungen grosse Schwankungen des Seitendruckes in Folge hydrostatischer Momente auszuhalten haben und deshalb an die Media bei Regulation des Gefässtonus besonders starke Anforderungen gestellt werden, dass gewissermassen diese häufige plötzliche Ueberanstrengung als Ursache der Erschlaffung der Media und sich anschliessender Arteriosclerose angesehen werden müsse.

Für die durch meine Untersuchung festgestellte häufige Erkrankung der Carotiden, insbesondere der Carotis interna fehlen bisher passende Erklärungen. Der Besprechung dieses Gegenstandes will ich das folgende Kapitel einräumen.

Für den Augenblick wende ich mich noch einmal zu einem Vergleiche der Tabelle C, E und H.

Die Tabelle H ergiebt, dass die Ulnaris etwa in 93 % der untersuchten Fälle erkrankt gefunden wird. Von diesen Fällen sind nach Aussage der Tabelle E annähernd 86 % Fälle von reiner diffuser Arteriosclerose, nach Aussage der Tabelle C sind 8 % der Fälle von knotiger Arteriosclerose zu verzeichnen. Genau genommen, müsste die Zahl der Fälle von reiner diffuser Arteriosclerose und die Zahl der Fälle, bei denen knotige Arteriosclerose überhaupt vorkommt, zusammen genau

ergeben die Häufigkeit der Erkrankung, 86 + 8 = 94, was annähernd mit Aussage der Tabelle H stimmt. Diese Thatsache vorausgesetzt zeigt sich, dass in der A. ulnaris und dasselbe gilt von den anderen kleinen Arterien der Extremitäten, die reine diffuse Arteriosclerose beinahe ausschliesslich beobachtet wird. Es ist dieses begreiflich, wenn man nach den Entwickelungen von Sack annimmt, dass Unvollkommenheiten im Gefässtonus hier eine bedeutsame Rolle spielen. Allerdings ist dabei anzunehmen, dass die Unvollkommenheit des Gefässtonus bereits eine beginnende Erkrankung der tunica media anzeigt. Wo der Gefässtonus eine solche Rolle spielt, ist nicht anzunehmen, dass die Seitenzweige eine wesentliche Anspannung erfahren, welche zu einer Hervorrufung arteriosclerotischer Flecke in den Ursprungskegeln führen würde.

Wendet man sich zur Aorta abdominalis. Dieselbe erweist sich überhaupt in 57 % der Fälle erkrankt. Nach Tabelle C sind davon 64 Fälle der nodösen Arteriosclerose beizurechnen, wobei es zunächst unentschieden bleibt, ob hier auch eine diffuse Erkrankung als Combination auftritt. Aus der Tabelle E ergiebt sich, dass in der Aorta die reine diffuse Arteriosclerose überhaupt nicht vorkommt und da nun letztere notorischer weise sehr häufig ist, gelangt man zu dem Schlusse, dass in allen Fällen von diffuser Erkrankung in der Aorta abdominalis neben der diffusen auch knotige Arteriosclerose beobachtet wird. Auch dieses ist leicht zu verstehen, denn in der Aorta abdominalis spielt der Wechsel der Körperhaltung jedenfalls eine untergeordnete Rolle und wir müssen

annehmen, dass hier ausschliesslich die Schwächung der Gefässwand maasgebend ist. Die Schwächung der Gefässwand muss demnach hier eine stärkere sein um Veränderungen zu erzeugen, als in den peripheren Arterien, weil hier der Einfluss der wechselnden Körperhaltung und die dadurch bedingte erhebliche Erschwerung der Regulation des Gefässtonus wegfällt. Die diffuse Arteriosclerose ist demgemäss hier wohl immer mit einer Verkrümmung des Gefässes verknüpft, welche in den Abgangsstellen der lumbalen und visceralen Aeste arteriosclerotische Flecke erzeugt.

Weiterhin finden wir, dass selbst in dem Falle, dass die knotige Arteriosclerose in der Aorta abdominalis immer mit diffuser Arteriosclerose verknüpft wäre, die Zahl der diffusen Arteriosclerose hier 64% nicht übersteigen kann, während umgekehrt die Zahl der diffusen Arteriosclerose in der ulnaris mindestens 86% beträgt, selbst wenn man für den Augenblick annimmt, dass die nodöse Arteriosclerose hier immer rein vorkomme. Die diffuse Arteriosclerose ist demgemäss in den kleinen peripheren Arterien der Extremitäten viel häufiger, als in den grossen Gefässen der Brust und des Unterleibes.

Das Gesammtresultat der Untersuchung bezüglich der Localisation der diffusen und knotigen Arteriosclerose lässt sich somit in folgender Weise zusammenfassen.

1. Die knotige Arteriosclerose localisirt sich vorzugsweise in der Aorta und ihren grossen Aesten erster Ordnung. In den Arterien der Extremitäten nimmt diese Erkrankung nach Häufigkeit und Intensität um so mehr ab je weiter man sich von dem Centralorgane des Kreislaufes in die kleinen

Gefässbezirke begiebt. Nur das Gebiet der Carotis communis wie der Carotis interna und des Circulus arteriosus Wilisii zeichnen sich unter allen anderen Gefässprovinzen durch eine relativ starke und häufige Erkrankung, auch der mittleren und kleinen Aeste aus.

2. Die diffuse Arteriosclerose ist vorzugsweise häufig in den Arterien der Extremitäten und wird hier um so häufiger und stärker entwickelt gefunden, je mehr man sich von dem Centralorgan des Kreislaufes entfernt und somit in Gebiete gelangt, welche bei verschiedenen Körperhaltungen einen beträglichen Wechsel des hydrostatischen Druckes unterliegen.
3. In diesen kleineren Arterien der Extremitäten ist die Arteriosclerosis diffusa in der Mehrzahl der Fälle nicht complicirt mit knotiger Arteriosclerosis.
4. Die diffuse Arteriosclerose der Aorta ist dagegen in allen Fällen mit knotiger Arteriosclerose combinirt.

III.

Ueber Erkrankungen des Carotiskreislaufes.

Die Erkrankungen dieses Gefässgebietes haben ein besonderes Interesse gefunden seit den Untersuchungen von Heubner[1]), welcher bei gewissen luetischen Erkrankungen des nervösen Centralapparates starke Veränderungen der Hirngefässe und Carotiden nachwies. Zugleich fand Heubner in der Litteratur 164 einschlägiger Sectionsprotocolle, unter denen in 44 Fällen Gefässanomalien der Carotis interna, Art. basilaris und ihrer grösseren cerebralen Aeste verzeichnet waren.

Nur in wenigen von diesen Fällen bestehen Angaben über das Verhalten des übrigen Gefässsystemes. Im Falle 10 wird besonders hervorgehoben, dass die Aorta gesund war. In Fall 19 und 34 zeigt die Aorta einige gelbe Flecken. Fall 33: im Anfangstheil der Aorta sowie in den Halsarterien einige gelbe Flecke. Fall 45: Klappen und grosse Gefässe normal. Fall 46: In der Aorta über den Klappen einige feine Fettstreifen der Intima. Im Arcus ebenfalls beginnende fettige Degeneration, ebenso am Abgang der Intercostalarterien. Alle übrigen Körperarterien, die der Milz, Leber, Nieren, der Extremitäten bis in die Muskelarterien hinein

1) O. Heubner. Die luetischen Erkrankungen der Hirnarterien. Leipzig 1874.

zeigen nirgends eine Veränderung oder Verdickung. Fall 47: Am Arcus Aortae, den Arteriae coronariae und beiden Carotiden, sowie an den Abgangsstellen der Intercostalarterien ist die Intima leicht gelblich gefleckt mit ganz geringer Prominenz der betreffenden Stellen. Die Carotides internae bis zu ihrem Eintritt in den Schädel nicht auffällig verengt. Die Cruralarterien und ihre Verzweigungen, sowie die Arterien der oberen Extremitäten zeigen keine Abweichungen von der normalen Weite und sonstiger Beschaffenheit, ebensowenig Milz und Nierenarterien. Sämmtliche Arterien der Hirnbasis hochgradig verengt. Fall 48: Rechte und linke Arteria fossae Sylvii verengt, verdickt und thrombosirt. In der Basilararterie spindelförmige Knoten bis zur Grösse eines halben Haferkornes. Sämmtliche untersuchte übrigen Körperarterien zeigen keine Spur einer ähnlichen Beschaffenheit wie die des Gehirnes. Fall 1: Carotis sinistra interna verdickt und thrombosirt. Herz und Gefässe sonst frei.

Wenn es sich in diesen Fällen, welche ich bei Heubner beschrieben vorfinde, auch nicht stets um primäre Endarteriitis gehandelt haben mag, sondern um das Uebergreifen von localen Processen auf die Gefässwand, wie dieses in dem Falle 1 anzunehmen ist, jedenfalls ergiebt sich, dass bei gewissen Hirnkrankheiten die Carotis interna und ihr Verzweigungsgebiet häufig der bevorzugte Sitz der Erkrankung ist, während in den übrigen Gefässen nur relativ sehr schwache Veränderungen entgegen treten.

Schon in der Tabelle von Bizot[1]), welche

1) Bizot, l. c. T. 1. p. 262.

Häufigkeit des Vorkommens der atheromatösen Erweichungen und Verknöcherungen der Arterien in absteigender Reihe angiebt, ist die Carotis cerebralis an zweiter Stelle, die Carotis facialis an fünfzehnter, die Carotis communis an sechzehnter Stelle verzeichnet.

Rokitansky[1]) führt die Carotis interna an sechster, die Carotis communis an eilfter Stelle an.

Bei der Zusammenstellung von Antonio Curci[2]) nimmt die Carotis interna die zwölfte Stelle ein.

Schon früher habe ich (pag. 30) Gelegenheit gehabt, darauf hinzuweisen, dass die Carotiden von nodöser Arteriosclerose bevorzugt werden und so weit meine Untersuchungen einen Schluss zu ziehen erlauben, die Carotis interna nur von der Aorta abdominalis an Häufigkeit der nodösen Erkrankung übertroffen wird. Nimmt man die mikroskopische Untersuchung zur Hülfe, so zeigen auch die kleineren Gehirngefässe eine ähnliche Anzahl von Erkrankungen wie die Carotis interna, worauf ich später zurückkommen werde. Ueberhaupt gehören die Carotis interna wie auch die Gehirngefässe nach Aussage der Tabelle H zu denjenigen Gefässgebieten, die am häufigsten erkranken.

Da nach Tabelle C Carotis interna und communis fast gleichhäufig einer nodösen Arteriosclerose unterliegen und nach Tabelle D auch die Grade der nodösen Erkrankung fast übereinstimmen, liegt es nahe ein gemeinschaftliches das Auftreten dieser pathologischen Veränderung begünstigendes Moment zu vermuthen.

---

1) Rokitansky, l. c.

2) Antonio Curci, l. c. p. 333.

Schon in der Einleitung fand die Thatsache eine Erwähnung, dass die Carotis communis beinahe eine gradlinige Fortsetzung der Aorta adscendens bildet und dass die eigenartige Gestalt des Theilungswinkels der Carotis communis nnd die starken Krümmungen, welche die Carotis interna beim Durchtritte durch das Felsenbein erleidet, zweifellos die Blutwelle im Gehirne abschwächen, jedoch die Blutwelle in den weiter nach abwärts gelegenen Gefässgebieten erhöhen. Nach den Deductionen von Sack und meinen in Betreff der Localisation der nodösen Arteriosclerose gesammelten Erfahrungen (pag. 30) scheint es zweifellos, dass die oben erwähnte besonders starke Pulswelle das häufige Auftreten nodöser Veränderungen in diesen Gefässgebieten begünstige. Man könnte geneigt sein, die Höhe der Pulswelle allein verantwortlich zu machen für die grosse Häufigkeit der nodösen Arteriosclerose in der Carotis interna, jedoch die ebenso grosse Häufigkeit der gleichen Erkrankung in den grossen Gefässen des Hirnes, wie ich später darlegen werde, beweist, dass dieses Moment allein nicht ausreichend ist.

Nach Tabelle H erkrankt die Carotis interna überhaupt in 88 % der untersuchten Fälle, die Carotis externa in 66 %, die Carotis communis in 63 %.

Nach Tabelle I, trat in 56 % der unter Fälle in der Carotis interna die Arteriosclerose in einer stärkeren Form auf als in der Carotis externa. In 12 % wurden beide Gefässe normal gefunden (Tabelle I_2) während in 32 % Carotis int[illegible] [illegible]leich stark erkrankt waren (T[illegible] [illegible]einzigen von mir untersuchten [illegible]na stärker erkrankt als die [illegible]

Tabelle II.

Fälle in denen die Carotis interna stärker erkrankt gefunden als die Carotis externa.

Nummer der Tab.	Carotis externa.	Carotis interna.	Alter Jahre.	Arterien der Hirnbasis und Pialgefässe.
38	N[1])	z. st. diff. u. nod. As	23	N
44	N	z. st. diff. u. nod. As	22	Kleine Bindegewebsflecke in der Intima der grösseren Arterien.
33	N	mäss. diff. As	36	Geringe diff. As d. grösseren arteriellen Zweige.
15	N	mäss. diff. u. nod. As	46	St. As nod. in d. a. Fossae Sylvii Sp. v. Bdgwb. in den übrigen grosseren Gefässen der Hirnbasis.
32	N	mäss. diff. As	36	Sp. v. Bdgwb. in der Intima der grösseren Gefässe.
10	N	mäss. diff. As	60	Sp. v. As.
42	N	mäss. diff. u. nod. As	52	Mäss. diff. As d. grösseren Zweige Pachymeningitis chronica fibrosa. Lepto meningitis chronica. Atrophie der Gyri.
1	N	mäss. diff. As	40	N
40	N	mäss. diff. u. nod. As	35	Flache Bindegewebsflecke in der Intima der grösseren Arterien (Delirium tremens).
6	N	ger. As	29	N
19	N	ger. nod. As	27	Einzelne breite Bdgwbsflecke in der Intima der grösseren Arterien.
28	ger. As	st. nod. As	40	Vereinzelte starke Knoten d. a. Fossae Sylvii u. basilaris. Geringe diff. As der übrigen grossen Arterien.
12	ger. As	st. nod. As	34	Sp. v. Bdgwb. in d. Intima d. gr. Art., allgemeine venöse Stauung.
46	ger. diff. As	st. diff. u. nod. As	28	—
14	ger. diff. As	z. st. diff. u. nod. As	29	Sp. v. Bdgwb. in d. Intima der grösseren Art.
9	ger. nod. As	z. st. nod. As	52	Die grossen basalen Gefässe zeigen zahlreiche

1) Bedeutung d. Abkürzungen s. Anhang pag. 95.

Nummer der Tab.	Carotis externa.	Carotis interna.	Alter Jahre.	Arterien der Hirnbasis und Pialgefässe.
				Hügel. Vereinzelte geringe Bdgwbsflecke in d. Intima d. mittl. Arterien.
29	ger. diff. As	z. st. diff. u. nod. As	28	Geringe diff. As d. grossen Gefässe d. Hirnbasis.
37	ger. diff. As	mäss. diff. As	28	Vereinzelte geringe Bdgwbsflecke in d. Intima d. grösseren Arterien.
4	ger. diff. As	mäss. nod. As	60	Schwache diff. Endarteriitis der grösseren Arterien.
18	ger. nod. As	mäss. nod. As	52	In d. a. Fossae Sylvii mehrere stecknadelkopfgrosse Hügel. Sp. v. Bdgwb. in d. übrigen grösseren Arterien. Pachymeningitis chronica fibrosa.
23	ger. As	mäss. diff. u. nod. As	35	Sp. v. Verkalk. d. a. Fossae Sylvii. Pachymeningitis chronica fibrosa.
24	ger. nod. As	mäss. nod. As	80	St. nod. As, besonders stark in d. a. Fossae Sylvii. (Senile Atrophie des Gehirnes).
36	ger. As	mäss. diff. As	43	—
45	ger. diff. As	mäss. nod. As	73	Vereinzelte kleine Hügel in d. a. Fossae Sylvii.
48	ger. diff. As	mäss. diff. As	44	Geringe diff. As fast in sämmtl. grösseren Arter. In d. gröss. u. mittl. Arterien starke Bdgwbsflecke. Kleinsten Pialgf. anscheinend frei v. As. Lues III.
47	mäss. diff. u. nod. As	z. st. diff. u. nod. As	86	Hochgradigste diff. u. nodöse As. sämmtl. Arterien (Senile Atrophie des Gehirnes).
31	st. diff. u. nod. As	z. st. diff. u. nod. As	59	Mäss. As. nodosa in d. a. Fossae Sylvii. In d. übrigen Art. d. Hirnbasis einzelne ger. flache Bdgwbsflecke.
11	mäss. nod. As	st. nod. u. diff. As	30	Vereinzelte Knoten in d. Arterien d. Hirnbasis. Spuren v. Bdgwb. in d. Intima d. grösseren Art.

Tabelle I2.

Fälle in denen sowohl Carotis interna wie auch Carotis externa sich als normal erwiesen.

Nummer der Tab.	Carotis externa.	Carotis interna.	Alter Jahre.	Arterien der Hirnbasis und Pialgefässe.
43	N	N	17	Geringe Bindegewebsflecke in der Intima der grösseren Arterien.
50	N	N	21	N
35	N	N	21	N
21	N	N	28	N
5	N	N	30	Intima der grösseren Arterien stellenweise gering bindegewebig verdickt u. hyalin degenerirt.
39	N	N	65	Einzelne mässige Bdgwbsflecke in d. Intima d. grösseren Arterien.

Tabelle I3.

Fälle in denen Carotis interna und Carotis externa gleich stark erkrankt waren.

Nummer der Tab.	Carotis externa.	Carotis interna.	Alter Jahre.	Gefässe der Hirnbasis und Pialgefässe.
2	ger. diff. As	ger. diff. As	35	—
16	ger. diff. As	ger. diff. u. nod. As	37	Einzelne Bdgwbsflecke in d. Intima d. grösseren Arterien.
17	ger. diff. As	ger. diff. u. nod. As	46	Sp. v. Bdgwb. in d. Intima d. grösseren Arter.
22	ger. As	ger. As	43	Diffuse Arteriosclerose in d. grösseren Gefässen. Vereinzelte Knoten in a. basil u. a. Fossae Sylvii.

Nummer der Tab.	Carotis externa.	Carotis interna.	Alter Jahre.	Arterien der Hirnbasis und Pialgefässe.
25	ger. As	ger. As	30	N
27	ger. As	ger. As	43	Geringe diff. Arteriosclerose in einigen Gefässen.
34	ger. diff. As	ger. diff. As	34	N
49	ger. diff. As	ger. diff. As	48	Flache kleine Bdgwbsflecke in d. Intima der grösseren Arterien.
7	mäss. nod. As	mäss. nöd. As	28	Zahlreiche flache Bdgwbsflecke in der Intima d. grösseren, mittleren u. kleineren Arterien. Die kleinsten Gefässe anscheinend frei von As. Atrophie der Grosshirnrinde.
8	mäss. nod. As	mäss. nod. As	50	In d. Basalen Hirnarterien einzelne kl. Hügel. Sclerose des Grosshirnes. Atrophie d. Optici. Diffuse Leptomeningitis.
20	mäss. diff. As	mäss. diff. As	38	Einzelne flache Bindegewebsflecke in d. Intima d. gr. Arterien.
30	mäss. nod. As	mäss. nod. As	48	Geringe diff. As u. einzelne kl. Bdgwbsflecke in d. Intima d. grösseren Arterien.
3	st. diff. u. nod. As	st. diff. u. nod. As	63	Sehr starke diffuse u. nodöse Arteriosclerose d. grösseren arteriellen Gefässe.
26	st. nod. u. diff. As	st. nod. u. diff. As	68	Zahlreiche Knoten in a. basilaris u. a. Fossae Sylvii. Diffuse As der grösseren Gefässe.
41	st. diff. u. nod. As	st. diff. u. nod. As	50	Schwache diff. Arteriosc. d. grösseren Gefässe.
13	s. st. diff. u. nod. As	s. st. diff u. nod. As	60	Starke nodöse As der grösseren Arterien. Epilepsie. Gummen im Schläfenbeine.

Zur Erklärung des Befundes, dass die verschiedenen Abschnitte der Carotiden nicht nur verschieden häufig einer Erkrankung unterliegen, sondern auch häufig die Intensität derselben eine verschiedene ist, genügt die Annahme nicht, dass die Höhe der Pulswelle allein für eine Erkrankung der Muskelhaut und somit Endarteriitis maassgebend sei.

Aus der Gesammterkrankungszahl (Tabelle H) lässt sich vermuthen, dass die Erkrankungen der Carotis externa mit einer Erkrankung der Carotis communis in einem gewissen Zusammenhange stehen, desgleichen, dass zwischen den Erkrankungen der Carotis interna und den Erkrankungen der Gehirnfässe nähere Beziehungen vorhanden seien.

Es muss somit meine Aufgabe sein, diese letzteren Beziehungen zu prüfen.

Die mikrokopische Untersuchung der Gehirngefässe bezog sich meist auf die art. basilaris, eine oder beide art. fossae Sylvii, Theile des Circulus arteriosus Willisii, einige grössere und kleinere Pialgefässe. Die Untersuchung dieser grösseren Anzahl von Gefässen, die demselben Stromgebiete angehörten, gestatteten in einem jeden Falle mit grösserer Sicherheit als bei allen übrigen Gefässen des Körpers zu entscheiden, ob eine reine nodöse oder rein diffuse Erkrankung vorlag oder ob beide Erkrankungsformen combinirt waren. Ich habe die in den Tabellen I_1 I_2 I_3 für Carotis interna und die Gehirngefässe angeführten Daten gesammelt und in Tabelle I_4 zusammen gestellt.

Tabelle I4.

Häufigkeit des Vorkommens der verschiedenen Formen der Arteriosclerose in der Carotis interna und den Gehirnarterien (in Procenten der untersuchten Fälle).

	Normal.	Reine diffuse Arteriosclerose.	Reine nodöse Arteriosclerose.	Arteriosc. nod. u. diff. combinirt.
Carotis interna	12	28	22	38
Gehirnarterien	17	21	45	17

Nach der Tabelle I_4 ist in der Carotis interna die Arteriosclerosis nodosa meist combinirt mit diffuser Erkrankung, während in den Gehirngefässen die reine nodöse Arteriosclerose überwiegt. Wenn man diese genauere Unterscheidung aufgiebt, und nur die Zahl derjenigen Fälle bestimmt, in denen überhaupt Arteriosclerosis nodosa vorkommt, so stimmt die Carotis interna wieder mit den Gehirngefässen nahezu überein (60:62). Da, wie schon früher erwähnt, auch die Gesammterkrankungszahl sowohl der Carotis interna, wie der Gehirngefässe nur eine sehr geringe Differenz aufweisen, geht somit hervor, dass die Carotis interna und die Gehirnarterien im Allgemeinen ähnliche Erkrankungsverhältnisse darbieten, also eine gemeinsame Ursache wirksam sein muss.

Diese aetiologischen Momente, welche die häufige Erkrankung dieses Stromgebietes zu erklären vermöchten, können nur durch die Untersuchung der topographischen Verhältnisse ermittelt werden.

In 20 Fällen ((38. 44. 33. 32. 10. 1. 6. 12. 14. 29. 37. 4. 23. 45. 11. 31. (Tabelle I_1.) 20. 30. 34. 41. (Tabelle I_2)) ist die Carotis interna der Sitz der stärksten

Erkrankung, wobei gleichzeitig nur die grösseren Gefässe der Hirnbasis erkrankt sind. Nur in einem Falle (23. Tabelle I_1.) — es handelt sich um einen Alkoholiker — ist eine Erkrankung der Dura verzeichnet. Gehirnanomalien oder Erkrankungen der weichen Hirnhäute fehlen in den übrigen Fällen.

In einer anderen Reihe von Fällen ist der Sitz der Erkrankung mehr in den Gehirngefässen zu finden. In 3 Fällen — es handelt sich um jüngere Leute — fehlen Anhaltspunkte für eine Erkrankung des Gehirnes (Tabelle I_2), während im Fall 7. 24. 42. 47 eine anatomisch nachweisbare Veränderung des Gehirnes, Fall 13 und 40 eine functionelle Störung desselben, Fall 42 zugleich eine Erkrankung der weichen Hirnhäute vorlag. In Fall 3. 13. 24. 26. 42. 47. tritt hohes Alter entgegen.

In je einem Falle von Lues III (48), seniler Atrophie des Grosshirnes (47), Atrophie der Grosshirnrinde bei einem 28jährigen Manne (7) erwiesen sich sowohl grössere, mittlere und kleinere Gefässe als erkrankt, und nur die kleinsten Pialgefässe waren anscheinend frei von Arteriosclerose. Es ist dieses um so mehr hervorzuheben, als in allen übrigen Fällen die Arteriosclerose nur auf die grösseren basalen Gefässe beschränkt war.

Aus der topographischen Untersuchung geht hervor, dass es zweiffellos Fälle giebt, die mit einer — soweit bekannt — primären Erkrankung der Gehirnsubstanz und der Gehirnhäute in Beziehung stehen.

Diese Fälle sind jedoch zu spärlich, um die Häufigkeit der Erkrankung der Hirngefässe zu erklären.

Es müssen in dem physiologischen Verhalten des Gehirnes Momente gegeben sein, welche den Gefäss-

tonus in ungewöhnlicher Weise in Anspruch nehmen. Dabei übt vielleicht der Wechsel des Gefässtonus zwischen dem Wachen und Schlafen, der Wechsel des Gefässtonus bei psychischer Erregung, sensoriellen Reizen, Körperanstrengungen eine hervorragende Rolle, deren eingehende Discussion jedoch verfrüht erscheint.

Das anatomische Resultat steht fest, dass die grösseren Gefässe des Hirnes und seiner Häute einen Praedilectionsort der arteriosclerotischen Erkrankung bilden.

IV.

Ueber die Phlebosclerose.

Die Untersuchungen von Sack haben für die Auffassung der Phlebosclerose ganz neue Gesichtspunkte ergeben. Wenn man indessen seine Arbeit genauer prüft, bemerkt man, dass einige seiner wichtigsten Schlussfolgerungen auf nur spärlichen Beobachtungen beruhen. Namentlich sind es die Hautvenen der oberen Extremität, welche er nur in 6 oder 7 Fällen prüfte. Auch die V. saphena parva wurde von ihm nur 14 mal untersucht, und doch beruht die Behauptung, dass die Phlebosclerose als eine Systemerkrankung anzusehen sei, zum guten Theile auf dem Nachweise, dass dieselbe wenigstens in den vollkommener ausgebildeten Fällen in allen Theilen und somit auch in diesen Abschnitten des Venenbaumes vorkomme. Es schien deshalb wünschenswerth, die Zahl der Beobachtungen zu vermehren und zugleich dieselben über die noch nicht untersuchten Gebiete der Venenverzweigungen zu erstrecken. Ich habe in 50 Fällen jeweilen 23 Venen mit unbewaffnetem Auge und von diesen 18 Venen auch mikroskopisch untersucht. Ausschliesslich mit unbewaffnetem Auge habe ich die V. jugularis externa, V. brachiocephalica, V. iliaca communis, V. iliaca interna, V. tibialis postica, geprüft.

Trotz sorgfältigster Untersuchung vermochte ich in keinem Falle mit blossem Auge an der Intima irgend einer Vene Veränderungen nachzuweisen, auch dann, wenn sich mikroskopisch als stark erkrankt erwies. Dieses stimmt auch mit den Erfahrungen früherer Autoren überein und veranlasst mich bei dieser Darstellung meiner Untersuchungsergebnisse gänzlich von den nur makroskopisch untersuchten Venen abzusehen.

Die pathologische Anatomie des Venensystemes ist somit in viel höheren Grade auf die mikroskopische Anatomie angewiesen, als wie dieses für die arterielle Bahn zutrifft. Ich muss es mit diesem Umstande in Verbindung bringen, wenn bis jetzt keine Erfahrungen über nodöse Formen der Phlebosclerose vorliegen. Die nodöse Phlebosclerose ist allerdings in der Regel nur durch lückenlose Reihen von Stufenschnitten mit Sicherheit nachzuweisen, weil, wie Sack richtig angiebt, auch die diffuse Phlebosclerose zu keiner ganz gleichmässigen Verdickung der Intima zu führen pflegt und weil auch die Anfangsstadien dieser letzteren Erkrankung in der Regel ein mehr fleckweises Auftreten besitzen. Erst bei stärkerer Entwickelung confluiren die dünnen Bindegewebslamellen der Intima zu ausgedehnteren diffusen Verdickungen. Dem ungeachtet war ich in einzelnen Fällen in der Lage mikroskopisch ausserordentlich dicke und mächtige Bindegewebsknoten in der Intima der Venen nachzuweisen, welche mich berechtigen, das gelegentliche Auftreten einer knotigen Phlebosclerose zu behaupten. Sie ist aber nicht sehr häufig. In der Regel findet man dabei auch regressive Metamorphosen der neugebildeten Bindegewebsmassen, und

zwar in der Gestalt der hyalinen Degeneration, welche für die makroskopische Untersuchung sich nicht deutlich bemerkbar macht. Verfettungen und Verkalkungen dagegen, welche in der Arterie die Diagnose der nodösen Arteriosclerose so sehr erleichtern, konnte ich bei den Venen nicht bemerken.

Bezüglich der Einzelheiten der endophlebitischen Veränderungen glaube ich auf Sack verweisen zu dürfen. Es handelt sich immer um das Auftreten subendothelialer bindegewebigen Schichten in der Intima, welche sich in der Regel in den Anfangsstadien durch grossen Zellreichthum auszeichnen. Dabei ist die Zwischensubstanz des neugebildeten Gewebes von undeutlich fibrillärem Character und arm an elastischen Elementen. Wo aber elastisch-musculöse Schichten in der normalen Intima vorkommen, pflegen auch diese sich zu verdicken durch Zunahme der hyalinen Zwischensubstanz, durch Schwund der Muskelzellen und Schwund elastischer Elemente und wie es scheint, auch durch eine Vermehrung der in diesen Schichten enthaltenen Bindegewebszellen, so dass später eine in dieser Weise veränderte elastisch-musculöse Schicht nicht immer zu unterscheiden ist von einer neugebildeten Bindegewebslage.

Das Hauptinteresse meiner Untersuchungen concentrirt sich auf die topographische Verbreitung der Phlebosclerose, ehe indessen ich auf diese näher eingehe, müssen noch einige Vorbemerkungen vorausgeschickt werden über die normale Structur derjenigen Venen, welche von Sack keine Berücksichtigung fanden oder von diesem Autor nur selten untersucht wurden.

Die Vena jugularis interna ist in ihrem speciellen Verhalten von Sack eingehend untersucht und

beschrieben worden. Meine Untersuchungen ergeben eine Bestätigung, der von ihm gefundenen Thatsache, dass in einigen Fällen eine Muscularis vorhanden ist, in anderen Fällen eine Muscularis völlig fehlt. Doch kann ich in dieser Beziehung noch genauere Angaben machen. Ich finde, dass unter den von mir untersuchten Gefässen in der Hälfte der Fälle eine Muscularis fehlt. An ihrer Stelle trifft man ein derbfibrilläres mit zahlreichen, dicken, elastischen Fasern durchflochtenes Bindegewebe.

Nur in 6 Fällen unter 49 war eine Ringmuskelschicht nachzuweisen. Die Dicke dieser Muskelschicht schwankt zwischen 0,0118—0,1185 Mm. In den übrigen Fällen waren nur Andeutungen einer Ringmusculatur, mit relativ spärlichem Bindegewebe zwischen den Muskelzellen oder durch breite Bindegewebschichten und elastische Fasernetze getrennte Muskelgruppen zu verzeichnen.

Uebereinstimmend mit Sack fand ich in 47 Fällen, dass die Adventitia vollständig oder nahezu frei von musculösen Elementen war. In 2 Fällen jedoch (Fall 2 und 47 der Beobachtung) traten in der Adventitia der V. ingularis interna in der Mitte ihres Verlaufes mächtige Bündel von längsverlaufenden Muskelfasern auf. In dem einen Falle betrug die Dicke dieser Muskelschicht 0,2541—0,5082 Mm., in dem anderen 0,1644—0,6776 Mm. Die V. ingularis interna zeigt somit, in einzelnen wenigen Fällen in Bezug auf die Structur der Adventitia eine Uebereinstimmung mit den Hohlvenen.

Auch die [illegible] sich in ihrem Bau dem V[illegible] [illegible]nterna, nur

mit dem Unterschiede, dass bei diesem Gefässe häufiger (in 19 Fällen) eine mehr oder minder stark entwickelte Ringmuskelschicht auftritt. Nur in 7 Fällen fehlten Muskelfasern der Gefässwand. In 23 Fällen konnte eine mehr oder minder breite stellenweise unterbrochene Ringmuskelschicht ermittelt werden.

Längsmuskelfasern in der Adventitia habe ich bei der V. subclavia vergebens gesucht.

Die V. axillaris zeigt stets eine Ringmuscularis. Im übrigen stimmt dieses Gefäss völlig mit der von Sack näher beschriebenen Vena brachialis überein, so dass ich eine speciellere Beschreibung unterlasse.

Bei der Cava inferior constatirte Epstein[1]), wie auch ich bestätigen muss, die schon von Kölliker festgestellte Thatsache, dass an manchen Stellen eine breite Ringmuscularis vorhanden ist, an einzelnen Stellen jedoch circuläre Muskelfasern fehlen.

Die Cava superior zeigt im Allgemeinen dieselben Structurverhältnisse wie die untere Hohlvene. Die Ringmuskelschicht ist bei der oberen Hohlvene stets dünner als dieses durchschnittlicher Weise bei der Cava inferior der Fall ist. In einigen Fällen fehlen Muskelfasern in allen Schichten der Gefässwand. Während in der Cava inferior Längsmuskelbündel in der Adventitia nie fehlen, ist diese Schicht in der oberen Hohlvene stets von geringer Breite, in einigen Fällen nur auf einen Theil der Peripherie des Gefässes beschränkt, manchmal gänzlich fehlend.

---

1) S. Epstein. Ueber die Structur normaler und ectatischer Venen. Virchow's Archiv. Bd. 108. 1887.

Die Vena Portae wurde in 45 Fällen untersucht. Aus äusseren von mir unabhängigen Gründen konnte ebenso wie bei der Cava superior auch dieses Gefäss nicht stets genau an derselben Stelle untersucht werden. In der Regel wählte ich die Eintrittsstelle in die Leber, wo dieses nicht anging, habe ich sie aus dem Bindegewebe des hilus der Leber heraus präparirt. In einzelnen Fällen musste ich die Zweige aus dem Lebergewebe herausnehmen. Unterschiede in der Structur konnte ich dabei nicht bemerken.

Die Intima besteht aus einer sehr zarten Elastica und dem Endothel.

Die Muscularis ist meist von einer Mächtigkeit wie wir sie bei der Cava inferior finden. Zwischen den circulären Muskelbündeln treten starke elastische Membranen auf, welche der Media einen geschichteten Character verleihen. Jedoch giebt es auch Fälle, in denen die Muscularis sehr spärlich ist, in einzelnen Fällen völlig fehlt. Die Adventitia lässt zwei Schichten unterscheiden. Die innere Schicht besteht aus zahlreichen parallel der Längsachse des Gefässes gelagerter Muskelbündel, welche von einander getrennt sind durch verschieden breite Bindegewebslagen, in welchen derbfasriges Bindegewebe und starke elastische Fasern prävaliren. Die äussere Schicht der Adventitia hat einen vorwiegend bindegewebigen Character und ist Trägerin der gröberen Vasa vasorum. Die innere musculöse Schicht der Adventitia fehlt in einigen Fällen, in anderen ist sie excessiv stark entwickelt und bildet fast den einzigen Bestandtheil der Wand der Vena Portae. In einem Falle, der Schnitt betrifft die Einmündung der V. Portae in die Leber, sind nach aussen von der

Elastica der Intima keine circulären Muskelfasern nachzuweisen, sondern es legen sich fast unmittelbar an die Intima die mächtigen längsgerichteten Muskelbündel der Adventitia. Zwischen der Elastica und der Adventitia liegt nur eine sehr schmale Zone eines feinfasrigen Bindegewebes, deren Breite zwischen 0,0039—0,0276 Mm. schwankt. Nur an einer relativ sehr kleinen Partie des Gefässumfanges sind die Längsbündel der Adventitia schmächtig und durch breite Zonen von Bindegewebe von einander geschieden. An dieser Stelle liegen zwischen Intima und Adventitia spärliche circuläre Muskelfasern als Andeutung einer Media.

Bezüglich der Erkrankung der V. Portae kann ich mich hier sehr kurz fassen. Dieselbe wurde nur in 2 Fällen beobachtet, in Gestalt einer bindegewebigen Verdickung der Intima. Im Falle 34 der Beobachtung handelt es sich um eine ausgesprochene Lebercirhose und, dass bei dieser bindegewebige Verdickungen der Intima der V. Portae vorkommen, haben schon Rokitansky und Virchow beobachtet. Ihre Erklärung dürfte wohl in einfacher Weise gegeben sein in der Erweiterung, welche dieses Gefäss in solchen Fällen erleidet. In dem anderen Falle Nr. 3 lag eine schwere Kreislaufstörung vor, infolge einer Insuffic. der Aortenklappen und der Mitralis, welche offenbar zu langdauernden, vielleicht zu wiederholten Stauungen in Venensysteme und somit auch in der Pfortader geführt hatten. Die bindegewebige Verdickung der Intima der V. Portae war hier weniger hochgradig; es waren auch hier beinahe alle übrigen Venen stark erweitert und ihre Intima bindegewebig verdickt.

Ehe ich mich nun auf eine Besprechung der wichtigsten Fragen, welche die Topographie der Phlebosclerose betreffen, einlasse, scheint es angezeigt, in übersichtlicher Form die Untersuchungsergebnisse zusammenzustellen und will ich mich zunächst der Häufigkeit des Vorkommens der fibrösen Endophlebitis in den verschiedenen Gefässprovinzen zu wenden.

Die folgende Tabelle K giebt zunächst in den beiden ersten Spalten die Ergebnisse meiner eigenen Untersuchung. Die beiden letzten Spalten sind auf dem Wege entstanden, dass ich auch die von Sack untersuchten Fälle mit berücksichtigte. Es wurde dabei die Häufigkeit des Vorkommens der Phlebosclerose in Procenten ausgerechnet durch eine neue Zusammenstellung aller einzelnen von dem genannten Autor und von mir untersuchten Fälle.

Tabelle K.

Häufigkeit der fibrösen Endophlebitis in den verschiedenen Gefässprovinzen.

	Anzahl der von mir untersuchten Gefässe.	Anzahl der Erkrankungen.	Häufigkeit der Endophlebitis bei Berücksichtigung der von Sack untersuchten Fälle.	
			Anzahl der untersuchten Gefässe.	Häufigkeit der Endophlebitis in Procenten d. untersuchten Fälle.
V. poplitea	50	45	122	90
V. saphena parva	49	34	63	75
V. femoralis	50	36	117	74
V. saphena magna	50	25	105	71
V. iliaca externa	50	19	111	38

	Anzahl der von mir untersuchten Gefässe.	Anzahl der Erkrankungen.	Häufigkeit der Endophlebitis bei Berücksichtigung der von Sack untersuchten Fälle.	
			Anzahl der untersuchten Gefässe.	Häufigkeit der Endophlebitis in Procenten d. untersuchten Fälle.
V. cephalica	49	16	55	33
V. tibialis antica	50	9	138	24
V. jugularis interna	49	8	69	22
V. basilica	50	6	57	18
Grosse Hautvene am Handgelenke	43	7	43	16
V. Cava inferior	48	7	48	15
V. subclavia	49	5	49	10
V. brachialis	49	5	104	9
V. axillaris	48	4	48	8
V. Cava superior	44	3	44	7
V. Portae	45	2	45	4
V. ulnaris	50	2	108	2
V. radialis	50	1	102	2

Vergleicht man diese Tabelle mit der entsprechenden Tabelle von Sack, so zeigen sich keine tiefer greifenden Unterschiede. Nur mag schon jetzt hervorgehoben werden, dass die V. jugularis interna und die Hautvenen der oberen Extremität eine geringere Erkrankungszahl aufweisen, ein Unterschied der sich wohl darauf zurückführen lässt, dass mein Vorgänger nur wenige Fälle untersuchte.

Um nun aber auch den Grad der Erkrankung zu berücksichtigen, habe ich weiter hin noch die Tabelle L

aufgestellt, welche in mancher Beziehung noch eine grössere Uebersichtlichkeit gestattet, als die Tabelle K. sie bezieht sich ausschliesslich auf meine eigenen Beobachtungen.

Tabelle L.

Häufigkeit des Vorkommens der verschiedenen Grade der Phlebosclerose in Procenten bei 50 Gefässsystemen.

	Normal.	Ger. Phlebo-sclerose.	Mäss. Phleb.	Z. st. Phleb.	St. Phleb
Cava sup.	94	6	—	—	—
V. jug. int.	84	14	2	—	—
V. subclavia	90	10	—	—	—
V. axillaris	92	8	—	—	—
V. brachialis	9	6	—	2	2
V. radialis	98	2	—	—	—
V. ulnaris	96	4	—	—	—
Grosse Hautvene am Handgelenke	86	10	2	2	—
V. basilica	88	6	2	2	2
V. cephalica	68	6	14	6	6
Cava inferior	86	8	4	2	—
V. iliaca	62	10	22	6	—
V. femoralis	28	10	42	12	4
V. Poplitea	10	16	24	28	22
V. tibialis ant	82	10	2	2	4
V. saphena magna	50	4	20	16	10
V. saphena parva	32	24	24	12	8
V. Portae	96	2	—	2	—

Zunächst habe ich auf Grund dieser Ergebnisse 2 Hauptsätze von Sack zu bestätigen.

1. Die Venen der unteren Extremität erkranken häufiger und stärker, als die Venen der oberen Extremität und des Stammes.
2. An der oberen und unteren Extremität ist die Häufigkeit der Erkrankung der einzelnen Venen eine um so grössere, je mehr man sich den freien Enden der Extremität nähert.

Diese beiden Sätze erleiden durch meine Untersuchungen aber noch eine Einschränkung durch ein Moment, welches auch bei jenem Autor schon hervortrat. Auch Sack hatte gefunden, dass die kleinen Venen der unteren Extremität, wie z. B. die V. tibialis antica in der Gegend des Fussgelenkes ungleich seltener erkranken, als die grösseren Stämme. Es hängt dieses offenbar mit dem Umstande zusammen, dass hier die Grösse der Vene eine Rolle spielt. So finden wir denn auch, dass in der oberen Extremität die grossen Hautvenen häufiger und stärker erkranken als die kleineren Begleitvenen der Arterien. Im übrigen aber wird man den Ausführungen von Sack gerecht werden müssen und zugeben, dass die von ihm erwähnte Analogie zwischen der diffusen Arteriosclerose und der diffusen Phlebosclerose besteht und dass diese beiden Erkrankungen vorzugsweise diejenigen Gefässgebiete betrifft, welche bei verschiedenen Körperhaltungen einem grösseren Wechsel des hydrostatischen Druckes ihres Inhaltes ausgesetzt sind.

Sack hat sodann den Nachweis zu führen gesucht, dass in der einen Reihe der Fälle die fibröse Endophlebitis als eine Lokalerkrankung sich darstellt, in anderen

Fällen eine Systemerkrankung genannt werden kann. Auch dem muss ich zustimmen. Ich kann zunächst auf die oben erwähnte Erkrankung der V. portae bei Lebercirrhose verweisen, welche den Charakter einer Localerkrankung trägt. Sack hat einige ähnliche Fälle beschrieben, ich möchte aber noch einen anderen Umstand berühren.

Wie bei der Lebercirrhose die Erweiterung der V. portae als eine locale Veränderung sich darstellt und zur localen fibrösen Endophlebitis führt, so giebt es auch Fälle, in denen eine Drucksteigerung im ganzen Venensysteme ähnliche Folgen hat. Auch hier wird man zunächst als Ursache der Erkrankung die vom Herzen ausgehende Circulationsstörung betrachten müssen. Ich verweise in dieser Beziehung auf Fall 3 und 12 der Beobachtung. In beiden Fällen war ein Insufficienz der Musculatur des Herzens, allgemeine venöse Stauung und Erweiterung des Venensystems eingetreten.

Wir finden dem entsprechend hier endophlebitische Veränderungen nicht nur in den Venen der unteren Extremität und den grossen Hautvenen der oberen Extremität, sondern es handelt sich hier namentlich auch noch um diffuse bindegewebige Verdickung der Intima der V. Cava superior und inferior, V. subclavia, V. jugularis interna, V. axillaris und anderer grosser Venenzweige, die sonst nicht häufig erkranken. Man wird daraus wohl den Schluss ziehen dürfen, dass hier die vom Herzen ausgehende Circulationsstörung eine bedeutsame Rolle spielt, und dass eine solche Veränderung der grossen Körpervenen auch zu erwarten sei,

wenn bei sonst normalem Verhalten derselben die Herzaction eine chronische Störung erfahren hätte.

Es ist jedoch zu bemerken, dass in beiden Fällen auch diffuse Arteriosclerose vorlag und dass demgemäss wohl anzunehmen ist, dass das Eintreten der allgemeinen Venenerkrankung auch begünstigt wurde durch diejenigen Momente, welche in der Arterie die Schwächung der Musculatur herbeiführten. Es ist nicht unwahrscheinlich, dass hier eine pathologische Schwächung der tunica media der Venenwand das Eintreten der bindegewebigen Verdickung der Intima begünstigte. Stellt man sich auf diesen Standpunkt, so muss man sagen, dass hier eine Phlebosclerose vorliegt, dass heisst, eine Erkrankung aller Häute der Venenwand und zwar eine diffuse Phlebosclerose. Diese diffuse Phlebosclerose ist aber insofern als sie wesentlich von einer vom Herzen ausgehenden Blutstauung abhängt eine Secundärerscheinung. Man kann sie dem entsprechend der secundären Arteriosclerose analogisiren und von einer secundären diffusen Phlebosclerose sprechen.

Somit kann man behaupten, dass wenn bei bestehender Schwächung der Venenwände eine Stauung im grossen Kreislaufe auftritt, sich die Venen erweitern und der Blutstrom in denselben verlangsamt wird und sich eine secundäre diffuse Phlebosclerose entwickelt. Diese stimmt auch in dem Punkte mit der diffusen secundären Arteriosclerose überein, als sie beinahe regelmässig verknüpft sein dürfte mit einer Phlebosclerose, bei welcher die primäre Schwächung der Gefässwand die entscheidende Rolle spielt, also mit einer diffusen primären Phlebosclerose.

Die diffuse primäre Phlebosclerose ist nun diejenige Systemerkrankung, welche in Beziehung auf ihre topographische Verbreitung mit der diffusen primären Arteriosclerose übereinstimmt. Sie betrifft alle Abschnitte des Venenbaumes, tritt aber vorzugsweise in den Venen der unteren Extremität auf.

Die Erklärung, weshalb die untere Extremität von der primären Phlebosclerose bevorzugt ist, hat bereits Sack geliefert. Hier ist der Wechsel des hydrostatischen Druckes nicht nur an und für sich grösser, sondern die Hülfsmomente für den Blutstrom der Venen sind weniger zahlreich. Während die oberen Extremitäten meist ununterbrochen in Bewegung sind, ruhen die unteren häufiger und fallen somit hier Muskelbewegungen weg, die den Venenstrom unterstützen können.

Das Hauptinteresse concentrirt sich aber auch in dem Nachweise der topographischen Congruenz zwischen der diffusen Phlebosclerose und der diffusen Arteriosclerose und auf dem Nachweise, dass mit geringen Graden der Arteriosclerose auch geringe Grade der Phlebosclerose und mit den höheren Graden auch höhere Grade der Phlebosclerose verknüpft zu sein pflegen.

Bereits Sack machte darauf aufmerksam, dass beide Erkrankungsformen nicht genau proportional sind, dass aber eine Beziehung zwischen beiden unverkennbar hervortritt. Sack führte den Nachweiss auf dem Wege, das er seine Fälle nach dem Grade der Arteriosclerose ordnete. Dieses habe ich nicht durchgeführt aus dem Grunde, weil ich in anderer Weise an die Frage herantrat. Sack konnte die Eintheilung durch-

V.

Die Beziehungen der Arteriosclerose zur Tuberculose.

Vor wenigen Monaten hat N. S. Ippa im „Wratsch“ [1]) die Frage erörtert, in wiefern auch die Tuberculose als aetiologisches Moment der Arteriosclerose zu betrachten sei. Derselbe ging aus von einigen einschlägigen Erfahrungen von Manasseïn, welcher auch bei jüngeren Phthisikern rigide Arterien beobachtet hatte. Von vorn herein erscheint es durchaus erklärlich, dass die schweren allgemeinen Ernährungsstörungen, welche die Tuberculose zu begleiten pflegen, eine Schädigung der mittleren Gefässhaut hervorrufen und demgemäss Arteriosclerose bedingen. Mit dieser Auffassung stehen die Ergebnisse von Ippa völlig in Uebereinstimmung, indem er bei 10 Phthisikern, welche vor dem 30. Lebensjahre gestorben waren, entsprechende Veränderungen in der Gefässwand nachwies.

In den Arbeiten von Sack sind die Gefässe von 22 Phthisiker beschrieben worden und von mir sind aber ausserdem die Gefässe von 20 Phthisikern untersucht worden und mag es deshalb gerechtfertigt erscheinen, an diese Frage mit etwas grösserem Materiale von 42 Beobachtungen von Neuem heranzutreten.

---

1) „Врачъ“. 1888. No. 20.

Sack hat seine Beobachtungen in seiner Dissertation einzeln mitgetheilt und in den Anhangstabellen seiner Schrift nach dem Grade der Erkrankung des Arteriensystemes in 4 Gruppen geordnet. Um eine Vergleichung zu ermöglichen, habe ich meine Beobachtungen gleichfalls in 4 Gruppen vertheilt und finde nun im Ganzen:

Bei 12 Tuberculoesen (29 %) das Arteriensystem normal oder annähernd normal.
„ 21 „ (50 %) geringe Arteriosclerose.
„ 7 „ (16 %) Arteriosclerose mittleren Grades.
„ 2 „ (5 %) starke Arteriosclerose.

Aus dieser Zusammenstellung geht hervor, dass bei Tuberculoesen die geringen Grade der Arteriosclerose etwas häufiger vorkommen, die mittleren und höheren Grade seltener.

Dieses Ergebniss wird etwas vollständiger beleuchtet, wenn man nun auch das Alter der einzelnen Fälle in Betracht zieht. Aus den Untersuchungen von Sack und mir habe ich zunächst folgende Tabelle zusammengestellt.

Tabelle M.

Das Verhalten des Arteriensystemes bei Tuberculösen (im ganzen 42 Fälle).

	Normales Gefässsystem.	Arteriosclerose geringen Grades.	Arteriosclerose mittleren Grades.	Hochgradige Arteriosclerose.
15—30 Jahre	24 %	17 %	—	—
30—45 Jahre	5 %	26 %	12 %	—
45—60 Jahre	—	7 %	2 %	5 %
Ueber 60 Jahre	—	—	2 %	—

Zum Verständnisse dieser Tabelle erscheint es weiterhin von Bedeutung, dass die mittleren und höheren Grade der Arteriosclerose (im ganzen 9 Fälle) beinahe sämmtlich Besonderheiten aufweisen, welche die schwere Erkrankung des Gefässsystemes erklären. Es fand sich schwerer Alkoholismus einmal, schwere Formen von Lues 2 mal zum Theil verbunden mit Nephritis, 2 Fälle von chronischer diffuser Nephritis, 2 Herzfehler. Es bleiben 2 Fälle übrig, über welche kein bestimmter Nachweis geliefert werden kann. In dem einen handelt es sich um eine localisirte Arteriosclerose der unteren Extremität, die wohl kaum mit der Phthise in Zusammenhang steht. In dem anderen Falle ist ein bestimmter Grund für die Erkrankung der Arterien nicht anzuführen.

Man gelangt auf diesem Wege wieder zu dem Ergebnisse, dass bei Tuberculösen neben normalen und annähernd normalen Gefässen recht häufig auch geringe Grade der Arteriosclerose vorkommen, in seltenen Fällen auch schwere Formen.

Unter die letzteren rechne ich den Fall, in dem eine andere Ursache nicht nachweisbar war. Es gehören hierher möglicher Weise auch die beiden Fälle von chronischer diffuser Nephritis, denn letztere konnte ja in ihrer Entstehung sowohl durch die Tuberculose als durch die Arteriosclerose bedingt sein.

Wenn ich nun eine ähnliche Tabelle, wie sie soeben für die Phthisiker angestellt wurde, auch für alle anderen Beobachtungen bilde, so gelange ich zu folgenden Resultaten.

Tabelle N.

Das Verhalten des Arteriensystemes bei 150 Leichen ohne Rücksicht auf die Todesursache.

	Normales Gefässsystem.	Arteriosclerose geringen Grades.	Arteriosclerose mittleren Grades.	Hochgradige Arteriosclerose.
15—30 Jahre	16 %	7 %	2 %	—
30—45 Jahre	9 %	16 %	9 %	1 %
45—60 Jahre	—	4 %	14 %	4 %
Ueber 60 Jahre	—	2 %	11 %	5 %

Aus dem Vergleiche dieser Tabelle N mit der Tabelle M folgt, dass bei den Tuberculösen die Arteriosclerose etwas frühzeitiger vorkommt und zwar namentlich die geringen Grade.

Es spricht dieses entschieden im Sinne von Ippa. Ich kann jedoch dem Ergebnisse keine grosse Bedeutung beilegen, weil die Zahl der Beobachtung, auf welche Tabelle M beruht noch eine geringe ist. Auch muss man im Auge behalten, dass die Tuberculösen im allgemeinen in früheren Lebensjahren sterben und dass schon aus diesem Grunde die grössere Häufigkeit des Vorkommens der geringeren Grade der Arteriosclerose, wie sie für das dritte und vierte Decennium des Lebens characteristisch ist, ihre Erklärung finden möchte. Andererseits aber ergiebt sich aus den 42 Fällen von Tuberculose mit ziemlicher Bestimmtheit, dass die schweren Formen der Arteriosclerose nur dann in Begleitung der Tuberculose aufzutreten pflegen, wenn besondere Momente, namentlich schwere Kreislaufstörungen den Krankheitsvorgang compliciren. Eb-

auch muss man daran festhalten, dass die Mehrzahl der Tuberculösen zugleich geringe Grade des Arteriosclerose aufweisen und zwar entsprechend den Erfahrungen von Ippa bereits zu einer Zeit, wo im Uebrigen die Arteriosclerose nicht so häufig ist. Ich bin daher in der angenehmen Lage bis zu einem gewissen Grade die Ausführungen von Ippa zu bestätigen, muss aber der Vollständigkeit wegen hinzufügen, dass bei Tuberculösen die Gefässe auch recht häufig normal oder annähernd normal getroffen werden, und dass bei Tuberculösen die schwereren Formen der Arteriosclerose seltener sind.

Fragt man nach dem Grunde, weshalb bei der einen Reihe der Tuberculösen normale Gefässe, bei der anderen sclerotische beobachtet werden, so könnte man zunächst denken an die starke Abmagerung, welche die Phthise begleitet. Es wäre möglich, dass mit der Abmagerung der Blutumlauf in den früher fettreichen Gewebstheilen sich in dem Grade verminderte, dass eine compensatorische Endarteriitis der grossen Gefässe die Folge wäre.

Um diese Frage zu prüfen, habe ich den Versuch gemacht, aus den Beobachtungen von Sack und von mir alle diejenigen Fälle von Tuberculose zusammenzustellen, bei welchen genauere Nachrichten über den Ernährungszustand vorlagen. Indessen ergiebt sich dabei kein entscheidendes Resultat. Einerseits ist die Zahl derjenigen Fälle, in welchen hinreichend genauere Nachrichten über den Ernährungszustand vorliegen nicht gross genug, andererseits sind für die meisten Fälle keine Angaben mehr zu gewinnen darüber, ob

die Abmagerung rasch oder langsam eingetreten war und wie lange nach der schweren Ernährungsstörung der Patient noch lebte. Man sieht leicht ein, dass mindestens eine längere Reihe von Monaten vergehen muss, ehe eine Atrophie eines Gewebes in dem oben bezeichneten Sinne eine nachweisbare anatomische Veränderung in der Gefässwand hervorzubringen im Stande ist. Ich muss daher diese Frage offen lassen. Bei der weiteren Prüfung aber wird man auch im Auge behalten müssen, dass bei Tuberculösen kürzere oder längere Fieberperioden vorkommen und dass bei anderen fieberhaften Erkrankungen, namentlich bei fieberhaften Infectionskrankheiten nicht selten der Grund gelegt wird für die spätere Entwickelung diffuser Formen der Arteriosclerose.

Uebersicht

der untersuchten Fälle.

(M. = Mann. W. = Weib).

(12 Fälle aus dem Dorpater Patholgischen Institute. 38 Fälle aus dem Obuchowschen Stadthospitale zu St. Petersburg).

Fall 1.

M. 40 Jahr. Chronische ulceröse, tuberculöse Pneumonie. Fibröse Pleuritis. Chronische interstitielle Nephritis. Geringe diffuse Arteriosclerose und Phlebosclerose. Starke Abmagerung.

Fall 2.

M. 35 Jahr. Eitrige Bronchitis. Chronische käsige und ulceröse Pneumonie. Hyperplasie der Bronchiallymphdrüsen. Folliculäre Geschwüre des Dünndarmes. Multiple hämorrhagische Infarcte der Milz. Hochgradige Abmagerung. Oedem des rechten Unterschenkels. Spuren von Arteriosclerose und Phlebosclerose.

Fall 3.

M. 63 Jahr. Diffuse Erweiterung des Aortensystemes. Diffuse und knotige Arteriosclerose. Arteriosclerotische Nephritis. Relative Insufficienz der Aortenklappen und der Mitralis. Hypertrophie und Dilatation aller Herzabtheilungen. Stauung im grossen und im

kleinen Kreislaufe. Sclerose der A. Pulmonalis. Multiple Oedeme. Kräftig gebaute Leiche. Mikroskopisch: ausgedehnte Phlebosclerose.

Fall 4.

W. 60 Jahr. Ulceröses Carcinom der Portio vaginalis. Metastasen in den sacralen Lymphdrüsen und Peritoneum. Allgemeine Anaemie. Trübung der parenchymatösen Organe.

Fall 5.

W. 30 Jahr. Chronische Endocarditis mitralis. Insufficienz der Mitralis. Hypertrophie und Dilatation aller Herzabtheilungen. Relative Insufficienz der Tricuspidalis. Fettdegeneration des Myocards. Stauung im grossen und kleinen Kreislaufe. Multiple Oedeme. Bronchialcatarrh. Lobuläre Pneumonie.

Fell 6.

M. 29 Jahr. Chronische ulceröse tuberculöse Pneumonie mit frischen lobulären Hepatisationen. Pleuritis fibrinosa. Schwacher Ernährungszustand. Gefässsystem annähernd normal.

Fall 7.

M. 28 Jahr. August Notton. Sect. 13./II. Dorp. psych. Klinik Atrophie der Grosshirnrinde. Multiple Hautverletzungen Hämorrhagische Infarcte und Abscesse der Lunge. Fibrinöse Pleuritis und Lungenoedem. Beginnende Arteriosclerose und Phlebosclerose.

Fall 8.

M. 50 Jahr. Ado Pipper. Section 8. März 1888. Aus der Dorpater psychiatrischen Klinik. Dilatations-

neurysma der Aorta adscendens. Knotige Arteriosclerose der Aorta und der Carotiden. Diffuse fibröse Leptomeningitis. Corticale Sclerose des Grosshirnes. Atrophie beider Optici. Graue Degeneration der Hinterstränge des Rückenmarkes. Pigmentatrophie des Herzmuskels. Lungenoedem. Leichtes Oedem der Malleolen. Mikroskopisch: Mässige diffuse Arteriosclerose. Spuren diffuser Phlebosclerose.

Fall 9.

W. 52 Jahr. Myxom der Pia mater des Brusttheiles des Rückenmarkes mit Compression der medulla spinalis. Eitrige Cystitis. Diphtheritische Geschwüre der Vagina und des Darmes. Allgemeine Abmagerung. Braune Atrophie des Herzmuskels. Deformirende Arthritis. Geringe knotige und diffuse Arteriosclerose und Phlebosclerose.

Fall 10.

W. 60 Jahr. Diffuses Fibrom der Mamma mit Uebergang in Carcinom. Carcinose der axillaren Lymphdrüsen. Embolie der rechten Pulmonalarterie. Lungenoedem. Multiple Oedeme in anderen Organen.

Fall 11.

W. 30 Jahr. Chronische ulceröse tuberculöse Pneumonie. Trübung des Herzmuskels, der Leber, Nieren. Starke Abmagerung.

Fall 12.

M. 34 Jahr. Chronische fibröse Endocarditis. Stenose und Insufficienz der Aortenklappen und Mitralis. Relative Insufficienz der Pulmonal und Tricuspidalklappen. Hypertrophie und Dilatation des rechten Ventrikels und des rechten Vorhofes. Braune Induration

und Oedem der Lunge. Stauung im grossen Kreislaufe. Multiple Oedeme. Embolische Narben in den Nieren. Erweichungsheerde in dem Linsenkerne. Beginnende Lebercirrhose. Geringe diffuse und knotige Arteriosclerose und geringe Phlebosclerose.

Fall 13.

M. 60 Jahr. Sarcom des rechten unteren Lungenlappen, mit Metastasen in den Lymphdrüsen und der Leber. Chronische interstitielle Pneumonie. Lobäre fibröse Pneumonie des linken unteren Lungenlappens. Starke Abmagerung. Im linken Schläfenbein ein Gumma. (Anamnese Epilepsie).

Fall 14.

W. 49 Jahr. Carcinom des Pancreas mit Metastasen im Peritoneum und in den retroperitonealen Lymphdrüsen. Ausgesprochener Marasmus.

Fall 15.

M. 46 Jahr. Chronische ulceröse tuberculose Pneumonie. Caries der Rippen. Tuberculose der Pleura, des Pericards und des Peritoneum. Insufficienz der Mitralis. Hypertrophie und Dilatation des linken Ventrikels. Geringe knotige Arteriosclerose und chronische interstitielle Nephritis.

Fall 16.

W. 37 Jahr. Pneumonia interstitialis chronica. Tuberculosis pulmonum caseosa. Emphysema pulmonum. Hypertrophie des linken Ventrikels. Nephritis interstitialis chronica. Gastroenteritis acuta. Ascites, Oedem der unteren Extremitäten.

Fall 17.

W. 46 Jahr. Enterocolitis diphteritica. Schwellung der mesenterialen Lymphdrüsen. Abscessus cerebelli. Trübung der Herzfleisches der Leber und Nieren.

Fall 18.

M. 52 Jahr. Gastroenteritis acuta. Allgemeine Lipomatose (Acuter und chronischer Alkoholismus). Chronische fibröse Pachymeningitis. Verfettung des Herzmuskels. Stauung im grossen Kreislaufe.

Fall 19.

W. 27 Jahr. Pneumonie catarrhalis acuta. Enterocolitis ulcerosa. Endometritis chronica posterior partialis. Starke Abmagerung.

Fall 20.

W. 38 Jahr. Chronische ulceröse tuberculöse Pneumonie. Starke Abmagerung.

Fall 21.

W. 28 Jahr. Chronische tuberculöse Pneumonie. Starke Abmagerung.

Fall 22.

M. 43 Jahr. Chronische ulceröse tuberculöse Pneumonie. Tuberculöse Darmgeschwüre. Hämorrhagische fibrinöse Peritonitis.

Fall 23.

M. 35 Jahr. Bronchiectasie. Gangrän des rechten oberen Lungenlappens. Pneumonie des rechten unteren

Lungenlappens. Eitrige Pleuritis. Chronische fibröse Pachymeningitis. Fettleber. Verfettung des Herzens. Chronischer Magencatarrh. Starke Abmagerung. (Chronischer Alkoholismus).

Fall 24.

W. 80 Jahr. Knotige Arteriosclerose. Chronische interstitielle Nephritis. Allgemeiner Marasmus. Atrophie des Grosshirnes und Herzens, der Leber, Niere Milz. Doppelseitige lobäre Pneumonie.

Fall 25.

W. 30 Jahr. Typhöse Darmgeschwüre. Schwellung der Mesenterialen Lymphdrüsen. Trübung des Herzfleisches, der Leber, Niere. Hochgradiger Milztumor. Doppelseitige Pneumonie. Guter Ernährungszustand.

Fall 26.

W. 68 Jahr. Mässige knotige Arteriosclerose. Chronische interstitielle Nephritis. Croupöse Pneumonie. Guter Ernährungszustand.

Fall 27.

W. 43 Jahr. Caries der Wirbelsäule. Chronische tuberculöse Pneumonie. Tuberculose des Peritonaeums, des Darmes, der Lymphdrüsen. Starke Abmagerung.

Fall 28.

W. 40 Jahr. Carcinom des Rectum. Metastasen in den Lymphdrüsen. Acute Peritonitis.

Fall 29.

M. 28 Jahr. Chronische putride Bronchitis. Chronische ulceröse Pneumonie.

Fall 30.

W. 48 Jahr. Nephritis diffusa chronica. Pleuritis chronica fibrosa. Hepatitis interstitialis chronica. Colitis hämorrhagica ulcerosa. Pneumonia catarrhalis hämorrhagica. Mittelstarker Ernährungszustand. Oedem des rechten Beines. Thrombosen in sämmtlichen Venen und Hautvenen des rechten Beines.

Fall 31.

W. 59 Jahr. Enterocolitis diphteritica. Stenosis ostii venosi sinistri. Starke Abmagerung.

Fall 32.

W. 36 Jahr. Nephritis chronica interstitialis. Pneumonia catarrhalis acuta. Seröses Oedem der Gehirnhäute (Urämie).

Fall 33.

W. 36 Jahr. Chronische tuberculöse Pneumonie. Starke Abmagerung.

Fall 34.

M. 34 Jahr. Cirrhosis hepatis. Stauung im Pfortadergebiete. Chronische hämorrhagische Peritonitis.

Fall 35.

W. 21 Jahr. Chronische ulceröse tuberculöse Pneumonie. Darmtuberculose. Schwellung der Hals-, Bronchial- und Mesenteriallymphdrüsen.

Fall 36.

W. 43 Jahr. Pneumonia crouposa duplex lobi superioris.

Fall 37.

W. 28 Jahr. Atrophia hepatis flava. Icterus der Hautdecken und Conjunctiva. Trübung des Herzfleisches und der Nieren.

Fall 38.

W. 23 Jahr. Gastroenteritis acuta. Cholelithiasis. Endometritis puerperalis. Leichte Trübung des Herzfleisches, der Leber, Niere. Geringer Milztumor. Lobuläre Pneumonie. Schwacher Icterus der Hautdecken. Kräftig gebaute Leiche.

Fall 39.

W. 65 Jahr. Nephritis chronica duplex. Colitis ulcerosa. Tumor subperitonealis Jejuni. Senile Atrophie sämmtlicher Organe.

Fall 40.

M. 35 Jahr. Chronische tuberculöse Pneumonie. Tuberculöse Darmgeschwüre. Chronische Peritonitis. Trübung des Herzmuskels. Fettleber. Guter Ernährungszustand. (Delirium tremens.)

Fall 41.

M. 50 Jahr. Typhöse Darmgeschwüre. Schwellung der mesenterialen Lymphdrüsen. Trübung des Herzfleisches, der Leber, Niere. Milztumor. Pneumonie.

Fall 42.

M. 52 Jahr. Phlegmone septica pharyngis, laryngis et circa ösophagum et tracheam. Tracheobronchitis purulenta. Lobuläre Pneumonie beider Lungen. Trübung des Herzfleisches, der Leber, der Niere. Pachymeningitis chronica fibrosa. Leptomeningitis chronica. Atrophie der Gyri, Verbreitung der Sulci. Kräftig gebauter Leichnam.

Fall 43.

M. 17 Jahr. Pyelitis purulenta calculosa et pyelonephritis sinistra. Cystitis catarrhalis acuta. Starke Kyphose der Halswirbelsäule. Vom 3 und 4 Halswirbel sind nur Fragmente vorhanden. Vom 5 und 6 Halswirbel fehlen selbst Reste. Compressionsmyelitis des Halsmarkes. Amyloide Degeneration der Leber und der Milz. Starkes genu valgum. Aeusserste Abmagerung.

Fall 44.

W. 22 Jahr. Chronische ulceröse tuberculöse Pneumonie. Tuberculose der Niere. Fettleber. Trübung des Herzfleisches. Genu valgum. Starke Abmagerung.

Fall 45.

W. 73 Jahr. Enterocolitis diphteritica. Lobuläre Pneumonie beiderseits, Muscatnussleber. Geringe interstitielle Nephritis. In der Rinde der Niere einzelne erbsengrosse Cysten.

Fall 46.

M. 28 Jahr. Wallnussgrosse Gummen der Leber. Paucreatitis fibrosa mit zahlreichen erbsengrossen Cysten.

Stenose des ductus choledochus. Starker Icterus. Mässige Stenose der Bicuspidalis. Hypertrophie des rechten Ventrikels. Varices hämorrhoidales ulcerosae. Guter Ernährungszustand. Starker allgemeiner Icterus.

Fall 47.

W. 86 Jahr. Arteriosclerosis nodosa mit Verkalkungen. Nephritis chronica interstitialis. Hypertrophie des linken Ventrikels. Bindegewebige Verdickung der Klappen. Senile Atrophie sämmtlicher drüsigen Organe. Starke Verkalkung fast sämmtlicher Fascien und des perivasculären Bindegewebes.

Fall 48.

Nephritis chronica diffusa. Colitis ulcerosa. Enteritis catarrhalis acuta. Interstitielle chronische Pneumonie beider Lungenspitzen. Allgemeine Furunculose. Osteomyelitis gummosa tibiae dextrae. Ossificierende Periostitis beider Tibien. Exostosis des os occipitale. Traubenförmige Gummen von der Grösse eines Hühnereies bis zu submiliaren Gummen in dem Bindegewebsgerüste beider Hoden. Starke Abmagerung.

Fall 49.

W. 48 Jahr. Chronische ulceröse, tuberculöse Pneumonie. Kindskopfgrosses sackartiges Aneurysma der Aorta thoracica. (Perforation in den linken Bronchus.)

Fall 50.

W. 21 Jahr. Chronische ulceröse, tuberculöse Pneumonie. Tuberculosis acuta pleurae, piae matris, hepatis, lienis et renum.

Anhang.

1. Bei den Messungen der Intima der Arterien und Venen wurde stets die Gesammtdicke derselben in Betracht gezogen.
2. Die mikroskopischen Schnitte wurden an folgenden Stellen der Gefässe entnommen.

Carotis interna und externa 1 Ctm. nach ihrem Abgange.
Carotis communis. In der Mitte ihres Verlaufes.
Aorta adscendens. 2 Ctm. oberhalb der Semilunarklappen an der hinteren Aortenwand.
Aorta abdominalis. In der Mitte ihres Verlaufes.
A. Iliaca communis. In der Mitte ihres Verlaufes.
A. Femoralis superfic. 2 Ctm. unter d. Poupartschen Bande.
A. Poplitea. In der Mitte der Kniekehle.
A. tibialis antica am Sprunggelenke.
A. subclavia. Am äusseren Rande des m. scalenus anticus.
A. axillaris. In der Mitte der Achselgrube.
A. brachialis. In der Mitte des Oberarms.
A. ulnaris und radialis einige Ctm. oberhalb d. Handgelenkes.

Vena iliaca externa, femoralis superficialis, poplitea, tibialis antica, axillaris, brachialis, ulnaris, radialis wurden stets an derselben Stelle untersucht wie die zugehörige Arterie.

V. jugularis interna. In der Mitte ihres Verlaufes.
V. subclavia. am äusseren Rande des m. Scalenus anticus.
V. cephalica. Ein paar Ctm. oberhalb des Cubitalgelenkes.
V. basilica. In der Mitte des Oberarmes.
V. Cava superior. Meist in der Mitte ihres Verlaufes. War dieselbe nicht zu gewinnen so habe ich dieses Gefäss näher seiner Theilungsstelle geprüft.

V. Cava inferior. In der Mitte ihres Verlaufes.

V. saphena magna. Im oberen Drittel des Oberschenkels.

V. saphena parva. Im unteren Drittel des Unterschenkels.

V. Portae. Ist im Texte pag. 65 näher angegeben.

Grosse Vene am Handgelenke. Es wurde stets die grösste Hautvene auf der Streckseite des Vorderarmes 2 Ctm. oberhalb des Handgelenkes untersucht.

3. Bei der Feststellung des Grades der Erkrankung der Intima habe ich in den Grundtabellen 5 Gruppen unterschieden und für jede Gruppe ein für alle mal nach dem Vorgange von Sack bestimmte Zahlenwerthe festgestellt und für die Arterien in Tabelle O, für die Venen in Tabelle P. übersichtlich gruppirt.

Tabelle O.

Grenzwerthe für die Dicke der Intima bei den verschiedenen Graden der Arteriosclerose, welche in den Tabellen aufgeführt werden.

	Normal.	Ger. As.	Mäss. As.	z. st. As.	St. As.	S. st. As.
Carotis com.	0—100	100—150	150—225	225—300	300—500	500 —
Carot. int.	0—5	5—50	50—150	150—300	300—500	500 —
Carot. ext.	0,—5	5—50	50—150	150—300	300—500	500 —
Circ. art. Wil.	0—3	3—50	50—100	100—200	200—350	350 —
Aorta adsc.	0	0—50	50—100	100—300	300—500	500 —
Aorta abdom.	0—250	250—350	350—450	450—550	550—900	900 —
Iliaca ext.	0—5	5—100	100—200	200—300	300—600	600 —
Femor. ext.	0—5	5—100	100—200	200—300	300—600	600 —
Poplitea	0—5	5—100	100—200	200—300	300—500	500 —
Tibialis	0—3	3—50	50—100	100—150	150—350	350 —
Subclavia	0—5	5—100	100—200	200—300	300—600	600 —
Axillaris	0—5	5—100	100—200	200—300	300—500	500 —
Brachialis	0—5	5—50	50—100	100—200	200—350	350 —
Ulnaris	0—3	3—50	50—100	100—200	200—350	350 —
Radialis	0—3	3—50	50—100	100—200	200—350	350 —

Tabelle P.

Grenzwerthe für die Dicke der Intima bei den verschiedenen Graden der Phlebosclerose, welche in den Tabellen aufgeführt werden.

	Geringe Phleb.	Mässige Phleb.	z. starke Phleb.	Starke Phleb.	Sehr St. Phleb.
V. iliaca externa V. femoral sup. V. poplitea.	—0,1	0,1—0,25	0,25—0,35	0,35—0,5	0,5—
V. tibialis ant	0—0,01	0,01—0,08	0,08—0,15	0,15—0,25	0,25—
V. saphena mgn. V. saphena parva Grosse Vene am Handgelenke V. basilica. V. cephalica.	—0,1	0,1—0,2	0,2—0,3	0,3—0,45	0,45—

Ich unterscheide 1. geringe Veränderungen.
2. mässige „ „
3. ziemlich starke Veränderungen.
4. starke Veränderungen.
5. sehr starke Veränderungen.

Hierbei stimmen die von mir unterschiedenen geringen Veränderungen bei Arterien mit der von Sack festgestellten „geringen Arteriosclerose“ überein.

Mässige und ziemlich starke Veränderungen entsprechen der von Sack aufgestellten „Arteriosclerose mittleren Grades“.

Starke und sehr starke Veränderungen stimmen überein mit der von Sack unterschiedenen Gruppe von „hochgradiger Arteriosclerose“.

Der einzige Unterschied zwischen der von Sack und mir eingehaltenen Unterscheidung besteht darin, dass Sack bei der Aorta adscendens alle Fälle von Verdickung der Intima bis zu 100 als geringe Arteriosclerose bezeichnet, während ich in meinen Grundtabellen die Dickezunahme der Intima bis zu 50 als geringe Arteriosclerose, bis 100 jedoch schon als mässige Arteriosclerose notirt habe.